

## Valoración de la afectación cardíaca en un caso de herida torácica por arma de fuego

Joaquín Cánoves, Luis Mainar, Francisco Javier Chorro, Vicente Gimeno\*, Vicente Bodí, Santiago Egea, Juan Carlos Porres y Vicente López Merino

Servicios de Cardiología y \*Anestesia y Reanimación. Hospital Clínico Universitario. Valencia.

*herida por arma de fuego/ radiografía torácica/ tomografía axial computadorizada/ ecocardiografía transtorácica*

Se presenta el caso de un paciente con una herida torácica por arma de fuego y proyectiles múltiples intratorácicos de pequeño calibre. Se discuten las distintas técnicas no invasivas utilizadas para valorar la localización anatómica de los proyectiles y las repercusiones estructurales cardíacas, comentando la información aportada por la radiografía simple de tórax, la tomografía axial computadorizada (TAC) y la ecocardiografía transtorácica.

La radiografía simple de tórax no permitió discernir la localización de los proyectiles, mientras que la TAC precisó su número y localización, completando la información la ecocardiografía transtorácica, especialmente en lo referente a los proyectiles situados en las zonas anteriores cardíacas.

### EVALUATION OF CARDIAC INVOLVEMENT IN A PATIENT WITH A GUNSHOT WOUND

We report the case of a patient with a gunshot wound in the chest with a multiple small-caliber intrathoracic projectiles. The different noninvasive techniques employed to evaluate the anatomical location of these projectiles are discussed, together with their cardiac structural repercussions. The data provided by a simple chest X-ray, Computed Tomography (CT) and transthoracic echocardiography are commented on.

A simple chest X-ray was unable to discern the location of the projectiles, in contrast to CT, which was able to identify both the number of projectiles and their location. The information provided was enhanced by transthoracic echocardiography, particularly in relation to those projectiles situated in anterior cardiac regions.

(*Rev Esp Cardiol* 1997; 50: 729-732)

### INTRODUCCIÓN

Las heridas cardíacas por armas de fuego en pacientes hemodinámicamente estables constituyen una patología potencialmente grave que precisa un rápido diagnóstico de la localización de los cuerpos extraños y de las lesiones viscerales que puedan requerir tratamiento quirúrgico<sup>1</sup>.

Describimos un caso de herida por arma de fuego con múltiples proyectiles de pequeño calibre intratorácicos en el que la radiografía simple de tórax no discernía si los proyectiles afectaban a las estructuras

cardíacas, por lo que se recurrió a la TAC y a la ecocardiografía transtorácica para definir con mayor claridad su localización.

### CASO CLÍNICO

Paciente de 24 años, sin antecedentes clínicos de interés, que sufrió un accidente de caza con múltiples impactos de perdigones de pequeño calibre afectando tronco, extremidades superiores, cuello y cabeza. *Exploración física:* apirético. PA:125/70. Ligera taquipnea (20 respiraciones por minuto). Pulso rítmico a 90 pulsaciones por minuto. Presentaba múltiples heridas de pequeño tamaño y morfología redondeada con afectación predominante en tórax. Auscultación cardíaca: tonos rítmicos sin soplos ni roces. Auscultación pulmonar: disminución del murmullo vesicular con disminución de vibraciones vocales en base pulmonar derecha. No se apreciaba ingurgitación yugular.

Correspondencia: Dr. J. Cánoves.  
Servicio de Cardiología. Hospital Clínico Universitario.  
Avda. Blasco Ibáñez, 17. 46010 Valencia.

Recibido el 19 de agosto de 1996.  
Aceptado para su publicación el 17 de enero de 1997.

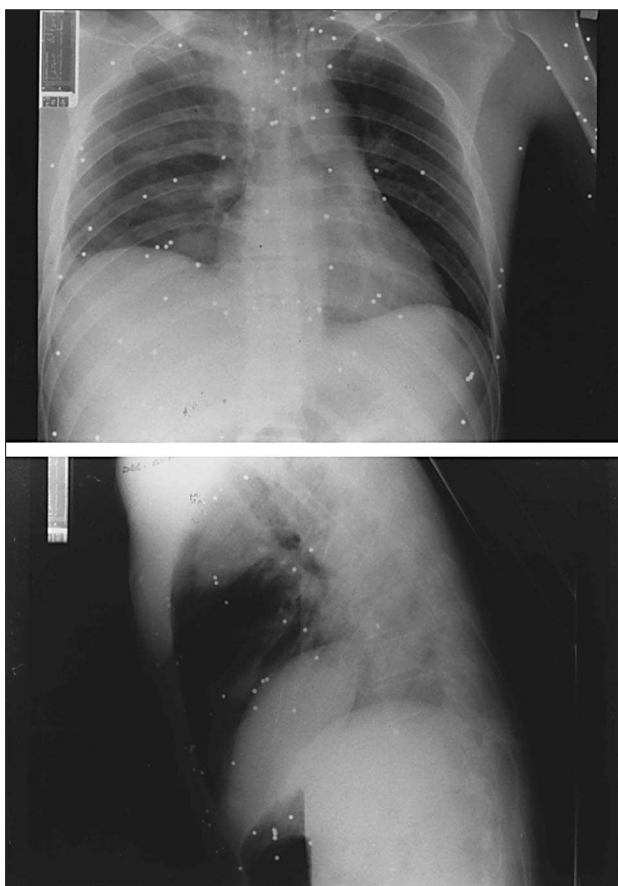


Fig. 1. Radiografías simples de tórax postero-anterior (superior) y lateral (inferior) obtenidas en decúbito, en las que se aprecian imágenes múltiples de pequeño tamaño y densidad metálica en tórax y regiones adyacentes. Se aprecia también un velamiento del hemitórax derecho compatible con la existencia de un derrame pleural derecho.

**Exploraciones complementarias.** ECG: ritmo sinusal a 90 lat/min sin alteraciones significativas. **Radiografía simple de tórax:** múltiples imágenes de pequeño tamaño y densidad metálica, encontrándose algunas sobre la silueta cardíaca, tanto en las proyecciones postero-anterior como lateral. No se apreciaba cardiomegalia. Derrame pleural derecho (velamiento de hemitórax derecho) (fig. 1). **TAC torácica:** imágenes nodulares de densidad metálica y con artefactos, situadas en pared torácica anterior e hilio pulmonar izquierdo adyacente a la arteria pulmonar. Se observaba también derrame pleural derecho (fig. 2). **Eco-cardiografía transtorácica:** con transductor de 2,5 MHz se observaron imágenes hiperecoicas con refuerzo posterior en el surco interventricular anterior y en la pared anterior de ventrículo derecho (sin poder discernir con exactitud si estaban alojadas en cavidad pericárdica). No se visualizó el cuerpo extraño situado posteriormente a la arteria pulmonar. Se apreciaba un derrame pericárdico I/IV, y el resto de la explora-

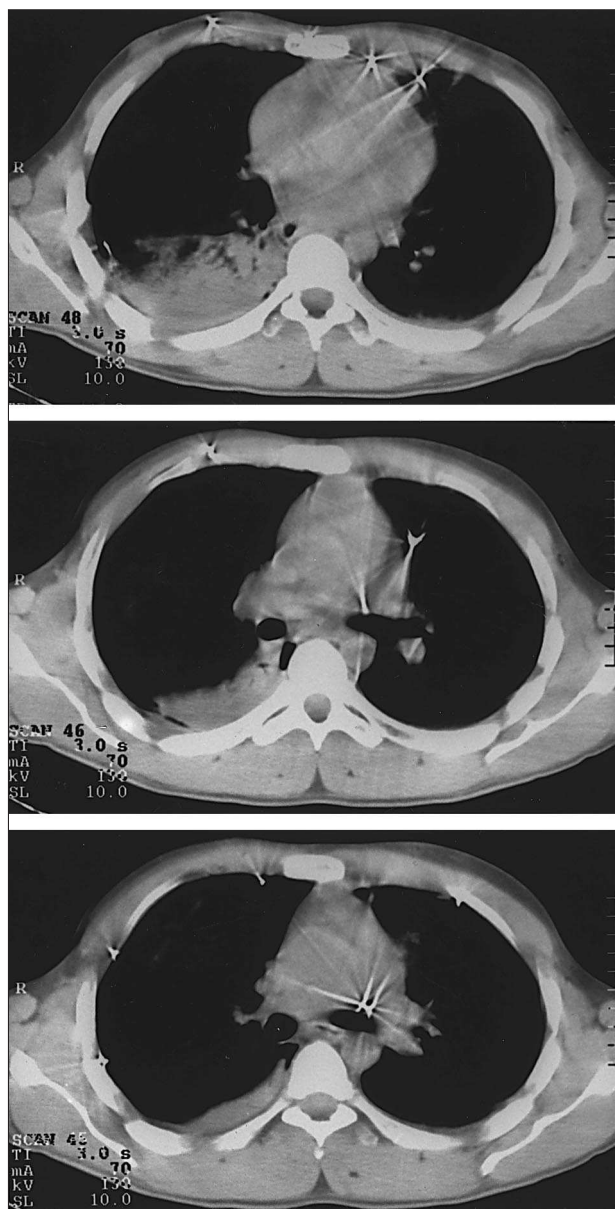


Fig. 2. TAC torácica: cortes transversales sucesivos a distintos niveles en los que se aprecian la presencia de los cuerpos extraños de densidad metálica situados en pared torácica anterior e hilio pulmonar izquierdo en zonas adyacentes a la arteria pulmonar. Se distingue también la existencia de un derrame pleural derecho.

ción fue normal. Para precisar con mayor exactitud la situación de los cuerpos extraños en la pared anterior torácica se utilizó un transductor de 7,5 MHz que confirmó la localización extrapericárdica de los proyectiles (fig. 3).

Dada la estabilidad hemodinámica del paciente y la ausencia de complicaciones graves asociadas se instauró tratamiento conservador, siendo la evolución del enfermo favorable, sin requerir medidas quirúrgicas en relación con las heridas torácicas.

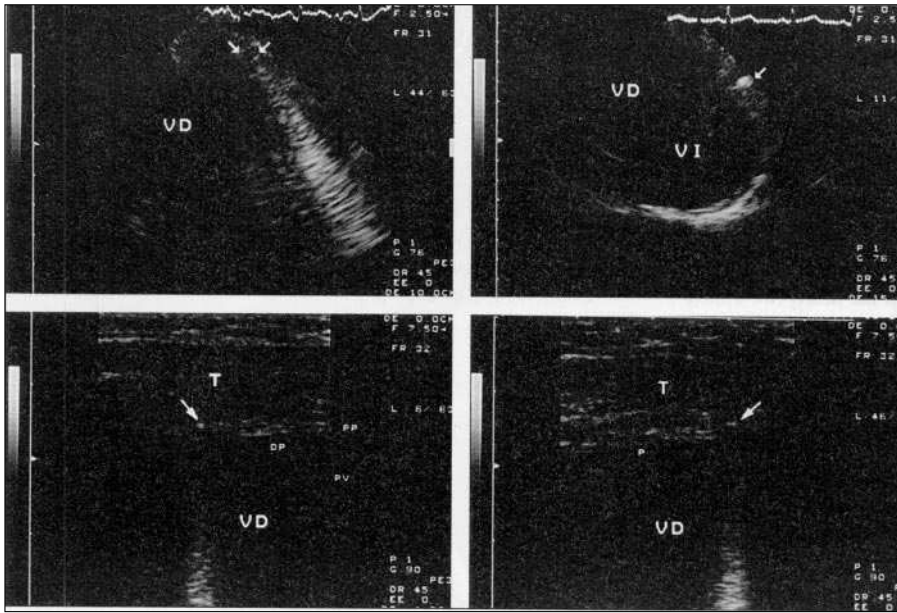


Fig. 3. Porción superior: ecocardiogramas transtorácicos obtenidos con transductor de 2,5 MHz situado en la zona paraesternal izquierda. A la derecha se observa un corte transversal visualizándose una imagen hiperecoica en el surco interventricular anterior. A la izquierda en un corte transversal modificado para visualizar mejor el ventrículo derecho se aprecian dos imágenes hiperecoicas con refuerzo posterior situados sobre la pared anterior del ventrículo derecho. Porción inferior: con transductor de 7,5 MHz se aprecia con exactitud la localización extrapericárdica de estos dos últimos proyectiles; DP: derrame pericárdico; VD: ventrículo derecho; VI: ventrículo izquierdo; T: pared torácica; PP: pericardio parietal; PV: pericardio visceral.

## DISCUSIÓN

Las heridas por arma de fuego, comunes en tiempo de guerra, han aumentado también en los últimos años entre la población civil<sup>2</sup>.

Cuando se localizan a nivel torácico, la lesión cardíaca se puede producir directamente por el proyectil, por desplazamiento de fragmentos óseos, o por embolización a través del sistema venoso. La mortalidad por heridas penetrantes cardíacas varía entre el 23 y el 37%<sup>3</sup>.

Según la gravedad de las heridas torácicas por arma de fuego, éstas pueden requerir un tratamiento quirúrgico urgente sin demora por inestabilidad hemodinámica debida a shock hemorrágico, a lesión cardíaca directa o a taponamiento cardíaco. Si el estado clínico del paciente lo permite se deben efectuar pruebas diagnósticas complementarias para evaluar la afectación de estructuras intratorácicas y la conveniencia de una intervención quirúrgica posterior<sup>2</sup>.

Entre las distintas pruebas no invasivas el ECG suele aportar poca información, aunque ocasionalmente pueden apreciarse signos indirectos de derrame pericárdico o lesión miocárdica<sup>3,4</sup>. La radiografía simple de tórax confirma la existencia de cuerpos extraños metálicos y nos informa sobre la existencia de proyectiles sobre la silueta cardíaca generalmente sin precisar si su localización es intracavitaria, miocárdica o pericárdica<sup>1,4</sup>. La TAC informa adecuadamente sobre el número y localización de los proyectiles, las complicaciones asociadas tales como la presencia de hemotórax, neumotórax, lesiones del parénquima pulmonar o afectación ósea, aunque en ocasiones debido a la existencia de artefactos (reverberaciones) no es

posible discernir el grado exacto de afectación pericárdica y/o cardíaca. La ecocardiografía transtorácica puede aportar información complementaria sobre la localización exacta del proyectil, las complicaciones intracardíacas asociadas (afectaciones valvulares, *shunts* anómalos, etc.) y la existencia de derrame pericárdico<sup>5,6</sup>. Entre las limitaciones de esta técnica se encuentran la ausencia de una ventana ecocardiográfica adecuada (más frecuentemente cuando existe neumotórax acompañante) o la dificultad para acceder con los ultrasonidos a determinadas regiones topográficas, aunque es de gran utilidad para la localización exacta del proyectil durante el acto operatorio<sup>1,5,6</sup>. La ecocardiografía transesofágica puede ser preferible a la transtorácica cuando no existe una buena ventana ecocardiográfica, siendo también particularmente eficaz en la detección de cuerpos extraños localizados en las estructuras cardíacas posteriores<sup>6</sup>, cuando se sospecha afectación de las cavidades derechas, para la detección de cortocircuitos intracardíacos y en la visualización de la aorta proximal y distal<sup>7</sup>. Dado que el paciente presentaba múltiples heridas que afectaban también al cuello y región peribucal, que le suponían un evidente malestar, no se consideró oportuna la realización de una ecocardiografía transesofágica. En el caso presentado, la ecocardiografía, especialmente al utilizar los transductores de alta frecuencia, ha permitido precisar la localización extrapericárdica de los proyectiles localizados en la pared anterior torácica, siendo de menor utilidad en la localización exacta de los perdigones situados en zonas más profundas tal como se ha comentado anteriormente. Por otra parte, esta técnica ha permitido excluir la presencia de lesiones cardíacas asociadas.

## BIBLIOGRAFÍA

1. Karak PK, Sharma S, Rajani M. Non invasive preoperative localization of an intracardiac bullet. *Int J Cardiol* 1991; 33: 427-429.
2. Plummer D, Brunette D, Asinger R, Ruiz E. Emergency Department Echocardiography improves outcome in penetrating cardiac injury. *Ann Emerg Med* 1992; 21: 709-712.
3. Freshman SP, Wisner DH, Weber CJ. 2-D Echocardiography: emergent use in the evaluation of penetrating precordial trauma. *J Trauma* 1991; 31: 902-905.
4. Sakai K, Hoshino S, Osawa M. Needle in the heart: two-dimensional echocardiographic findings. *Am J Cardiol* 1984; 53: 1.482.
5. Martí V, Augé JM, Carreras F, Cámara ML, Caralps JM. Embolismo de bala al ventrículo derecho después de una herida por arma de fuego. *Rev Esp Cardiol* 1992; 45: 489-491.
6. Reeves WC, Mohaved A, Chtiwood WR, Williams M, Jolly SR. Utility of precordial, epicardial and transesophageal two-dimensional echocardiography in the detection of intracardiac foreign bodies. *Am J Cardiol* 1989; 64: 406-409.
7. Hashimi MW, Jenkins DR, McGwier BW, Massey CV, Alpert MA. Comparative efficacy of transthoracic and transesophageal echocardiography in detection of an intracardiac bullet fragment. *Chest* 1994; 106: 299-300.