

Valor de la ecocardiografía de ejercicio en el diagnóstico de enfermedad coronaria en pacientes con bloqueo de rama izquierda del haz de His

Lorenzo Monserrat, Jesús Peteiro, José Manuel Vázquez, Nicolás Vázquez y Alfonso Castro Beiras

Servicio de Cardiología. Hospital Juan Canalejo. La Coruña.

angiografía coronaria/ bloqueo cardíaco/ cardiopatía isquémica/ ecocardiografía/ enfermedad coronaria/ haz de His/ pruebas de esfuerzo

Objetivo. Conocer el valor diagnóstico de la ecocardiografía de ejercicio en pacientes con bloqueo completo de rama izquierda del haz de His y sospecha clínica de enfermedad coronaria.

Material y métodos. De 1.176 ecocardiogramas de ejercicio realizados entre mayo de 1994 y noviembre de 1996, 92 presentaban bloqueo completo de rama izquierda del haz de His en el electrocardiograma basal. Analizamos retrospectivamente los resultados del eco de ejercicio en 23 pacientes con bloqueo completo de rama izquierda (19 varones y 4 mujeres, edad 62 ± 8 años, fracción de eyección basal $52 \pm 10\%$) a los que se había realizado coronariografía en las 6 semanas previas o posteriores. Existía historia de infarto previo en 8. Se consideró como isquemia en la ecocardiografía de ejercicio la aparición de una alteración de la contractilidad regional o el empeoramiento de una preexistente, y enfermedad coronaria significativa en la coronariografía la presencia de enfermedad ≥ 1 vaso ($> 50\%$ estenosis) en pacientes sin infarto y de enfermedad multivaso (≥ 2 vasos) en pacientes con infarto previo.

Resultados. En la coronariografía 10 pacientes presentaban enfermedad multivaso (≥ 2 vasos) (6 con infarto previo) y 5 enfermedad de 1 vaso (1 con infarto previo), mientras que 8 no tenían lesiones coronarias significativas. La sensibilidad del eco de ejercicio para detectar enfermedad coronaria en el grupo total fue del 86% (intervalo de confianza 95%: 67-100%); la especificidad del 67% (36-97%), el valor predictivo positivo del 80% y el valor predictivo negativo del 75%. En territorio de descendente anterior la sensibilidad fue del 92% (76-100%) y la especificidad del 64% (35-92%); en territorio de coronaria derecha la sensibilidad fue del 80% (55-100%) y la especificidad del 77% (54-99%); y en territorio de circunfleja la sensibilidad fue del 70% (42-98%) y la especificidad del 69% (44-94%).

Conclusiones. La ecocardiografía de ejercicio es útil en la valoración de los pacientes con bloqueo completo de rama izquierda y sospecha clínica de enfermedad coronaria, con buena sensibilidad y baja especificidad respecto a la coronariografía.

USEFULNESS OF EXERCISE ECHOCARDIOGRAPHY IN THE DIAGNOSIS OF CORONARY ARTERY DISEASE IN PATIENTS WITH LEFT BUNDLE BRANCH BLOCK

Objective. To assess the diagnostic value of exercise echocardiography in patients with complete left bundle branch block and clinical suspicion of coronary artery disease.

Material and methods. Among 1,176 exercise echocardiograms performed from May of 1994 to November of 1996, 92 showed complete left bundle branch block in the resting electrocardiogram. We retrospectively analyzed data of 23 patients who had coronary angiography performed within 6 weeks of the exercise echo (19 males and 4 females, age 62 ± 8 , resting ejection fraction $52 \pm 10\%$). Previous acute myocardial infarction was demonstrated in 8 of them. The development of new or worsening regional dysfunction was considered an ischaemic response on exercise echo; whereas we assumed that there was significant coronary artery disease on the coronariography whether there was ≥ 1 vessel disease in patients without previous myocardial infarction or ≥ 2 vessel disease in patients with previous infarction.

Results. Ten patients showed multivessel disease (≥ 2 vessels, 6 with previous infarction); 5 one-vessel disease; and 8 non significant coronary artery disease. Exercise echocardiography sensitivity for ischaemia detection in the entire group was 86% (95% confidence interval 67-100%); the specificity was 67% (36-98%), predictive value of a positive test was 80% and predictive value of a negative test was 75%. Sensitivity for the detection of $> 50\%$ ste-

Correspondencia: Dr. L. Monserrat. Servicio de Cardiología. Hospital Juan Canalejo. As Xubias, 8. 15006 La Coruña.

Recibido el 15 de abril de 1997.

Aceptado para su publicación el 12 de noviembre de 1997.

nosis in the left anterior descending coronary territory was 92% (76%-100%) and specificity 64% (35%-92%); for right coronary artery sensitivity was 80% (55%-100%) and specificity 77% (54%-100%); and for left circumflex artery sensitivity was 70% (42%-98%) and specificity 69% (44%-94%).

Conclusions. Exercise echocardiography may be useful in the evaluation of patients with left bundle branch block and clinical suspicion of coronary artery disease; with good sensitivity and low specificity.

(*Rev Esp Cardiol* 1998; 51: 211-217)

INTRODUCCIÓN

La prueba de esfuerzo es una herramienta fundamental en el diagnóstico de la enfermedad arterial coronaria. La presencia de alteraciones en el electrocardiograma basal, en particular el bloqueo completo de rama izquierda del haz de His (BCRIHH), constituye una de sus principales limitaciones¹. Se ha propuesto como alternativa en estos casos la gammagrafía con talio tras ejercicio, pero su utilidad se ve limitada por presentar una elevada frecuencia de resultados falsamente positivos²⁻⁹. Algunos trabajos han señalado que la ecocardiografía de ejercicio (EE) aporta una mayor sensibilidad y especificidad en el diagnóstico de enfermedad arterial coronaria en pacientes con anomalías del ECG en reposo¹⁰⁻¹³, pero no disponemos de información específica sobre su validez en pacientes con BCRIHH. Para determinarla hemos analizado retrospectivamente nuestra población de pacientes con BCRIHH remitida para EE.

MATERIAL Y MÉTODOS

Pacientes

Desde mayo de 1994 a noviembre de 1996 se realizaron en nuestro centro 1.176 EE. Entre ellos, 92 pacientes presentaban BCRIHH en el ECG basal. Se excluyeron los pacientes que no tenían coronariografía en las 6 semanas previas o posteriores al EE (n = 63) y los pacientes con función ventricular severamente deprimida (FE < 35% determinada por ecocardiografía bidimensional) por considerar en estos casos difícil la interpretación de las alteraciones de motilidad segmentaria en el EE (n = 6). El grupo de estudio quedó formado por 23 pacientes (19 varones y 4 mujeres; edad 62 ± 8 años) a los que se había realizado corona-

riografía en las 6 semanas previas (n = 5) o posteriores (n = 18) al EE. Se documentó infarto agudo de miocardio (IAM) previo en 8 pacientes.

La decisión de realizar coronariografía fue tomada según criterio del médico responsable de cada paciente.

Ecocardiografía de ejercicio

Se realizó ergometría en cinta rodante según protocolo de Bruce, con monitorización de ECG y presión arterial cada 3 min. Los motivos para interrumpir la prueba fueron: alcanzar la frecuencia cardíaca máxima teórica, aparición de angina o disnea severas, agotamiento, hipertensión (PAS > 240 mmHg y/o PAD > 110 mmHg), hipotensión severa (descenso > 20 mmHg respecto a la presión arterial sistólica [PAS] basal) o aparición de arritmias severas.

Empleamos un ecocardiógrafo (Vingmed CFM 725, Horten, Noruega), acoplado a un ordenador Macintosh IICI con un programa Echopac para procesamiento digital de imagen. Se obtuvieron imágenes bidimensionales en situación basal, ejercicio máximo y recuperación en las proyecciones paraesternal longitudinal y transversal y apical de 2, 4 y 5 cámaras. Cuando las imágenes obtenidas en esfuerzo máximo no eran de calidad adecuada se emplearon en el análisis las proyecciones correspondientes obtenidas en postesfuerzo inmediato. El ventrículo izquierdo se dividió en 16 segmentos según normas de la Sociedad Americana de Ecocardiografía¹⁴. La aparición de una alteración de la contractilidad regional (hipocinesia, acinesia o discinesia) o el empeoramiento de una preexistente eran consideradas como respuesta isquémica. La persistencia de disfunción regional basal, sin empeoramiento, era considerada como necrosis sin isquemia. La fracción de eyección (FE) del ventrículo izquierdo se midió basalmente y en ejercicio máximo mediante el método de Simpson en dos planos (apical 4 y 2 cámaras)¹⁵. Se graduó la motilidad parietal asignando una puntuación de 1 a 4 a cada segmento (1, normal; 2, hipocinesia; 3, acinesia, y 4, discinesia) y se calculó el índice de motilidad parietal como la suma de la puntuación de todos los segmentos dividida por el número de segmentos evaluados, en situación basal y ejercicio. En la valoración de la motilidad septal y de pared anterior se consideró indicativa de isquemia la presencia de una disminución del engrosamiento normal, sin tener en cuenta las alteraciones secundarias a la secuencia de despolarización anormal característica de los pacientes con BCRIHH¹⁶⁻¹⁸. Dos ecocardiografistas expertos revisaron los estudios ecocardiográficos y realizaron una valoración independiente de la motilidad segmentaria. Hubo acuerdo interobservador en la valoración del 92% de los segmentos analizados. Aquellos segmentos en los que hubo discrepancia en la valoración realizada de modo independiente fueron revisados por

TABLA 1
Resumen de los resultados

Edad (años)	Sexo	IAM	Tiempo de ejercicio (min)	Ergometría positiva clínica	Índice basal	Índice en máximo ejercicio	Resultado eco	Coronariografía	FE basal	FE máxima ejercicio
60	M	No	6,5	No	1	1	Normal	Normal	60	70
63	M	No	7	Sí	1	1	Normal	Normal	60	70
70	V	No	7	Sí	1	1	Normal	85% CX proximal 75% primera marginal 50% segunda marginal	60	65
67	V	No	5,1	Sí	1	1,75	Isquemia DA, CD, CX	80% segunda diagonal 100% primera marginal 90% CD medial	67	49
70	V	No	5,5	Sí	1	1,25	Isquemia DA	100% DA distal 90% primera diagonal 50% CX media 90% CD proximal	59	62
72	V	No	6,2	Sí	1	1,12	Isquemia DA	Normal (25% DA proximal)	68	70
68	V	No			1	1,31	Isquemia DA	95% primera diagonal	60	67
48	V	No	7,4	Sí	1	1	Normal	90% DA proximal 75% DA medial	57	70
53	M	No	9,8	No	1	1	Normal	Normal	66	75
61	V	No	8,5	Sí	1	1,38	Isquemia DA, CD, CX	80% tronco común izqdo. 70% DA medial 50% CD medial	45	45
69	V	No	5,4	No	1	1	Normal	Normal	50	60
53	V	No	12,1	No	1,25	1,38	Isquemia y necrosis DA, CX	Normal	49	50
48	M	No	6,9	Sí	1,13	1,38	Isquemia DA, CD, CX	Normal	43	42
68	V	No	7,2	No	1,13	2,06	Isquemia DA, CD, CX	50% DA proximal 75% CX proximal	53	25
53	V	No	5,1	No	1,31	1,63	Isquemia DA, CD, CX	100% DA medial 90% tercera diagonal	44	35
49	V	Sí	13,3	No	1,37	1,37	Necrosis CD	100% CD proximal	60	68
60	V	Sí	9	No	1,88	1,88	Necrosis DA, CD	100% DA proximal 75% segunda marginal CX 60% CD proximal	38	48
62	V	Sí	5,3	No	1,38	1,69	Isquemia y necrosis DA, CD, CX	100% CD distal 99% DA medial	35	35
57	V	Sí	9,3	No	1	1,63	Isquemia DA, CD, CX	Bypass triple 100% mamaria a DA	53	50
66	V	Sí	8,9	No	1,63	1,88	Isquemia y necrosis DA, CD, CX	100% CX proximal 90% CD medial	40	50
69	V	Sí	4,8	Sí	1,25	1,36	Isquemia y necrosis DA, CD, CX	75% DA proximal 90% DA medial 90% primera diagonal 90% obtusa marginal 100% CD proximal	55	50
65	V	Sí	7,8	No	1,81	1,81	Necrosis CD	Normal	37	36
60	V	Sí	9	No	1,31	1,75	Isquemia y necrosis DA, CD, CX	75% DA proximal 100% DP	44	40

DA: descendente anterior; CD: coronaria derecha; CX: circunfleja; FE: fracción de eyección; IAM: infarto agudo de miocardio.

TABLA 2
Resultados de la fracción de eyección y del índice ecocardiográfico

	Total	Con IAM	Sin IAM	p*
	(n = 23)	(n = 8)	(n = 15)	
FE basal	52 ± 10	45 ± 9	56 ± 8	0,016
FE máxima	54 ± 14	47 ± 11	57 ± 15	0,11
Índice basal	1,2 ± 0,3	1,5 ± 0,3	1,0 ± 0,1	0,0008
Índice máximo	1,4 ± 0,3	1,6 ± 0,2	1,3 ± 0,3	0,011

*p entre pacientes con y sin IAM previo, test de la U de Mann-Whitney; IAM: infarto agudo de miocardio; FE: fracción de eyección.

los dos investigadores en conjunto y se llegó a una decisión por consenso. Las medidas de la FE ventricular fueron realizadas por un solo investigador.

Coronariografía

Se realizó en las proyecciones habituales y se consideró significativa una estenosis superior al 50% del diámetro del vaso normal valorada por dos observadores independientes. Se consideró enfermedad coronaria significativa la presencia de enfermedad > 1 vaso en los pacientes sin IAM previo y de enfermedad multivaso (≥ 2 vasos) en pacientes con IAM previo.

Análisis estadístico

Las variables continuas se expresan como media ± 1 desviación estándar (DE) y se comparan mediante el test de la t de Student para datos apareados (frecuencia cardíaca, PAS y doble producto basal-máximos) o mediante la prueba de la U de Mann-Whitney cuando se trata de grupos independientes. Un valor de p < 0,05 se consideró significativo. La sensibilidad y especificidad (con intervalos de confianza del 95% y valores kappa correspondientes) y los valores predictivos positivos y negativos se calculan por los métodos habituales¹⁹.

RESULTADOS (tabla 1)

Coronariografía

Dentro del grupo de 15 pacientes sin infarto previo, 8 presentaban enfermedad coronaria significativa (3 enfermedad de 3 vasos, 1 enfermedad de 2 vasos y 4 enfermedad de 1 vaso) y 7 tenían coronariografía normal. Entre los 8 pacientes con IAM previo, 6 presentaban enfermedad multivaso (3 vasos en 4 pacientes y 2 vasos en 2), 1 enfermedad de 1 vaso y otro paciente no presentaba lesiones significativas.

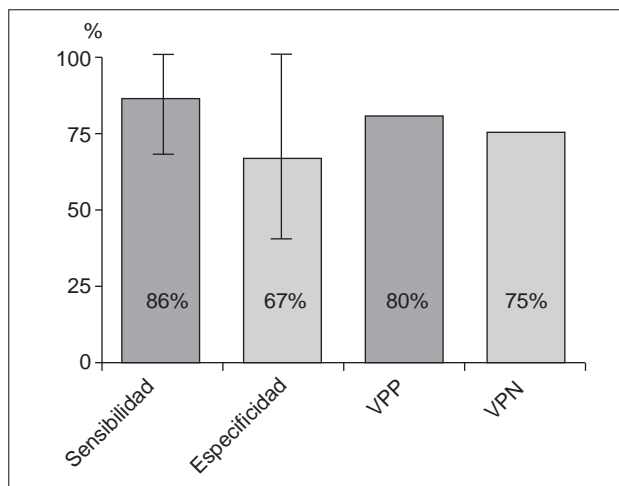


Fig. 1. Sensibilidad, especificidad y valores predictivos del eco de ejercicio para detección de enfermedad coronaria en el grupo total (las líneas acotadas marcan los intervalos de confianza del 95% y las cifras indican los porcentajes); VPP: valor predictivo positivo; VPN: valor predictivo negativo.

Ergometría

Con el ejercicio, la frecuencia cardíaca aumentó de 74 ± 14 a 139 ± 18 lat/min (p < 0,0001), la PAS pasó de 140 ± 30 a 171 ± 36 mmHg (p < 0,0001) y el doble producto aumentó de 10,4 ± 3,1 a 23,6 ± 5,3 lat/min·mmHg·10⁻³ (p < 0,0001). El gasto energético medio fue de 8,9 ± 2,3 METS. La duración del ejercicio fue de 7,6 ± 2,2 min, y las razones para finalizar la prueba fueron: agotamiento en 17, angina en 4 e hipertensión en 2. La ergometría fue clínicamente positiva en 9 pacientes, con una sensibilidad del 46% y una especificidad del 66% para la detección de isquemia.

Ecocardiograma de ejercicio

La FE y el índice de mortilidad parietal fueron significativamente mayores en el grupo sin IAM previo en situación basal y en máximo esfuerzo (tabla 2). Seis pacientes (todos sin IAM previo) presentaron un resultado normal en la EE; 8 tenían isquemia (8 sin IAM previo); 3 sólo necrosis (3 con IAM previo), y 6 isquemia asociada a necrosis (5 con historia de IAM previo). En la figura 1 se representan la sensibilidad, especificidad y valores predictivos positivo y negativo en el grupo total. La sensibilidad del EE para diagnosticar enfermedad coronaria en pacientes sin IAM previo o bien detectar enfermedad multivaso en pacientes con IAM previo (grupo total) fue de un 86% (intervalo de confianza [IC] del 95%, 67-100%; kappa = 0,59) y la especificidad del 67% (IC del 95%, 36-97%; kappa = 0,49), con un valor predictivo positivo (VPP) del 80% y valor predictivo negativo (VPN) del 75%.

Detección de enfermedad coronaria en los diferentes territorios vasculares (fig. 2)

Territorio de la descendente anterior. En la **tabla 1** se exponen los resultados de EE y coronariografía. Doce pacientes presentaron enfermedad significativa en territorio de descendente anterior en la coronariografía. La sensibilidad del EE para diagnosticar enfermedad en territorio de descendente anterior fue del 92% (IC del 95%, 76-100%; kappa = 0,82) y la especificidad del 64% (IC del 95%, 35-92%; kappa = 0,45).

Territorio de la coronaria derecha. Diez pacientes presentaron enfermedad de la arteria coronaria derecha en la angiografía coronaria. La sensibilidad del EE para detectar enfermedad en su territorio fue del 80% (IC del 95%, 55-100%; kappa = 0,62) con una especificidad del 77% (IC del 95%, 54-100%; kappa = 0,52).

Territorio de la circunfleja. Diez pacientes presentaron enfermedad en el territorio de la arteria circunfleja. La sensibilidad del EE en su diagnóstico fue del 70% (IC del 95%, 42-98%; kappa = 0,42) y la especificidad del 69% (IC del 95%, 44-94%; kappa = 0,35).

Territorios de la coronaria derecha y circunfleja conjuntamente. Once pacientes presentaron enfermedad en el territorio de la coronaria derecha o la circunfleja. La sensibilidad del EE para este diagnóstico fue del 82% (IC del 95%, 59-100%; kappa = 0,59) y la especificidad del 66% (IC del 95%, 39-93%; kappa = 0,39).

Detección de enfermedad multivaso en pacientes con infarto previo. Seis de los 8 pacientes con IAM previo presentaron enfermedad multivaso en el cateterismo (3 vasos en 4 y 2 vasos en 2 pacientes). Todos los pacientes con enfermedad multivaso fueron diagnosticados. En 2 pacientes en el EE se observaba necrosis aislada en el territorio de la coronaria derecha, evidenciándose en la coronariografía lesión significativa en coronaria derecha en uno de ellos mientras que el otro tenía coronariografía normal.

DISCUSIÓN

El ecocardiograma de ejercicio es una prueba no invasiva que ha demostrado tener mayor sensibilidad, especificidad y valor pronóstico en el diagnóstico de enfermedad coronaria que la ergometría convencional, con especial utilidad en determinados grupos de pacientes como mujeres, pacientes con alteraciones basales en la repolarización o infarto de miocardio previo^{10,11,20-28}.

Entre los pacientes con alteraciones del electrocardiograma basal, los pacientes con bloqueo de rama izquierda del haz de His constituyen un grupo cuya valoración presenta dificultades especiales. El resumen de una comunicación de Pellikka et al presentada en la 66 reunión de la Sociedad Americana de Cardiología es el único trabajo que hemos encontrado referente al

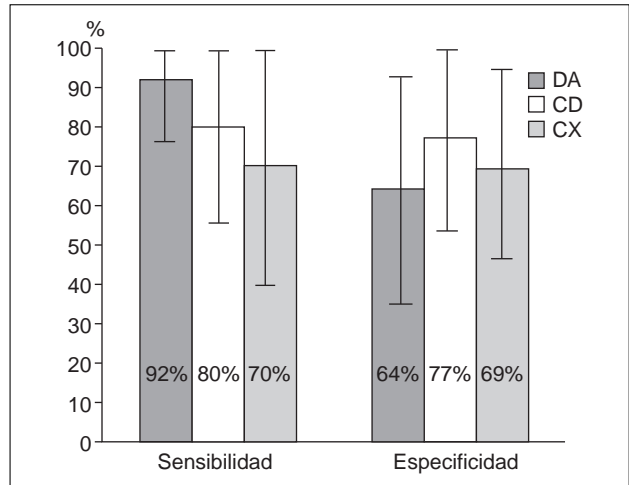


Fig. 2. Sensibilidad y especificidad para la detección de enfermedad en cada territorio vascular (las líneas acotadas marcan los intervalos de confianza del 95% y las cifras indican los porcentajes); DA: descendente anterior; CD: coronaria derecha; CX: circunfleja.

valor diagnóstico del EE en pacientes con BCRIHH. Revisaron a 30 pacientes, 21 con EE y 9 con eco-dobutamina, a los que también se había realizado coronariografía. La sensibilidad del EE fue del 60% y la especificidad del 55%²⁹.

Las técnicas de gammagrafía de perfusión miocárdica presentan en general una alta sensibilidad con baja especificidad en el diagnóstico de enfermedad coronaria afectando al territorio de la arteria coronaria descendente anterior en presencia de BCRIHH^{2-9,30}. Entre las posibles causas de falsos positivos podemos citar una reducción del flujo miocárdico septal en protodiástole al contraerse en telesístole, movimientos del paciente durante el estudio, atenuación por obesidad o mamas voluminosas, fibrosis septal, definición incorrecta del eje largo del ventrículo izquierdo, alteraciones en la geometría normal del ventrículo izquierdo (dilatación), enfermedad de pequeños vasos, o disfunción de células miocárdicas no relacionada con isquemia, incluyendo alteraciones en la captación de glucosa^{2,31}.

Mairesse et al³² describen en un estudio de 24 pacientes una sensibilidad del 83% y una especificidad del 92% del eco de estrés con dobutamina en el diagnóstico de enfermedad coronaria en territorio de descendente anterior en pacientes con BCRIHH. La especificidad de la gammagrafía de perfusión convencional para el mismo territorio en este estudio fue del 0%. Cuando se utilizó como criterio diagnóstico la presencia de defectos de perfusión al menos parcialmente reversibles en reposo la sensibilidad fue del 75% y la especificidad del 92%. En el territorio de la coronaria derecha y la circunfleja la sensibilidad y la especificidad con ecocardiografía con dobutamina fueron del 85% y del 73%, respectivamente, mientras que con

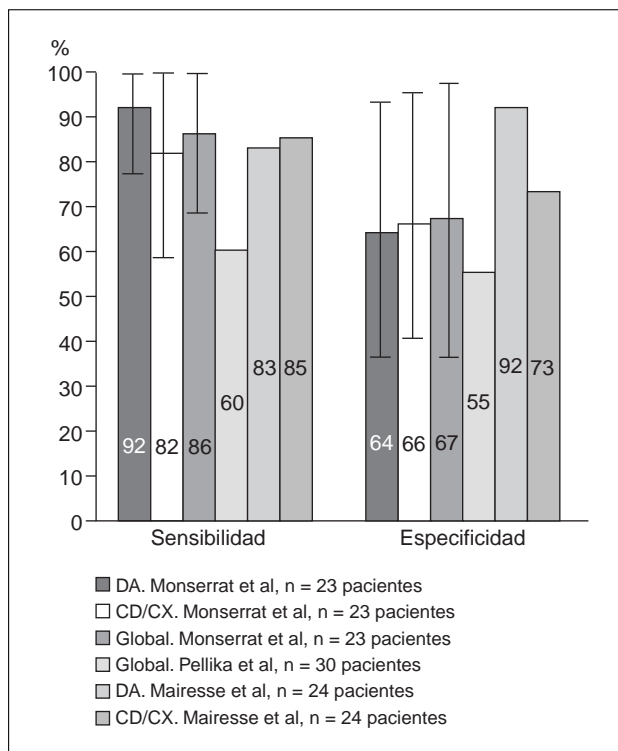


Fig. 3. Sensibilidad y especificidad en nuestra serie (territorio de la descendente anterior, territorios combinados de la coronaria derecha y la circunfleja y grupo global) en el estudio de Pellikka et al²⁹ (isquemia en alguno de los tres territorios) y en el estudio de Mairesse et al³² (territorio de la descendente anterior y territorio de la coronaria derecha-circunfleja). Destaca la escasa cantidad de pacientes en los tres estudios. En nuestro estudio la sensibilidad es algo mayor y la especificidad menor que en el de Mairesse. Los resultados de Pellikka et al son llamativamente peores.

gammagrafía de perfusión convencional la sensibilidad y la especificidad fueron del 85 y del 64% y considerando sólo diagnósticos los defectos parcialmente reversibles, del 8% y del 82%, respectivamente. Como limitación importante de este estudio podemos señalar que no se realizó una valoración cuantitativa de la motilidad segmentaria en el ecocardiograma de estrés. Además, el 46% de los pacientes tenían antecedentes de infarto agudo de miocardio, y en ellos el diagnóstico ecocardiográfico de enfermedad coronaria se realizó de forma binaria (presencia/ausencia de enfermedad), sin diferenciar entre territorios con necrosis o isquemia. En la figura 3 se comparan los resultados de sensibilidad y especificidad obtenidos en nuestro estudio con los de los trabajos de Pellikka et al y Mairesse et al^{29,32}.

Los resultados de nuestro trabajo sugieren que el ecocardiograma de ejercicio puede ser una prueba útil para el diagnóstico de enfermedad coronaria en los pacientes con BCRIHH que no presenten una depresión severa de la función sistólica global. La sensibilidad de la prueba es elevada para todos los territorios evaluados. La especificidad obtenida es comparable a la comunicada en los estudios con técnicas gammagráfi-

cas, y al igual que en éstos, el mayor problema estriba en la obtención de resultados falsamente positivos al evaluar el territorio de la arteria descendente anterior izquierda. Los resultados obtenidos en pacientes con infarto previo sugieren que el ecocardiograma de ejercicio puede ser de gran utilidad para el diagnóstico de enfermedad multivaso en estos casos.

Limitaciones del estudio

Se trata de un estudio de tipo retrospectivo, no aleatorizado ni ciego. El número de pacientes incluidos es reducido, lo que impide llegar a conclusiones sólidas, problema común a todos los estudios realizados sobre el tema.

La decisión de realizar cateterismo y angiografía coronaria a los pacientes fue tomada de acuerdo con el criterio clínico del médico responsable del paciente y en esta decisión influyó sin duda el resultado del eco de ejercicio cuando había sido realizado previamente (18 pacientes). El sesgo en la selección de pacientes, con exclusión de la mayor parte de pacientes con resultado negativo en el eco de ejercicio, hace que no podamos considerar fiable la estimación de la especificidad. Es posible que de haber realizado coronariografía a los pacientes con eco de ejercicio negativo en los que no se consideró necesaria hubiéramos podido obtener una mayor especificidad, pero tampoco podemos descartar la posibilidad de que algunos de estos pacientes tuviesen enfermedad coronaria significativa, con lo que la sensibilidad sería menor que la obtenida.

CONCLUSIONES

La ecocardiografía de ejercicio puede ser un método útil en la valoración de los pacientes con sospecha de cardiopatía isquémica y bloqueo de rama izquierda en el electrocardiograma basal, y en el diagnóstico de enfermedad multivaso en pacientes con IAM previo y bloqueo de rama izquierda. La sensibilidad de la prueba es elevada, y su especificidad, aunque baja, es comparable a la de la gammagrafía de estrés, por lo que constituye una interesante alternativa.

En nuestro medio, la ecocardiografía de ejercicio está siendo empleada como método diagnóstico en pacientes con dolor torácico (con o sin IAM previo) y bloqueo de rama izquierda. Es necesario realizar estudios prospectivos fiables, con un número suficientemente elevado de pacientes, para determinar su auténtico valor en presencia de BCRIHH.

BIBLIOGRAFÍA

- Orzan F, García E, Mathur VS, Hall RJ. Is the treadmill exercise test useful for evaluating coronary artery disease in patients with complete left bundle branch block? Am J Cardiol 1978; 42: 36-40.

2. Hirzel HO, Senn M, Nuesch K, Buettner C, Pfeiffer A, Hess OM et al. Thallium-201 scintigraphy in complete left bundle branch block. *Am J Cardiol* 1984; 53: 764-769.
3. DePuey EG, Guertler-Krawczynska E, Robbins WL. Thallium-201 in coronary artery disease patients with left bundle branch block. *J Nucl Med* 1988; 29: 1.485-1.488.
4. Patel R, Bushnell DL, Wagner R, Stumbris R. Frequency of false-positive septal defects on adenosine/²⁰¹Tl images in patients with left bundle branch block. *Nucl Med Commun* 1995; 16: 137-139.
5. Zammarchi A, Pitscheider W, Crepez R, Oberhollenzer R, Erlicher A, Unterhuber E et al. Exercise 201-thallium myocardial scintigraphy in left bundle branch block. *G Ital Cardiol* 1994; 24: 1.103-1.113.
6. Tighe DA, Hutchinson HG, Park CH, Chung EK, Fischman DL, Raichlen JS. False-positive reversible perfusion defect during dobutamine-thallium imaging in left bundle branch block. *J Nucl Med* 1994; 35: 1.989-1.991.
7. Jazmati B, Sadaniantz A, Emaus SP, Heller GV. Exercise thallium-201 imaging in complete left bundle branch block and the prevalence of septal perfusion defects. *Am J Cardiol* 1991; 67: 46-49.
8. Krishnan R, Lu J, Zhu YY, Dae MW, Botvinick EH. Myocardial perfusion scintigraphy in left bundle branch block: a perspective on the issue from image analysis in a clinical context. *Am Heart J* 1993; 126: 578-586.
9. Delonca J, Camenzind E, Meier B, Righetti A. Limits of thallium-201 exercise scintigraphy to detect coronary disease in patients with complete and permanent bundle branch block: a review of 134 cases. *Am Heart J* 1992; 123: 1.201-1.207.
10. Peteiro J, Rodríguez JA, García A, Redondo F, Freire E, Vázquez N et al. Ecocardiografía de ejercicio en pacientes con alta incidencia de cardiopatía isquémica: sensibilidad, especificidad, valor predictivo y eficacia. Comparación con la EKG de esfuerzo [resumen]. *Rev Esp Cardiol* 1995; 48: 38.
11. Sawada SG, Ryan T, Fineerg NS, Armstrong WF, Judson WE, McHenry PL et al. Exercise echocardiographic detection of coronary artery disease in women. *J Am Coll Cardiol* 1989; 14: 1.440-1.447.
12. Salustri A, Pozzoli MM, Reijs AE, Fioretti PM, Roelandt JR. Comparison of exercise echocardiography with myocardial perfusion scintigraphy for the diagnosis of coronary artery disease. *Herz* 1991; 16: 388-394.
13. Pozzoli MM, Fioretti PM, Salustri A, Reijs AE, Roelandt JR. Exercise echocardiography and technetium-99m MIBI single-photon emission computed tomography in the detection of coronary artery disease. *Am J Cardiol* 1991; 67: 350-355.
14. Schiller N, Shah P, Crawford M, DeMaria A, Devereaux R, Feigenbaum H et al. Recommendations for quantification of the left ventricle by two-dimensional echocardiography. American Society of Echocardiography Committee on Standards, Subcommittee on Quantitation of Two-Dimensional Echocardiograms. *J Am Soc Echocardiogr* 1989; 2: 358-367.
15. Schiller N, Shah P, Crawford M, DeMaria A, Devereaux R, Feigenbaum H et al. Recommendations for quantification of the left ventricle by two-dimensional echocardiography. American Society of Echocardiography Committee on Standards, Subcommittee on Quantitation of Two-Dimensional Echocardiograms. *J Am Soc Echocardiogr* 1989; 1: 3A.
16. Abbasi AS, Eber LM, MacAlpin RN, Kattus AA. Paradoxical motion of the intraventricular septum in left bundle branch block. *Circulation* 1974; 49: 423-427.
17. Fujii J, Watanabe H, Watanabe T, Takahashi N, Ohta A, Kato K. M-mode and cross sectional echocardiographic study of the left ventricular wall motions in complete left bundle-branch block. *Br Heart J* 1979; 42: 255-260.
18. Grines CL, Bashore TM, Boudoulas H, Olson S, Shafer P, Woolley CF. Functional abnormalities in isolated left bundle branch block. The effect of interventricular asynchrony. *Circulation* 1989; 79: 845-853.
19. Latour J, Abaira V, Cabello JB, López Sánchez J. Métodos de investigación en cardiología clínica (IV). Las mediciones en cardiología: validez y errores de medición. *Rev Esp Cardiol* 1997; 50: 117-128.
20. Ryan T, Armstrong W, O'Donnell J, Feigenbaum H. Risk stratification after acute myocardial infarction by means of exercise two-dimensional echocardiography. *Am Heart J* 1987; 114: 1.305-1.316.
21. Applegate RJ, Dell'Italia LJ, Crawford MH. Usefulness of two-dimensional echocardiography during low-level exercise testing early after uncomplicated acute myocardial infarction. *Am J Cardiol* 1987; 1.114: 1.305-1.316.
22. Ryan T, Vasey CG, Presti CF, O'Donnell JA, Feigenbaum H, Armstrong WF. Exercise echocardiography: detection of coronary artery disease in patients with normal left ventricular wall motion at rest. *J Am Coll Cardiol* 1988; 11: 993-999.
23. Sawada SG, Ryan T, Conley MJ, Corya BC, Feigenbaum H, Armstrong WF. Prognostic value of a normal exercise echocardiogram. *Am Heart J* 1990; 120: 49-55.
24. Krivokapich J, Child JS, Gerber RS, Lem V, Moser D. Prognostic usefulness of positive or negative exercise stress echocardiography for predicting coronary events in ensuing twelve months. *Am J Cardiol* 1993; 71: 646-651.
25. Ismail G, Lo E, Sada M, Conant RD, Shapiro SM, Ginzton LE. Long-term prognosis of patients with a normal exercise echocardiogram and clinical suspicion of myocardial ischemia. *Am J Cardiol* 1995; 75: 934-936.
26. Quintana M, Lindvall K, Ryden L, Brolund F. Prognostic value of predischarge exercise stress echocardiography after acute myocardial infarction. *Am J Cardiol* 1995; 76: 1.115-1.121.
27. Beleslin B, Ostojic M, Stepanovic J, Djordjevic-Dikiic A, Stojkovic S, Nedeljko M et al. Stress echocardiography in the detection of myocardial ischemia. Head-to-head comparison of exercise, dobutamine, and dipyridamole tests. *Circulation* 1994; 90: 1.168-1.176.
28. Armstrong WF, O'Donnell J, Dillon JJC, McHenry P, Morris SN, Feigenbaum H. Complementary value of two-dimensional exercise echocardiography to routine treadmill exercise testing. *Ann Intern Med* 1986; 105: 829-835.
29. Pellikka PA, Roger VL, Oh JK, Seward JB. Accuracy of stress echocardiography in patients with left bundle branch block [resumen]. *Circulation* 1993; 88 (Supl 2, parte 2): 557.
30. Vaduganathan P, He ZX, Raghavan C, Mahmarian JJ, Verani MS. Detection of left anterior descending coronary artery stenosis in patients with left bundle branch block: exercise, adenosine or dobutamine imaging. *J Am Coll Cardiol* 1996; 28: 543-550.
31. Ono S, Nohara R, Kambara H, Okuda K, Kawai C. Regional myocardial perfusion and glucose metabolism in experimental left bundle branch block. *Circulation* 1992; 85: 1.125-1.131.
32. Mairesse GH, Marwick TH, Arnesen M, Vanoverschelde JL, Cornel JH, Detry JM et al. Improved identification of coronary artery disease in patients with left bundle branch block by use of dobutamine stress echocardiography and comparison with myocardial perfusion tomography. *Am J Cardiol* 1995; 76: 321-325.