

Utilidad del Doppler pulsado tisular en la detección precoz de anomalías diastólicas en familiares de primer grado de pacientes con miocardiopatía hipertrófica familiar

María C. Saccheri^a, Tomás F. Cianciulli^a, Isabel V. Konopka^a, Juan E. Guerra^a, Rafael S. Acunzo^b, Dora F. Serans^a, Jorge A. Lax^a, Horacio A. Prezioso^a, Luis A. Vidal^a y Marcelo V. Elizari^b

^aServicio de Cardiología. Hospital del Gobierno de la Ciudad de Buenos Aires Dr. Cosme Argerich. Buenos Aires, Argentina.

^bServicio de Cardiología. Hospital del Gobierno de la Ciudad de Buenos Aires Dr. Ramos Mejía. Buenos Aires, Argentina.

Introducción y objetivos. El Doppler pulsado tisular (DPT) permite analizar la función miocárdica regional independientemente de la precarga. Se realizó DPT a los familiares de primer grado de pacientes con miocardiopatía hipertrófica familiar (MHF) para detectar anomalías precoces.

Pacientes y método. Se estudió a 47 familiares de primer grado de pacientes con MHF (grupo GI) y se los comparó con un grupo control de 47 sujetos normales (grupo GII). Se realizó ecocardiografía 2D y Doppler pulsado de los flujos mitral y tricuspídeo. Mediante DPT en la pared lateral del ventrículo izquierdo, el ventrículo derecho y el septo interventricular se midieron las velocidades pico S', E' y A' y los períodos de relajación y contracción isovolumétricos. Se consideró función diastólica regional normal a una relación E'/A' > 1 y disfunción diastólica a una relación E'/A' < 1.

Resultados. No hubo alteraciones de la relajación ventricular en el GII (E'/A' derecho, 1,78 ± 0,58; septo, 2,03 ± 0,53; izquierdo, 2,55 ± 0,80), mientras que en el GI la relación E'/A' permitió diferenciar 2 subgrupos: GIa de 37 familiares de primer grado que presentaron patrón de relajación normal (E'/A' derecho, 1,8 ± 0,44; septo, 2,07 ± 0,41; izquierdo, 2,35 ± 0,6, sin diferencias significativas con el grupo control) y GIb de 10 familiares de primer grado con relajación prolongada en el ventrículo derecho (E'/A', 0,70 ± 0,28; p < 0,001), con menor tendencia significativa en el septo (1,57 ± 0,49; p < 0,01) y el lateral izquierdo (1,85 ± 0,53; p < 0,01).

Conclusiones. En familiares de primer grado de pacientes con MHF, el DPT permitió diferenciar anomalías de la relajación ventricular en 10 de los 47 casos (21,3%), más manifiestas en el ventrículo derecho, que podrían ser un marcador preclínico de la enfermedad.

Palabras clave: Miocardiopatía hipertrófica familiar. Doppler pulsado tisular. Ventrículo derecho.

Correspondencia: Dra. M.C. Saccheri.
Consultorio de Miocardiopatías Hipertróficas. División Cardiología.
Hospital del GCBA Dr. Cosme Argerich.
Raúl Scalabrini Ortiz, 3305, 14.º A. C1425DCB Ciudad Autónoma de Buenos Aires, Argentina.
Correo electrónico: mcsaccheri@fibertel.com.ar

Recibido el 21 de diciembre de 2004.

Aceptado para su publicación el 18 de octubre de 2005.

Usefulness of Pulsed Doppler Tissue Imaging in the Early Detection of Diastolic Myocardial Abnormalities in First-Degree Relatives of Patients With Familial Hypertrophic Cardiomyopathy

Introduction and objectives. Doppler tissue imaging (DTI) enables regional myocardial function to be assessed irrespective of preload. Our aim was to determine the usefulness of DTI in healthy relatives of patients with familial hypertrophic cardiomyopathy.

Patients and method. We studied 47 first-degree relatives of patients with familial hypertrophic cardiomyopathy (group GI) and 47 normal subjects (group GII). Echocardiographic studies, including DTI, were performed in both groups. DTI was used to measure myocardial velocities during systole (S'), early diastole (E') and atrial contraction (A') at the mitral annulus, septum, and tricuspid annulus. Isovolumic relaxation and contraction times were corrected for heart rate. With DTI assessment of regional diastolic myocardial function and use of the E'/A' ratio, normal (i.e., E'/A' > 1) and abnormal (i.e., E'/A' < 1) diastolic function could be distinguished.

Results. There were no abnormalities in regional diastolic function in group GII (right E'/A' 1.78 (0.58), septum E'/A' 2.03 (0.53), and left E'/A' 2.55 (0.80)). However, in group GI, two subgroups could be distinguished using E'/A' ratio values: group GIa comprised 37 first-degree relatives with normal diastolic function (right E'/A' 1.8 (0.44), septum E'/A' 2.07 (0.41), and left E/A 2.35 (0.6) who did not differ significantly from control subjects, and group GIb comprised 10 first-degree relatives with abnormal right diastolic function (right E'/A' 0.70 (0.28), P < .001) but with less significant differences at the septum (1.57 (0.49), P < .01) and mitral annulus (1.85 (0.53), P < .01).

Conclusions. In 10 of 47 (21.3%) first-degree relatives of patients with familial hypertrophic cardiomyopathy, DTI enabled the detection of ventricular diastolic abnormalities, which were more evident in the right ventricle. They could be a preclinical manifestation of disease.

Key words: Familial hypertrophic cardiomyopathy. Doppler tissue imaging. Right ventricle.

Full English text available at: www.revespcardiol.org

ABREVIATURAS

CIV: contracción isovolumétrica.
DPT: Doppler pulsado tisular.
MHF: miocardiopatía hipertrófica familiar.
RIV: relajación isovolumétrica.
VI: ventrículo izquierdo.
VD: ventrículo derecho.

INTRODUCCIÓN

La miocardiopatía hipertrófica es una enfermedad genética que se transmite con herencia autosómica dominante¹; la descendencia directa de los individuos afectados tiene un 50% de probabilidades de presentar la enfermedad. Afecta al sarcómero cardíaco y se caracteriza por la presencia de hipertrofia ventricular primaria, con variada expresión clínica y evolución^{2,3}. Los estudios genéticos permitirían identificar a los individuos que tienen posibilidades de desarrollar la enfermedad y podrían ser útiles en la estratificación del riesgo de presentar eventos cardíacos adversos⁴, definiendo así a la población que requeriría diferentes tratamientos⁵⁻⁷.

En la población general su prevalencia es del 0,2% y es la causa más frecuente de síncope y/o muerte súbita de origen cardíaco en pacientes < 30 años, incluidos los deportistas. Su mortalidad anual es de 1%, pero puede llegar al 6% durante la niñez y la adolescencia; la muerte súbita puede ser el primer síntoma de la enfermedad⁸.

En general, el diagnóstico se realiza por el hallazgo de hipertrofia ventricular en el ecocardiograma, en ausencia de una enfermedad sistémica o cardíaca que la justifique. La hipertrofia miocárdica se desarrolla habitualmente durante la pubertad y es menos común que aparezca a mayor edad⁹. Además, la distinta expresión fenotípica de la enfermedad puede variar en el sitio y la magnitud de la hipertrofia, y en algunos portadores se observa una gran alteración miofibrilar con una mínima hipertrofia.

Cuando esta entidad se presenta con una hipertrofia ventricular importante, el diagnóstico es fácil de realizar, pero cuando el ecocardiograma y el Doppler mitral y tricuspídeo no muestran anormalidades, la presencia de disfunción diastólica en el Doppler pulsado tisular (DPT) podría preceder al fenotipo manifiesto de la enfermedad¹⁰.

El objetivo de este trabajo fue evaluar la función miocárdica regional, mediante DPT, en familiares de primer grado de pacientes con miocardiopatía hipertrófica familiar (MHF), para detectar anormalidades precoces.

PACIENTES Y MÉTODO

Población

En la consulta de miocardiopatía hipertrófica se realizó un cribado de los familiares de primer grado (padres, hermanos e hijos) de pacientes con miocardiopatía hipertrófica y se encontraron, entre marzo de 2002 y agosto de 2004, 18 familias con MHF, con al menos 2 familiares de primer grado afectados³ (fig. 1).

A todos ellos se les realizó exámenes clínicos y de laboratorio, electrocardiograma (ECG), radiografía de tórax, eco-Doppler cardíaco y DPT. Se estudió a 47 familiares de primer grado de estas familias, que constituyeron el grupo I, con una edad promedio de 18 ± 8 años (6 a 36 años) y 24 mujeres, y se los comparó con 47 sujetos voluntarios sanos (20 eran mujeres), que conformaron el grupo grupo II, con una edad promedio de 19 ± 6 años (6 a 35 años). Todos los sujetos estudiados estaban asintomáticos, no recibían medicación cardiovascular alguna, presentaban un examen físico normal y la batería de pruebas diagnósticas efectuadas fue normal.

Los familiares de primer grado (GI) fueron divididos en 2 subgrupos según presentasen o no anormalidades en la función diastólica regional.

Los criterios de exclusión para ambos grupos fueron: obesidad, realización de deportes competitivos, inadecuada ventana ultrasónica, edad > 36 años, enfermedades coexistentes que pudieran producir hipertrofia ventricular o anormalidades diastólicas (hipertensión arterial, hipertensión pulmonar, enfermedad coronaria, valvulopatía, miocardiopatía, pericardiopatía, cardiopatía congénita o enfermedad sistémica).

Grupo control

Estaba formado por 47 voluntarios sanos no entrenados, pertenecientes a familiares no consanguíneos (p. ej., cónyuge) de las familias estudiadas, que fueron citados con el fin de constituir el grupo control sano. Todos tenían un examen clínico, unas determinaciones de laboratorio, un ECG y un ecocardiograma normales.

Ecocardiograma

Con el fin de descartar la presencia de hipertrofia ventricular derecha e izquierda, se realizó un ecocardiograma bidimensional con un equipo Hewlett-Packard Sonos 1.000, con un transductor de 2,5 MHz. Se utilizaron las visiones de los ejes largo y corto paraesternal izquierdo, del tracto de entrada del ventrículo derecho (VD), 4 y 2 cámaras apical y 4 cámaras subcostal. Del eje menor paraesternal izquierdo se derivó el nivel 1 del ecocardiograma en modo M y a partir de éste se obtuvieron las dimensiones cavitarias (en diástole y en sístole), el espesor diastólico del septo y de la pared posterior del ventrículo izquierdo (VI) y la frac-

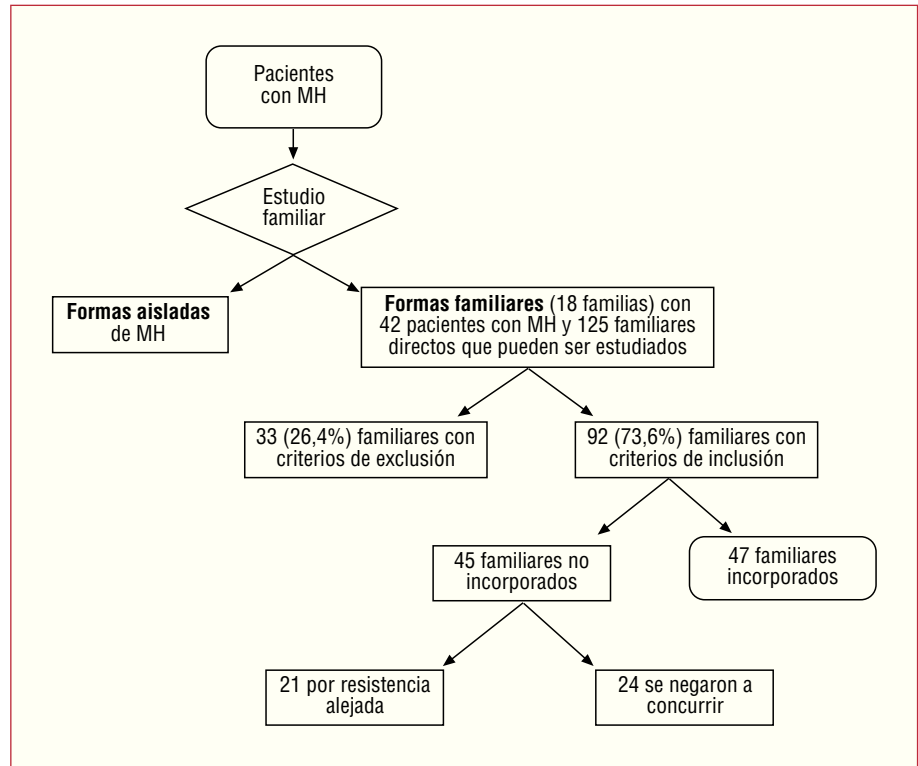


Fig. 1. Diagrama de flujo que representa la población estudiada. MH: miocardiopatía hipertrófica.

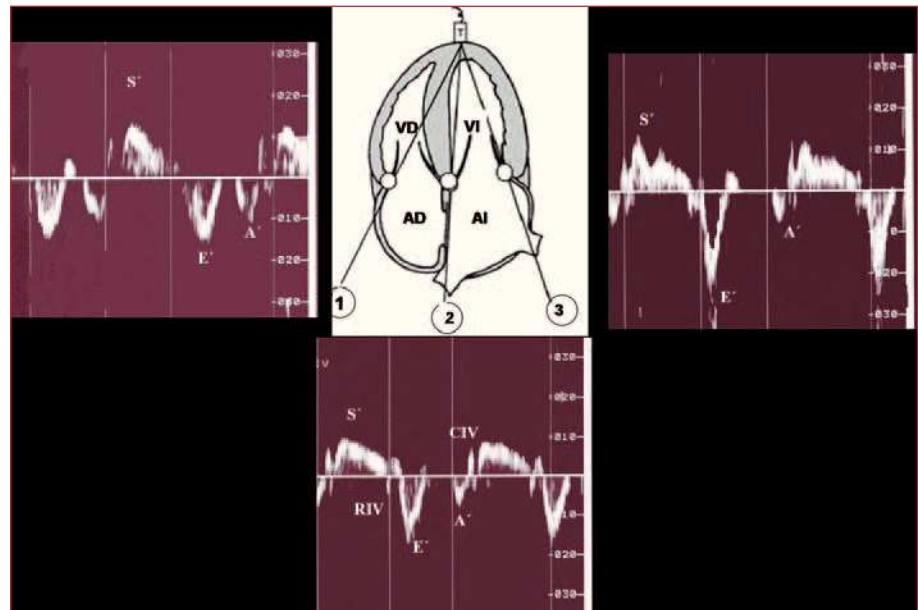


Fig. 2. Doppler pulsado tisular: metodología.

A': sistole auricular; E': llenado ventricular rápido; S': contracción sistólica; CIV: contracción isovolumétrica; RIV: relajación isovolumétrica; AD: aurícula derecha; AI: aurícula izquierda; VD: ventrículo derecho; VI: ventrículo izquierdo; 1: anillo tricuspídeo; 2: septo interventricular basal; 3: anillo mitral.

ción de acortamiento, según las recomendaciones publicadas¹¹.

Doppler pulsado del flujo sanguíneo

El Doppler pulsado del flujo sanguíneo se realizó inmediatamente después del ecocardiograma bidimensional, con un equipo ATL Ultramark 8, con un transductor de 2,5 MHz.

Para evaluar la función diastólica «global» de los ventrículos izquierdo y derecho se colocó el volumen de muestra del Doppler pulsado convencional en la punta de las válvulas mitral y tricuspídea, respectivamente, obteniéndose las curvas espectrales típicas del llenado ventricular izquierdo y derecho.

Se midieron las velocidades pico del llenado rápido (E) y de la contracción auricular (A) en cm/s. Se midió el tiempo de desaceleración del llenado rápido en milisegundos.

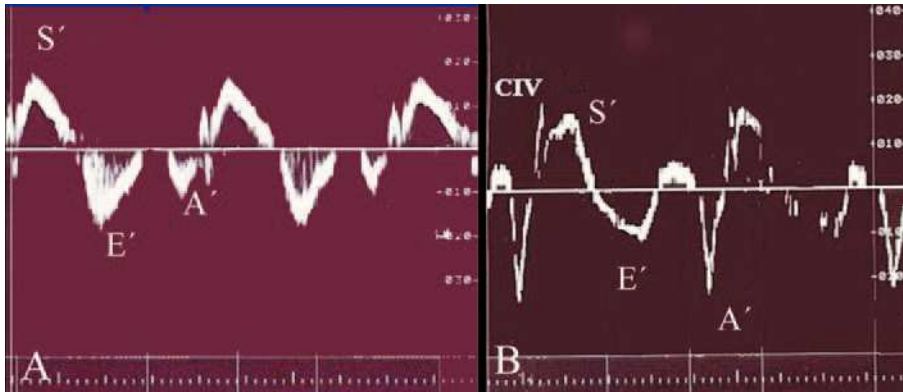


Fig. 3. Doppler pulsado tisular: definición de patrón de relajación ventricular normal y prolongada.

A: Doppler pulsado tisular del ventrículo derecho normal; B: varón de 19 años sin hipertrofia ventricular proveniente de la familia 9, con 2 familiares de primer grado afectados de miocardiopatía hipertrófica, con un patrón de relajación prolongada en el ventrículo derecho.

A': sístole auricular; E': llenado ventricular rápido; S': contracción sistólica; CIV: contracción isovolumétrica.

La disfunción diastólica «global» de los ventrículos izquierdo o derecho se definió como la presencia de cualquier anomalía en el flujo mitral y tricuspídeo, respectivamente. Se consideraron 3 grados progresivos de disfunción diastólica, según la presencia de un patrón de relajación prolongada, seudonormal o restrictivo¹².

Doppler pulsado tisular

El DPT se realizó con un equipo ATL Ultramark 8, con un transductor de 2,5 MHz.

Se alineó el cursor lo más paralelo posible al segmento miocárdico analizado y se optimizaron los controles¹³: se aumentó la muestra del Doppler a 10 mm, se disminuyó el límite de Nyquist colocándolo entre 20 y 30 cm/s y se utilizaron el menor filtro posible, la ganancia más baja, el rechazo más alto y la mayor velocidad de barrido (50 mm/s).

Para la cuantificación de la función sistólica y diastólica «regional» de ambos ventrículos se empleó la visión de 4 cámaras apical y se colocó la muestra Doppler en el segmento basal del septo interventricular y en las paredes laterales de ambos ventrículos (fig. 2).

Se midieron las velocidades pico sistólica S', diastólica precoz E' y diastólica tardía A' en centímetros/segundo y los períodos de contracción (CIV) y relajación isovolumétricos (RIV) en segundos, los cuales fueron corregidos para la frecuencia cardíaca según la fórmula $CIV/\sqrt{R - R}$ y $RIV/\sqrt{R - R}$, respectivamente.

Se consideró que había un patrón de relajación normal tisular cuando la relación E'/A' fue > 1 y un patrón de relajación prolongada si la relación E'/A' era < 1 (fig. 3)¹⁴⁻¹⁶.

Para minimizar las variaciones de las mediciones con los ciclos respiratorios se tomaron los promedios de 3 latidos consecutivos.

Los estudios de los primeros 20 sujetos del grupo I fueron grabados en vídeo y analizados por el mismo observador en dos oportunidades, y por un tercer investigador de manera independiente para valorar las concordancias intraobservador e interobservador.

Análisis estadístico

Los datos cuantitativos fueron expresados como media \pm desviación estándar. Para la medición del coeficiente de correlación intraclase se realizó un ANOVA para medidas repetidas y, previamente, las pruebas paramétricas necesarias de independencia, normalidad y homocedasticidad.

En 20 sujetos se midió la concordancia intraobservador para 2 mediciones y la concordancia interobservador a partir del promedio de las medidas intraobservador y una medición interobservador.

Para la comparación de los 3 grupos se realizó la prueba de ANOVA; previamente se realizaron también las pruebas paramétricas necesarias y *a posteriori* la prueba de comparación múltiple de Tukey.

Se consideraron estadísticamente significativos los valores de $p < 0,05$.

Estos análisis estadísticos fueron realizados con el software Paquete Estadístico para Ciencias Sociales (SPSS Inc., versión 11.01) para Windows.

RESULTADOS

En las 18 familias con MHF se encontraron todas las variantes morfológicas de distribución de la hipertrofia (tabla 1).

Las características ecocardiográficas de los sujetos estudiados se muestran en la tabla 2.

No se observaron diferencias estadísticamente significativas en el tamaño auricular izquierdo ni en los espesores del ventrículo izquierdo entre los 2 grupos.

Todos los sujetos del grupo control (GII) presentaron en el Doppler pulsado tisular un patrón de relajación ventricular «regional» normal (fig. 3A). Sin embargo, en el grupo de familiares de primer grado de pacientes con MHF (GI) se observó que 10 de los 47 sujetos (21,3%) presentaban en el VD un registro Doppler de disfunción diastólica regional caracterizado por un patrón de relajación prolongada (fig. 3B). Dos de estos sujetos (4,3%) mostraban, además, hallazgos similares en el septo interventricular.

TABLA 1. Variantes morfológicas de distribución de la hipertrofia en las familias estudiadas, número de familiares incorporados y familiares con disfunción diastólica regional en el Doppler pulsado tisular

Familia número	Tipos de MH en cada una de las familias	Familiares directos con criterios de inclusión	Familiares incorporados	Porcentaje de incorporación por familia	Familiares afectados con disfunción diastólica «regional»	Porcentaje de familiares afectados de los estudiados
1	AS	7	1	14,29	1	100
2	O	6	1	16,67	0	0
3	AS	10	2	20	0	0
4	O	4	1	5	0	0
5	AS	3	1	33,33	1	100
6	O	16	6	37,5	1	16,66
7	A	2	1	50	0	0
8	AS	12	7	58,33	3	42,8
9	AS/O	9	6	66,67	2	33,33
10	A/O	7	5	71,43	1	20
11	AS	1	1	100	0	0
12	BV	1	1	100	1	100
13	AS	2	2	100	0	0
14	AS	2	2	100	0	0
15	AS	2	2	100	0	0
16	AS/MV	2	2	100	0	0
17	AS	2	2	100	0	0
18	AS	4	4	100	0	0

A: apical; AS: asimétrica septal no obstructiva; BV: biventricular; DPT: Doppler pulsado tisular; MV: medioventricular; O: asimétrica septal obstructiva.

Sobre la base de estos hallazgos, el grupo de estudio se dividió en dos subgrupos: GIa, con sujetos con patrón de relajación normal en el DPT de la pared lateral del VD y, por tanto, función diastólica normal, y GIb, con sujetos con patrón de relajación prolongada en la pared lateral del VD, es decir, con disfunción diastólica «regional». Para el análisis posterior se constituyeron 3 grupos (tablas 3 y 4): GIa (familiares de primer

grado con relajación normal), GIb (familiares de primer grado con relajación prolongada) y GII (control).

Los hallazgos ecocardiográficos de los 3 subgrupos de estudio se muestran en la tabla 3. Cabe destacar que en el GIb los diámetros diastólicos y sistólicos del VI fueron normales, aunque menores que en el grupo GII ($p < 0,001$). También presentaron una fracción de acortamiento mayor ($p < 0,007$). Por otro lado, en todos los

TABLA 2. Características ecocardiográficas de los sujetos estudiados

	GI	GII	p
	Familiares de primer grado de pacientes con MHF (n = 47)	Grupo control (n = 47)	
	Media ± DE	Media ± DE	
Edad, años	18,4 ± 8,1	19,3 ± 6,3	NS
Varones/mujeres	23/24	27/20	NS
Diámetro diastólico VI, mm	44,7 ± 4,6	48,5 ± 5,1	< 0,001
Diámetro sistólico VI, mm	23,5 ± 3,7	27,9 ± 4,9	< 0,001
Fracción de acortamiento, %	46,4 ± 5,8	42,6 ± 6,7	< 0,005
Espesor septal, mm	8,7 ± 1,5	8,8 ± 1,4	NS
Espesor pared posterior VI, mm	6,7 ± 1,4	6,8 ± 1,0	NS
Diámetro aurícula izquierda, mm	32,8 ± 4,3	32,2 ± 6,9	NS
Velocidad pico E mitral, cm/s	87 ± 15	79 ± 26	NS
Velocidad pico A mitral, cm/s	47 ± 11	39 ± 9	< 0,001
Relación E/A mitral	1,92 ± 0,57	2,07 ± 0,8	NS
Velocidad pico E tricuspídea, cm/s	54 ± 13	51 ± 14	NS
Velocidad pico A tricuspídea, cm/s	34 ± 12	28 ± 9	< 0,005
Relación E/A tricuspídea	1,74 ± 0,6	1,97 ± 0,84	NS

A: contracción auricular; E: llenado ventricular rápido; G: grupo; MHF: miocardiopatía hipertrófica familiar; VI: ventrículo izquierdo; DE: desviación estándar.

TABLA 3. Características ecocardiográficas de los 3 subgrupos analizados

	Gla	Glb	GII	p significativa entre ^a o ^b
	Familiares de primer grado con relajación normal (n = 37)	Familiares de primer grado con relajación prolongada (n = 10)	Grupo control (n = 47)	
Edad, años	18 ± 7	20 ± 10	19 ± 6	NS
Varones/mujeres	20/17	3/7	27/20	NS
Diámetro diastólico VI, mm	44,3 ^a ± 4,4	41,5 ^b ± 4,5	48,5 ^{a,b} ± 5,1	0,001 ^a /0,001 ^b
Diámetro sistólico VI, mm	24,1 ^a ± 3,3	21,2 ^b ± 4,6	27,8 ^{a,b} ± 4,9	0,001 ^a /0,001 ^b
Fracción de acortamiento, %	45,6 ± 4,8	49,2 ^b ± 8,2	42,6 ^b ± 6,7	0,007 ^b
Espesor septal, mm	8,7 ± 1,6	8,5 ± 1,1	8,8 ± 1,4	NS
Espesor pared posterior VI, mm	6,6 ± 1,5	6,8 ± 0,7	6,8 ± 1,0	NS
Diámetro aurícula izquierda, mm	32,7 ± 4,6	33,1 ± 3,4	32,2 ± 6,9	NS
Velocidad pico E mitral, cm/s	87 ± 13	82 ± 20	79 ± 28	NS
Velocidad pico A mitral, cm/s	44 ^a ± 9	59 ^{a,b} ± 13	39 ^b ± 9	0,001 ^a /0,001 ^b
Relación E/A mitral	2,04 ^a ± 0,5	1,43 ^{a,b} ± 0,4	2,07 ^b ± 0,8	0,04 ^a /0,02 ^b
Velocidad pico E tricuspídea, cm/s	54 ± 12	52 ± 13	50 ± 14	NS
Velocidad pico A tricuspídea, cm/s	31 ^a ± 11	44 ^{a,b} ± 7	27 ^b ± 9	0,002 ^a /0,001 ^b
Relación E/A tricuspídea	1,88 ^a ± 0,5	1,20 ^{a,b} ± 0,2	1,96 ^b ± 0,8	0,02 ^a /0,007 ^b

A: contracción auricular; E: llenado ventricular rápido; G: grupo; VI: ventrículo izquierdo.

grupos, la función diastólica «global» de ambos ventrículos fue normal, pero en el Glb se observó una mayor velocidad pico A mitral (59 ± 13 cm/s; p < 0,001) y tricuspídea (44 ± 7 cm/s; p < 0,001), con una menor relación E/A en los ventrículos izquierdo (1,43 ± 0,4; p < 0,001) y derecho (1,20 ± 0,2; p < 0,07).

Los hallazgos del Doppler pulsado tisular de los 3 grupos de estudio se muestran en la tabla 4. No hubo di-

ferencias estadísticamente significativas entre el Gla y el GII. Sin embargo, el Glb presentó alteraciones en la función miocárdica regional, con una mayor cantidad de parámetros afectados significativamente en el VD y menos en el septo interventricular y en la pared lateral del VI:

1. En la pared lateral del VD el Glb presentó una prolongación de la relajación isovolumétrica corregida

TABLA 4. Doppler pulsado tisular: resultados

		Gla	Glb	GII	p significativa entre ^a o ^b
		Familiares de primer grado con relajación normal (n = 37)	Familiares de primer grado con relajación prolongada (n = 10)	Grupo control (n = 47)	
VD	Velocidad S', cm/s	14,4 ± 2,3	15,1 ± 2,1	13,8 ± 2,1	NS
	CIVc	85,4 ± 24	83,8 ± 25	84,1 ± 24	NS
	RIVc	23,7 ^a ± 28	37,5 ^{a,b} ± 25	19,9 ^b ± 23	0,03 ^a /0,01 ^b
	Velocidad E', cm/s	16,4 ^a ± 3,1	12,4 ^{a,b} ± 2,5	16,7 ^b ± 3,6	0,003 ^a /0,001 ^b
	Velocidad A', cm/s	9,4 ^a ± 1,9	17,8 ^{a,b} ± 3	9,3 ^b ± 2,6	0,001 ^a /0,001 ^b
	Relación E'/A'	1,8 ^a ± 0,44	0,70 ^{a,b} ± 0,28	1,78 ^b ± 0,58	0,001 ^a /0,001
SIV	Velocidad S', cm/s	9,1 ^a ± 1,1	9,9 ^b ± 1,5	12,4 ^{a,b} ± 1,03	0,03 ^a /0,05 ^b
	CIVc	85,3 ± 21	87,2 ± 23	76,7 ± 20	NS
	RIVc	62,2 ± 25	68,7 ± 33	56,7 ± 30	NS
	Velocidad E', cm/s	13,4 ± 2,1	12,3 ± 3,2	14,1 ± 2,3	NS
	Velocidad A', cm/s	6,8 ^a ± 1,3	8,5 ^{a,b} ± 2,4	7,2 ^b ± 1,4	0,006 ^a /0,02 ^b
	Relación E'/A'	2,07 ^a ± 0,41	1,57 ^{a,b} ± 0,49	2,03 ^b ± 0,53	0,01 ^a /0,01 ^b
VI	Velocidad S', cm/s	12,3 ± 2,5	12,1 ± 1,1	11,1 ± 2,1	NS
	CIVc	86,3 ± 18	86,6 ± 26	84,1 ± 27	NS
	RIVc	55,2 ± 28	64,1 ± 63	50,4 ± 30	NS
	Velocidad E', cm/s	18,3 ± 3,3	19,1 ± 3,1	18,4 ± 3,6	NS
	Velocidad A', cm/s	8,4 ^a ± 1,9	10,8 ^{a,b} ± 2,7	7,6 ^b ± 1,9	0,004 ^a /0,001 ^b
	Relación E'/A'	2,35 ± 0,60	1,85 ^a ± 0,53	2,55 ^a ± 0,80	0,01 ^a

A': contracción auricular; CIVc: contracción isovolumétrica corregida; E': llenado ventricular rápido; RIVc: relajación isovolumétrica corregida; S': sístole; IV: septo interventricular; VD: ventrículo derecho; VI: ventrículo izquierdo.

($37,5 \pm 25$) frente al GII ($19,9 \pm 23$; $p < 0,01$) o al GIa ($23,7 \pm 28$; $p < 0,03$), un aumento de la velocidad pico A' ($17,8 \pm 3$ cm/s) frente al GII ($9,3 \pm 2,6$ cm/s; $p < 0,001$) o al GIa ($9,4 \pm 1,9$ cm/s; $p < 0,001$) y una disminución de la velocidad pico E' ($12,4 \pm 2,5$ cm/s) frente al GII ($16,7 \pm 3,6$ cm/s; $p < 0,001$) o al GIa ($16,4 \pm 3,1$ cm/s; $p < 0,003$). La velocidad S' y la contracción isovolumétrica corregida no presentaron variaciones significativas.

2. En el septo interventricular el GIb tuvo un aumento de la velocidad pico A' ($8,5 \pm 2,4$ cm/s) frente al GII ($7,2 \pm 1,4$ cm/s; $p < 0,02$) o al GIa ($6,8 \pm 1,3$; $p < 0,006$), con una reducción de la relación E'/A' ($1,57 \pm 0,49$) frente al GII ($2,03 \pm 0,53$; $p < 0,01$) o al GIa ($2,07 \pm 0,41$; $p < 0,01$). La velocidad pico S' estaba disminuida ($9,9 \pm 1,5$ cm/s) frente al GII ($12,4 \pm 1,03$ cm/s; $p < 0,05$). La velocidad pico E' y los tiempos de contracción y relajación isovolumétricos corregidos no presentaron variaciones significativas.

3. En la pared lateral de VI, el GIb sólo presentó un aumento de la velocidad pico A' ($10,8 \pm 2,7$ cm/s) frente al GII ($7,6 \pm 1,9$ cm/s; $p < 0,0001$) o al GIa ($8,4 \pm 1,9$; $p < 0,004$).

Concordancia intraobservador e interobservador de las mediciones del Doppler pulsado tisular

La concordancia intraobservador medida por el coeficiente de correlación intraclase varió entre 0,995 para las velocidades de ambos ventrículos y 0,882 para los tiempos. La concordancia interobservador varió entre 0,993 para las velocidades y 0,832 para los tiempos.

DISCUSIÓN

Nuestro estudio demuestra por primera vez que entre los familiares de primer grado de pacientes con MHF, el DPT pone de manifiesto la presencia de un subgrupo (21,3%) que no tiene expresión fenotípica de la enfermedad, pero presenta anomalías en la función diastólica regional del VD que podrían ser un signo precoz de la enfermedad.

Datos experimentales recientes¹⁷⁻¹⁹ han sugerido que el DPT del VI de familiares jóvenes de pacientes con MHF podría ser útil para el diagnóstico preclínico de la enfermedad. Las velocidades miocárdicas regionales (sistólicas y diastólicas) son anormalmente bajas en pacientes con mutaciones genéticas (genotipo positivo), antes de que se produzca el desarrollo de la hipertrofia ventricular izquierda (fenotipo positivo). Sin embargo, hasta ahora no se había evaluado la función miocárdica regional del VD en estos pacientes.

En el presente estudio, 10 de 47 familiares de primer grado de pacientes con MHF (21,3%) tuvieron alteraciones de la relajación ventricular derecha regional no acordes con la edad, que podrían ser un marcador

temprano del compromiso miocárdico. Esta disfunción diastólica regional del VD se caracterizó por una disminución de la velocidad pico E' y de la relación E'/A', con aumento de la velocidad pico A y de la relajación isovolumétrica (RIV) corregida. Además, 2 de ellos tenían un patrón de relajación prolongada en el DTI del septo interventricular. El ecocardiograma y el Doppler pulsado del flujo mitral fueron normales, pero con menores diámetros cavitarios y mayor contractilidad ventricular.

Estos cambios precoces en familiares de pacientes con miocardiopatía hipertrófica en ausencia de hipertrofia ventricular podrían atribuirse a la particular disposición de las fibras longitudinales del VD y a su baja poscarga, que lo harían más sensible que el VI. Las fibras longitudinales se hallan en el subendocardio y subepicardio del VD, en tanto que el mesocardio posee fibras circunferenciales. Las primeras pueden evaluarse desde las visiones apicales con DPT y las segundas, en las visiones paraesternales con la fracción de acortamiento.

Tabata et al²⁰ han observado que los pacientes con miocardiopatía hipertrófica desarrollan inicialmente un deterioro en el movimiento de las fibras longitudinales, que son más vulnerables a los cambios patológicos, con un aumento compensador de la función de las fibras circunferenciales. Esto puede explicar nuestros hallazgos, con disfunción diastólica regional en el eje longitudinal del VD con función contráctil conservada.

Varios autores demostraron que la miocardiopatía hipertrófica afecta mucho más frecuentemente al VD de lo que se informa en la práctica diaria^{21,22}, encontrándose que entre el 44 y el 62% de los que tienen hipertrofia izquierda también tiene hipertrofia del VD.

El DPT es una herramienta particularmente útil para evaluar estas alteraciones, ya que permite analizar la función diastólica regional del VD¹³ y detectar alteraciones antes del desarrollo de hipertrofia ventricular. Los parámetros más utilizados son la RIV (que refleja la relajación activa con consumo de energía) y la relación E'/A'. La relación E'/A' < 1 del DPT es un indicador de anomalía diastólica superior a la relación E/A del flujo tricuspídeo porque no está influida por la precarga²³.

La relajación activa del VD es corta o está ausente en pacientes normales. Se ha informado²⁴ que el VD se diferencia del VI porque comienza su llenado diastólico sin intervalo isovolumétrico debido a que trabaja contra una poscarga baja. La RIV se prolonga en todas las enfermedades que comprometen al VD, por aumento de la poscarga o por la presencia de disfunción miocárdica intrínseca^{25,26}. En nuestro estudio se comprobó una prolongación significativa de la RIV del VD en el grupo Ib que podría ser un marcador precoz de daño miocárdico regional.

El DPT en jóvenes sanos muestra mayores velocidades miocárdicas regionales en el VD que en el VI. El

deterioro fisiológico de la función diastólica relacionado con la edad y el aumento de la función auricular parece ser un mecanismo común en ambos ventrículos. Analizamos varios estudios²²⁻³⁰ que evaluaron mediante DPT distintos grupos etarios de sujetos sanos, y observamos que en el VD hay una disminución progresiva de la velocidad diastólica precoz E' con un aumento compensador de la función auricular a partir de los 36 años y aproximadamente una década después en el VI, lo que pone de manifiesto que las alteraciones de la relajación ventricular aparecen de manera más precoz en el VD que en el VI. En la conformación de los grupos de este estudio se decidió poner como edad máxima 36 años, ya que hay varias evidencias^{14,31} que muestran que los sujetos sanos pueden presentar alteraciones de la relajación ventricular derecha a partir de esa edad, como un fenómeno fisiológico.

Aunque el estudio genético representa una prueba de gran valor para la identificación de los pacientes con riesgo de desarrollar una miocardiopatía hipertrófica, su utilidad clínica está limitada por una penetrancia y una expresividad variables, por la baja frecuencia de cada mutación, por efecto de factores no genéticos⁴ y por las dificultades técnicas y económicas que aún hay para la tipificación genética de la miocardiopatía hipertrófica. Así, el DPT podría utilizarse para mejorar la identificación de los portadores silentes, sobre todo cuando hubiera una historia familiar de la enfermedad.

Por otra parte, varios autores³²⁻³⁷ han demostrado la utilidad del DPT en la evaluación de las funciones sistólica y diastólica en muchas situaciones clínicas, por lo que creemos que podría ser de gran ayuda para complementar el estudio genético y en el cribado ecocardiográfico de los familiares de pacientes con MHF^{9,38}, ya que permitiría la identificación precoz de los pacientes que desarrollarían la enfermedad. Así, se podrían implementar medidas preventivas para evitar la aparición de síntomas que puedan comprometer la vida del paciente³⁹.

La relevancia clínica de estos hallazgos es aún incierta, ya que se desconoce si este subgrupo de pacientes tiene mayor riesgo de muerte súbita. Sin embargo, hay datos que sugieren que los familiares de los pacientes con MHF en los que se detectan anomalías en el DPT tienen mayor riesgo de desarrollar una miocardiopatía hipertrófica manifiesta³⁹.

Limitaciones del estudio

La presente investigación se desarrolló en sujetos jóvenes, menores de 36 años, sin enfermedades concomitantes. Como las velocidades del DPT disminuyen con la edad, la utilidad de esta técnica podría estar limitada en sujetos mayores, por lo que en un estudio posterior debería completarse con la inclusión de una población de mayor edad y con cardiopatías asociadas (hiperten-

sión, enfermedad coronaria, valvulopatías o pericardiopatías), para saber si la edad es realmente una limitación.

Otra limitación es la ausencia de seguimiento clínico. Éste es un estudio preliminar que está siendo complementado con un seguimiento a largo plazo para saber si los sujetos con anomalías diastólicas precoces en el VD desarrollan hipertrofia ventricular en la evolución.

Pese al pequeño número de pacientes estudiados, el interés del trabajo radica en la posibilidad de encontrar nuevas herramientas que permitan el diagnóstico precoz de la miocardiopatía hipertrófica.

CONCLUSIONES

En familiares de primer grado de pacientes con MHF, el DPT de la pared libre del VD es un método simple e incruento que permite identificar a un subgrupo de sujetos con alteración precoz de la función diastólica regional, lo cual podría ser un marcador preclínico de la enfermedad, y podría permitir en el futuro implementar medidas preventivas dirigidas a evitar el desarrollo de la enfermedad o sus síntomas.

BIBLIOGRAFÍA

1. Navarro-López F. Miocardiopatía hipertrófica. Bases genéticas e implicaciones clínicas. *Rev Esp Cardiol.* 2004;57:22-32.
2. Maron BJ. Hypertrophic cardiomyopathy. *Lancet.* 1997;350:127-33.
3. De la Morena Valenzuela G, Florenciano Sánchez R, García Almagro FJ, González Caballero E, Pascual Figal D, Soria Arcos F, et al. Evaluación funcional de los pacientes con miocardiopatía hipertrófica mediante análisis del consumo de oxígeno máximo. *Rev Esp Cardiol.* 2003;56:865-72.
4. Roberts R. Genética molecular de las miocardiopatías hipertróficas. *Rev Esp Cardiol.* 2002;55:292-302.
5. Seggewiss H, Rigopoulos A. Ablación septal en la miocardiopatía hipertrófica: situación actual. *Rev Esp Cardiol.* 2003;56:1153-9.
6. Rivera S, Sitges M, Azqueta M, Marigliano A, Velamazán M, Miranda-Guardiola F, et al. Remodelado ventricular izquierdo tras ablación septal percutánea con alcohol en pacientes con miocardiopatía hipertrófica obstructiva: estudio ecocardiográfico. *Rev Esp Cardiol.* 2003;56:1174-81.
7. Castedo E, Cabo RA, Núñez I, Monguió E, Montero CG, Burgos R, et al. Tratamiento quirúrgico de la miocardiopatía hipertrófica obstructiva. *Rev Esp Cardiol.* 2004;57:751-6.
8. García-Castro M, Reguero JR, Batalla A, Catalán F, Mayordomo J, Coto E. Detección directa de mutaciones malignas en pacientes con miocardiopatía hipertrófica. *Rev Esp Cardiol.* 2003;56:1022-5.
9. Maron BJ, Spirito P, Wesley Y, Arce J. Development and progression of left ventricular hypertrophy in children with hypertrophic cardiomyopathy. *N Engl J Med.* 1986;315:610-4.
10. Charron P, Dubourg O, Desnos M, Isnard R, Hagege A, Millaire A, et al. Diagnostic value of electrocardiography and echocardiography for familial hypertrophic cardiomyopathy in a genotyped adult population. *Circulation.* 1997;96:214-9.
11. Cheitlin MD, Armstrong WF, Aurigemma GP, Beller GA, Bierman FZ, Davis JL, et al. ACC/AHA/ASE 2003 Guideline Update for the Clinical Application of Echocardiography: summary article. A report of the American College of Cardiology/American Heart Association Task Force on Practice Guidelines (ACC/

- AHA/ASE Committee to Update the 1997 Guidelines for the Clinical Application of Echocardiography). *J Am Soc Echocardiogr.* 2003;16:1091-110.
12. Appleton CP, Hatle LK, Popp RL. Relation of transmitral flow velocity patterns to left ventricular diastolic function: new insights from a combined hemodynamic and Doppler echocardiographic study. *J Am Coll Cardiol.* 1988;12:426-40.
 13. Cianciulli TF, Prezioso HA, Lax JA. Función ventricular. En: Bertolasi CA, editor. *Cardiología 2000. Tomo 1. Buenos Aires: Editorial Médica Panamericana; 1997. p. 433-8.*
 14. Kukulski T, Hubbert L, Arnold M, Wranne B, Hatle L, Sutherland GR. Normal regional right ventricular function and its change with age: a Doppler myocardial imaging study. *J Am Soc Echocardiogr.* 2000;13:194-204.
 15. Nagueh SF, McFalls J, Meyer D, Hill R, Zoghbi WA, Tam JW, et al. Tissue Doppler imaging predicts the development of hypertrophic cardiomyopathy in subjects with subclinical disease. *Circulation.* 2003;108:395-8.
 16. García-Fernández MA, Azevedo J, Moreno M, Bermejo J, Pérez-Castellano N, Puerta P, et al. Regional diastolic function in ischemic heart disease using pulsed wave Doppler tissue imaging. *Eur Heart J.* 1999;20:496-505.
 17. Nagueh SF, Kopelen HA, Lim DS, Zoghbi WA, Quiñones MA, Roberts R, et al. Tissue Doppler imaging consistently detects myocardial contraction and relaxation abnormalities, irrespective of cardiac hypertrophy, in a transgenic rabbit model of human hypertrophic cardiomyopathy. *Circulation.* 2000;102:1346-50.
 18. Nagueh SF, Bachinski LL, Meyer D, Hill R, Zoghbi WA, Tam JW, et al. Tissue Doppler imaging consistently detects myocardial abnormalities in patients with hypertrophic cardiomyopathy and provides a novel means for an early diagnosis before and independently of hypertrophy. *Circulation.* 2001;104:128-30.
 19. Ho CY, Sweitzer NK, McDonough B, Maron BJ, Casey SA, Seidman JG, et al. Assessment of diastolic function with Doppler tissue imaging to predict genotype in preclinical hypertrophic cardiomyopathy. *Circulation.* 2002;105:2992-7.
 20. Tabata T, Oki T, Yamada H, Abe M, Onose Y, Thomas JD. Subendocardial motion in hypertrophic cardiomyopathy: assessment from long- and short-axis views by pulsed tissue Doppler imaging. *J Am Soc Echocardiogr.* 2000;13:108-15.
 21. Mori H, Ogawa S, Noma S, Fujii I, Hayashi J, Yamazaki H, et al. Pattern of myocardial hypertrophy as a possible determinant of abnormal Q waves in hypertrophic cardiomyopathy. *Jpn Circ J.* 1983;47:513-21.
 22. McKenna WJ, Kleienebene A, Nihoyannopoulos P, Foale R. Echocardiographic measurement of right ventricular wall thickness in hypertrophic cardiomyopathy: relation to clinical and prognostic features. *J Am Coll Cardiol.* 1988;11:351-8.
 23. Pela G, Regolisti G, Coghi P, Cabassi A, Basile A, Cavatorta A, et al. Effects of the reduction of preload on left and right ventricular myocardial velocities analyzed by Doppler tissue echocardiography in healthy subjects. *Eur J Echocardiogr.* 2004;5:262-71.
 24. Myhre ES, Slinker BK, LeWinter MM. Absence of right ventricular isovolumic relaxation in open-chest anesthetized dogs. *Am J Physiol.* 1992;263:H1587-90.
 25. Severino S, Caso P, Cicala S, Galderisi M, De Simone L, D'Andrea A, et al. Involvement of right ventricle in left ventricular hypertrophic cardiomyopathy: analysis by pulsed Doppler tissue imaging. *Eur J Echocardiogr.* 2000;1:281-8.
 26. D'Andrea A, Ducceschi V, Caso P, Galderisi M, Mercurio B, Liccario B, et al. Usefulness of Doppler tissue imaging for the assessment of right and left ventricular myocardial function in patients with dual-chamber pacing. *Int J Cardiol.* 2001;81:75-83.
 27. Caso P, Galderisi M, Cicala S, Cioppa C, D'Andrea A, Lagioia G, et al. Association between myocardial right ventricular relaxation time and pulmonary arterial pressure in chronic obstructive lung disease: analysis by pulsed Doppler tissue imaging. *J Am Soc Echocardiogr.* 2001;14:970-7.
 28. Nikitin NP, Witte KK, Thackray SD, De Silva R, Clark AL, Cleland JG. Longitudinal ventricular function: normal values of atrioventricular annular and myocardial velocities measured with quantitative two-dimensional color Doppler tissue imaging. *J Am Soc Echocardiogr.* 2003;16:906-21.
 29. Alam M, Wardell J, Andersson E, Samad BA, Nordlander R. Characteristics of mitral and tricuspid annular velocities determined by pulsed wave Doppler tissue imaging in healthy subjects. *J Am Soc Echocardiogr.* 1999;12:618-28.
 30. Mori K, Hayabuchi Y, Kudora Y, Nii M, Manabe T. Left ventricular wall motion velocities in healthy children measured by pulsed wave Doppler tissue echocardiography: normal values and relation to age and heart rate. *J Am Soc Echocardiogr.* 2000;13:1002-11.
 31. Eidem BW, McMahon CJ, Cohen RR, Wu J, Finkelshteyn I, Kovalchin JP. Impact of cardiac growth on Doppler tissue imaging velocities: a study in healthy children. *J Am Soc Echocardiogr.* 2004;17:212-21.
 32. D'Andrea A, Caso P, Severino S, Sarubbi B, Forni A, Cice G, et al. Different involvement of right ventricular myocardial function in either physiologic or pathologic left ventricular hypertrophy: a Doppler tissue study. *J Am Soc Echocardiogr.* 2003;16:154-61.
 33. Iglesias Garriz I, Rodríguez García MA, Delgado Fernández S, Garrote Coloma C, Sastre Ibarretxe M, Corral Fernandez F. Doppler tisular del anillo mitral en pacientes con disfunción sistólica ventricular izquierda. Análisis de la función diastólica. *Rev Esp Cardiol.* 2000;53:1195-2000.
 34. García-Fernández MA, Azevedo J, Moreno M, Arroja I, Zamorano J, Caso P. Doppler tissue imaging. *Rev Port Cardiol.* 2001;20 Suppl 1:33-47.
 35. Moreno R, Zamorano J, Almería C, Pérez-González JA, Mataix L, Rodrigo JL, et al. Isovolumic contraction time by pulsed-wave Doppler tissue imaging in aortic stenosis. *Eur J Echocardiogr.* 2003;4:279-85.
 36. Nuñez J, Zamorano JL, Pérez De Isla L, Palomeque C, Almería C, Rodrigo JL, et al. Differences in regional systolic and diastolic function by Doppler tissue imaging in patients with hypertrophic cardiomyopathy and hypertrophy caused by hypertension. *J Am Soc Echocardiogr.* 2004;17:717-22.
 37. Saccheri MC, Cianciulli TF, Konopka IV, Guerra JA, Acunzo RS, Serans DF, et al. Detección precoz con Doppler pulsado tisular de anomalías diastólicas en familiares sanos de miocardiopatía hipertrófica [resumen]. *Rev Argent Cardiol.* 2004;72 Supl 3:186.
 38. Galve Basilio E, Alfonso Manterola F, Ballester Rodés M, Castro Beiras A, Fernández de la Soria Pantoja R, Penas Lado M, et al. Guías de práctica clínica de la Sociedad Española de Cardiología en miocardiopatías y miocarditis. *Rev Esp Cardiol.* 2000;53:360-93.
 39. Nagueh SF, McFalls J, Meyer D, Hill R, Zoghbi WA, Tam JW, et al. Tissue Doppler imaging predicts the development of hypertrophic cardiomyopathy in subjects with subclinical disease. *Circulation.* 2003;108:395-8.