

Imagen en cardiología

Trombosis muy tardía de un *stent* bioabsorbible

Very Late Thrombosis of a Bioresorbable Scaffold

Eva Rumiz González*, Juan Vicente Vilar Herrero y Alberto Berenguer Jofresa

Servicio de Cardiología, Hospital General Universitario, Valencia, España

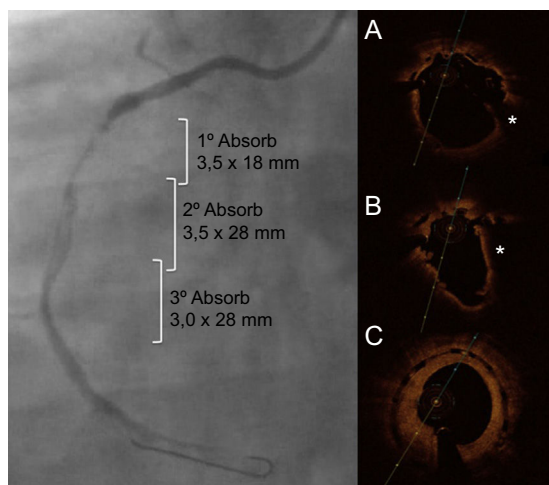


Figura 1.

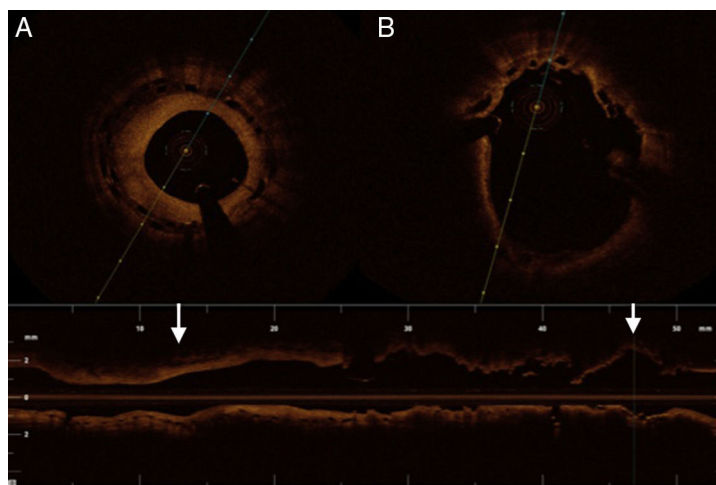


Figura 2.

Varón de 39 años con antecedentes de un infarto agudo de miocardio con elevación del segmento ST inferior y realización de angioplastia primaria con implante de 3 *stents* bioabsorbibles solapados por enfermedad larga de la arteria coronaria derecha. Tras 17 meses y estando en tratamiento con ácido acetilsalicílico y clopidogrel, sufrió un nuevo infarto agudo de miocardio con elevación del segmento ST inferior; en la coronariografía se observó una trombosis del *stent* proximal (figura 1). Se realizó una tomografía de coherencia óptica, que mostró las correctas expansión y aposición del segundo y el tercer *stent*, que se mantiene en la zona de solapamiento con una excesiva proliferación neointimal (figuras 1C y 2A). Conforme avanzamos a la zona de trombosis, observamos gran cantidad de trombo rojo (asterisco), con *struts* que mostraban un recubrimiento endotelial más leve; a nivel de la oclusión se visualizaban *struts* con mala aposición e infraexpansión y ausencia de recubrimiento endotelial (figuras 1A, 1B y 2B). Se administró heparina y abciximab; tras tromboaspiraciones sucesivas, se realizó posdilatación del segmento mal apuesto y con reestenosis significativa, se implantó un *stent* farmacoactivo a dicho nivel y se cambió a prasugrel.

Este caso ilustra una trombosis muy tardía de *stent* bioabsorbible, cuyos posibles mecanismos son la mala aposición y la infraexpansión del *stent* proximal, que coincide con la zona de oclusión del primer infarto. El trombo residual pudo ser la causa de esta mala aposición y de que no se recubrieran los *struts*. Destaca la reestenosis significativa que muestra el tercer *stent* (figura 2A), en contraposición a la falta de endotelización del *stent* más proximal (figura 2B), así como la presencia de la práctica totalidad de los *struts* tras 17 meses del implante.

* Autor para correspondencia:

Correo electrónico: evaramiz@hotmail.com (E. Rumiz González).

On-line el 24 de septiembre de 2015

Full English text available from: www.revespcardiol.org/en