

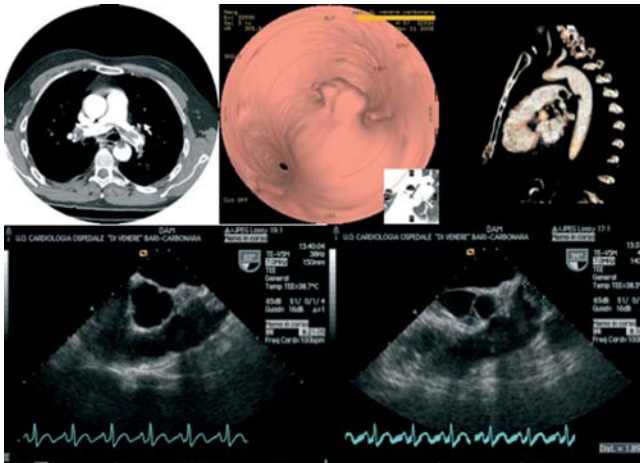Fig. 1.

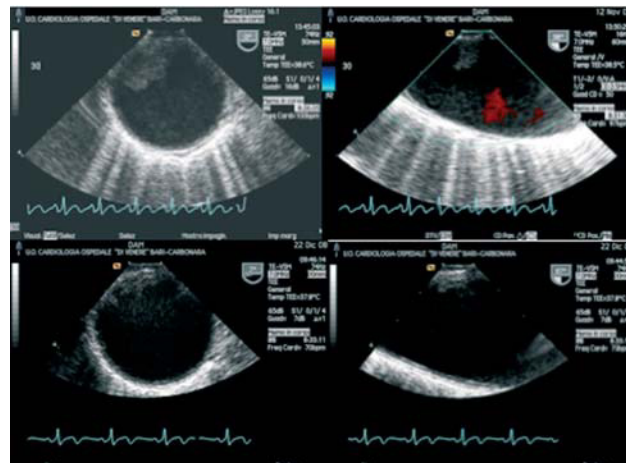


Fig. 2.

Trombo aórtico y embolia pulmonar aguda en individuo heterocigoto para la mutación C677-T del gen de la MTHFR

Varón de 57 años de edad, sin factores de riesgo cardiovascular, que fue ingresado en nuestra unidad de cuidados intensivos coronarios a causa de disnea, tenía un hermano en tratamiento con warfarina por una trombosis venosa profunda, y su hija, que tenía antecedentes de varios abortos espontáneos, presentaba una sustitución de citosina por timidina en el nucleótido 677 (C677T) del gen de la 5,10-metilentetrahidrofolato reductasa (MTHFR).

Al ingreso, tenía una presión arterial ligeramente elevada (140/100 mmHg). El ECG mostraba taquicardia sinusal (114/min); por lo demás, la exploración era normal. Las principales alteraciones analíticas fueron: troponina I, 0,44 ng/ml; dímero D, 1.733 ng/l, y pO₂, 66,8 mmHg. La tomografía computarizada torácica (fig. 1, panel superior) y la eco-

cardiografía transesofágica (fig. 1, panel inferior) mostraron émbolos pulmonares y un trombo (de 10 × 18 mm) en el istmo aórtico, por lo que se estableció el diagnóstico de embolia pulmonar aguda y trombo aórtico.

Se detectó en el paciente la misma mutación génica (C677-T MTHFR) de su hija mediante PCR.

La ecocardiografía transesofágica realizada después de 40 días de tratamiento con warfarina documentó la desaparición del trombo aórtico (fig. 2).

Estudios recientes han demostrado que el polimorfismo génico C677T MTHFR se asocia a un aumento del riesgo de enfermedad arterial y a un riesgo importante de embolia pulmonar.

Nicola D'Amato^a, Michele Correale^b
y Carlo D'Agostino^a

^aDepartamento de Cardiología. Hospital Di Venere. Bari. Italia.

^bUniversidad de Foggia. Departamento de Cardiología. Foggia. Italia.

Full English text available from: www.revespcardiol.org