

Tratamiento percutáneo de la obstrucción de vena cava superior tras cirugía de comunicación interauricular tipo seno venoso con drenaje venoso pulmonar anómalo parcial

Sra. Editora:

La estenosis u obstrucción de la vena cava superior (VCS) es una complicación rara de la cirugía de

la comunicación interauricular (CIA) tipo seno venoso (SV) con drenaje venoso pulmonar parcial anómalo (DVPPA). Describimos 2 casos de pacientes adultos que ponen de relieve la utilidad del tratamiento percutáneo de la estenosis de la VCS tras dicha cirugía.

Varón de 18 años y mujer de 39 años sometidos a corrección quirúrgica con tunelización de la vena pulmonar superior derecha en la aurícula izquierda mediante parche pericárdico, sin ampliación de la VCS, hacía 1 y 11 años respectivamente. Además, la mujer precisó de implante de marcapasos DDD por disfunción sinusal sintomática al año siguiente de la cirugía. Los pacientes presentaban arañas vasculares a nivel pectoral, con congestión facial y del cuello. Se constató mediante ecocardiografía y resonancia magnética la estenosis de la VCS.

En el caso del varón de 18 años el cateterismo cardiaco se realizó por acceso venoso femoral y yugular derecho, que mostró una obstrucción completa y larga (5 cm) a nivel de la VCS en su desembocadura en la aurícula derecha (fig. 1A). Presentaba gradiente basal de 15 mmHg con presión en la porción proximal de la VCS de 22 mmHg. Para realizar el intervencionismo se utilizó un catéter guía multipropósito por vía yugular derecha. Se atravesó la obstrucción completa con una guía de 0,014 Miracle 6 g (Abbott Vascular) y se dilató con balones de 2 y 4 mm de diámetro. Luego, por acceso femoral derecho, se dilató con un balón de 8 × 40 mm y, finalmente, se implantaron 2 *stents* solapados CP (Numed Inc.) de 39 mm montados sobre un balón Opta-pro (Cordis) de 12 × 40 mm. Se obtuvo un buen resultado angiográfico, sin gradiente residual (fig. 1B). En el caso de la mujer, portadora de un marcapasos DDD, se observó estenosis con diámetro mínimo de 3 mm (fig. 2A) y gradiente residual de 14 mmHg. Por acceso femoral derecho se pudo atravesar la estenosis y se realizaron dilataciones sucesivas con balones de 12 × 40 mm y 18 × 45 mm (fig. 2B). Quedó un diámetro luminal mínimo de 12 mm (fig. 2C) y un gradiente residual de 4 mmHg. No se implantó *stent* para evitar el atrapamiento de los cables de marcapasos por el *stent*. Ambos pacientes se encuentran asintomáticos después de 6 meses del intervencionismo sin reestenosis por ecocardiografía.

La etiología más frecuente del síndrome de VCS era clásicamente la tumoral, aunque en los últimos años con el aumento del implante de marcapasos, desfibriladores, etc., la iatrogénica secundaria a estos dispositivos es la principal causa¹. La estenosis de VCS es una complicación muy poco frecuente de la reparación quirúrgica de la CIA tipo SV con DVPPA. Puede ocurrir inmediatamente tras la cirugía por la ocupación de espacio que produce el

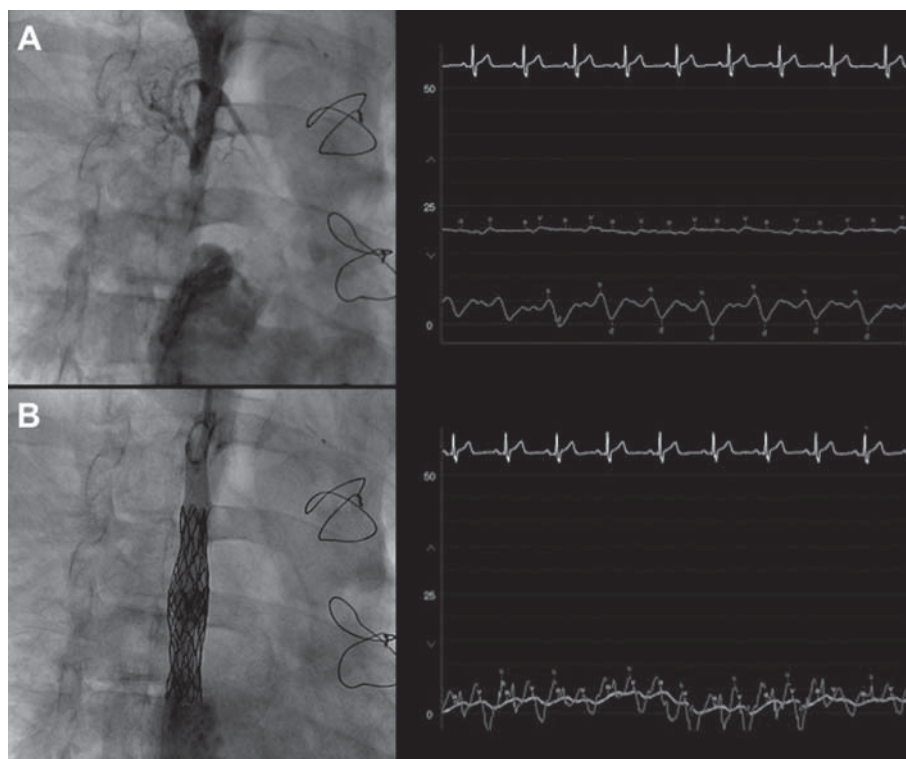


Fig. 1. A: venografía a nivel de la vena cava superior (VCS) que muestra una oclusión completa larga. En la parte derecha se observa un gradiente de presión de 15 mmHg entre la VCS y la aurícula derecha. B: resultado angiográfico final tras el implante de los 2 *stents* solapados. En la imagen de la derecha se observa la desaparición del gradiente.

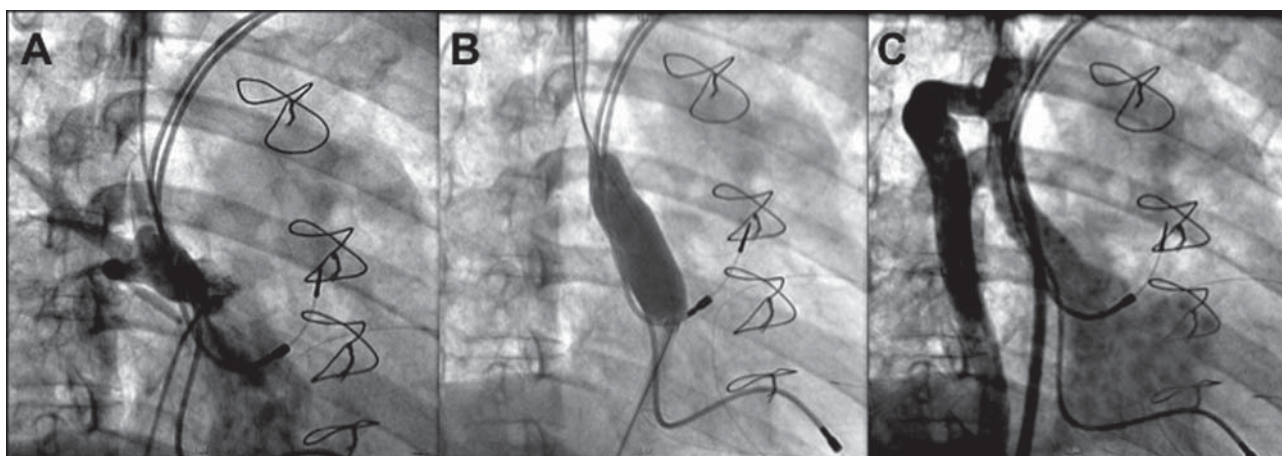


Fig. 2. A: venografía a nivel de la vena cava superior que muestra la estenosis grave a la entrada en la aurícula derecha. B: dilatación con balón. C: resultado angiográfico final tras la dilatación.

parche que reconduce las venas pulmonares a la aurícula izquierda, sobre todo si la cava es de pequeño calibre, como en el caso del varón que describimos que, además, presentaba una vena cava superior izquierda persistente. En el caso de la mujer los cables de marcapasos han podido influir en el desarrollo de la estenosis.

Tzifa et al¹ publicaron una serie de 63 pacientes con obstrucción de VCS de distinta etiología, en la que el resultado hemodinámico inicial fue satisfac-

torio en el 100% de los casos tratados con *stent* y en el 78% de los tratados mediante angioplastia con balón, aunque a largo plazo no hubo diferencias entre ambas modalidades de tratamiento percutáneo. Nicolae et al² comunicaron un caso de un paciente adulto con estenosis de VCS tras cirugía de CIA tipo SV y DVPPA tratado con éxito mediante implante de *stent*.

En conclusión, estos 2 casos ilustran que el tratamiento percutáneo puede ser una alternativa válida

al quirúrgico en casos de obstrucción de la VCS tras cirugía de CIA tipo SV y DVPPA.

Ángel Sánchez-Recalde^a, Federico Gutiérrez-Larraya^{a,b},
Ángel Aroca^a y José M. Oliver^a

^aUnidad de Cardiopatías Congénitas del Adulto. Hospital Universitario La Paz. Madrid. España.

^bServicio de Cardiología Pediátrica. Hospital Universitario La Paz. Madrid. España.

BIBLIOGRAFÍA

1. Tzifa A, Marshall AC, McElhinney DB, Lock JE, Geggel RL. Endovascular treatment for superior vena cava occlusion or obstruction in a pediatric and young adult population. *J Am Coll Cardiol.* 2007;49:1003-9.
 2. Nicolae M, Radford DJ, Slaughter RE. Stenting for superior caval vein stenosis after surgical repair of sinus venosus atrial septal defect. *Heart Lung Circ.* 2006;15:386-8.
-