

# Tratamiento de las lesiones bifurcadas mediante técnica de *crush T stenting*: resultados inmediatos y a medio plazo

Luis S. Díaz de la Llera, Sara M. Ballesteros, Agustín Guisado, Almudena Aguilera, Ana Campos, Ángel Sánchez, Manuel Villa y Gabriel Retegui

Unidad de Hemodinámica y Cardiología Intervencionista. Hospital General Universitario Virgen del Rocío. Sevilla. España.

**Introducción y objetivos.** El tratamiento percutáneo de las lesiones bifurcadas se asocia con una menor tasa de éxito y una mayor frecuencia de complicaciones y de nueva revascularización de la lesión tratada. El objetivo de este estudio prospectivo fue evaluar los resultados clínicos y angiográficos iniciales y a medio plazo de la técnica de *crush T stenting*.

**Métodos.** Este método de tratamiento percutáneo de las lesiones bifurcadas con implante de *stents* coronarios reproduce la técnica *T stenting* modificada con la diferencia de que el *stent* de la rama lateral protruye dentro de la rama principal a 3-4 mm de la carina. El propósito es asegurar que el *ostium* de la rama lateral es cubierto circunferencialmente con la malla de los *stents*.

**Resultados.** Entre diciembre de 2003 y febrero de 2005 se incluyó a 82 pacientes en este estudio. La lesión afectaba al tronco coronario izquierdo en bifurcación en el 53%, a la arteria descendente anterior/diagonal en el 29%, a la arteria circunfleja/marginal en el 11% y a la coronaria derecha/descendente posterior-posterolateral en el 7%. Éxito angiográfico y clínico se obtuvo en el 100 y el 96,4%, respectivamente. Se realizó posdilatación con doble balón en el 87%. Se obtuvo seguimiento clínico a los 12 meses en el 100% y angiográfico en el 77%. El tiempo medio de seguimiento angiográfico fue  $8,7 \pm 3,3$  meses. Se realizó una nueva revascularización de la lesión tratada en el 10,8%.

**Conclusiones.** El tratamiento de las lesiones bifurcadas con técnica de *crush T stenting* es segura y efectiva, y presenta una baja tasa de eventos cardíacos mayores y de necesidad de nueva revascularización.

**Palabras clave:** Bifurcación. Stents liberadores de fármacos. Revascularización.

## Percutaneous Treatment of Bifurcation Lesions by Crush T Stenting: Immediate and Medium-Term Outcomes

**Introduction and objectives.** Percutaneous coronary intervention for coronary bifurcations is usually associated with a low success rate, a high rate of complications, and a more frequent need for target lesion revascularization. The aim of this prospective study was to evaluate immediate and medium-term clinical and angiographic outcomes after the application of crush T stenting.

**Methods.** This approach to bifurcation stenting follows the same steps as modified T stenting. The only difference is that the side branch stent protrudes 3-4 mm into the main vessel from the carina. The aim is to ensure that the circumference of the side branch ostium is covered by the stent strut.

**Results.** Between December 2003 and February 2005, 82 patients were included in the study. The lesion involved the left main coronary artery in 53% of patients, the left anterior descending or diagonal coronary artery in 29%, the circumflex or marginal branch in 11%, and the right coronary artery or the posterior or posterolateral descending branch in 7%. Angiographic and clinical success was obtained in 100% and 96.4% of cases, respectively. Final dilatation was performed using a kissing balloon in 87%. Overall, 100% of patients were followed up clinically for 12 months and 77% were followed up angiographically for a mean of 8.7 (3.3) months. Target lesion revascularization was performed in 9 patients (10.8%).

**Conclusions.** Treatment of coronary bifurcation lesions using the crush T stenting technique is safe and effective. It reduces both the restenosis rate and the major adverse cardiac event rate at one year.

**Key words:** Bifurcation. Drug-eluting stents. Revascularization.

Correspondencia: Dr. L.S. Díaz de la Llera.  
Pinsapo, 10. Urb. Pinares de Oromana. Alcalá de Guadaíra.  
41500 Sevilla. España.  
Correo electrónico: luissalvadoriaz@hotmail.com

Recibido el 26 de julio de 2005.  
Aceptado para su publicación el 2 de marzo de 2006.

Full English text available from: [www.revespcardiol.org](http://www.revespcardiol.org)

## ABREVIATURAS

CR-MB: isoenzima MB de la creatincinasa.  
 ECAM: eventos cardíacos adversos mayores.  
 ECG: electrocardiograma.  
 ICP: intervencionismo coronario percutáneo.  
 RL: rama lateral.  
 RP: rama principal.  
 SLF: *stents* liberadores de fármacos.

## INTRODUCCIÓN

Las lesiones bifurcadas verdaderas engloban la rama principal (RP) y la rama lateral (RL) y su tratamiento mediante intervencionismo coronario percutáneo (ICP) está cambiando en la actualidad, con aproximadamente un 10-12% del total del intervencionismo coronario<sup>1</sup>. El uso de *stent* coronario para lesiones bifurcadas que engloban a la RL de un tamaño > 2,5 cm se ha extendido de manera universal y ha sido propuesto como una forma común de tratamiento. La presencia de una placa de ateroma grande en el lugar de la bifurcación se asocia con frecuencia con deterioro o incluso oclusión de la RL después del implante de *stent* en la RP<sup>2</sup>. Otras importantes cuestiones en el empleo de *stents* coronarios en lesiones bifurcadas una vez implantado el *stent* en la RP son: dificultades para redirigir la guía a la RL, imposibilidad de cubrir con un *stent* el *ostium* de la rama lateral y distorsión del *stent* con el resultado de una elevada tasa de reestenosis (en torno al 20%), especialmente en la RL, a pesar del uso de *stents* liberadores de fármacos (SLF)<sup>1,3</sup>. Varios estudios han señalado que un *stent* en la RP con implante provisional de *stent* en la RL se asocia con menor frecuencia con eventos cardíacos mayores adversos y revascularización del vaso tratado comparado con las técnicas de *stent* en RP y RL<sup>4,6</sup>, y es considerada por un número considerable de cardiólogos intervencionistas como el patrón para el tratamiento de lesiones bifurcadas. Sin embargo, en los casos de nacimiento de la RL en ángulo, el *stent* de la rama no puede cubrir completamente el *ostium* de la RL a pesar de la técnica empleada (T, Y, V, T invertida)<sup>7-11</sup>. En un intento de mejorar los resultados del implante de *stents* se ha sugerido la posdilatación de ambas ramas de forma simultánea con balón y el empleo de *stents* que cubren parcialmente el *ostium* de la RL<sup>1,12-14</sup>.

Nosotros proponemos la utilización de la técnica de *crush T stenting*<sup>15</sup> por su seguridad en las situaciones de lesiones bifurcadas que engloban de forma verdadera la bifurcación y de calibre > 2,5 mm de diámetro, asegurando que el *ostium* de la RL queda cubierto con *stent* y de forma sistemática realizamos posdilatación simultánea con balón en ambas ramas para optimizar el resultado final en la carina.

## MÉTODOS

Analizamos a 82 pacientes que de forma consecutiva recibieron implante de *stents* con técnica de *crush T stenting* en 83 lesiones bifurcadas verdaderas<sup>1</sup> (estenosis > 50% que engloba la RP y RL en forma de Y invertida) usando SLF (Cypher; Cordis y Taxus; Boston Scientific) desde diciembre de 2003 hasta febrero de 2005. Durante ese período, en un total de 176 lesiones bifurcadas se practicó ICP con diferentes técnicas según el tipo de bifurcación, el desarrollo y el diámetro de la rama principal y lateral, así como el estado clínico del paciente: 83 lesiones con *crushing T stent* (población de este estudio), 41 lesiones con un solo SLF, 9 lesiones con 2 *stents* (SLF) con técnica de *stent* provisional, 6 lesiones con 2 *stents* simultáneos tipo SLF, y 36 lesiones con uno o más *stents* metálicos. Los pacientes fueron seguidos durante la fase hospitalaria ante la posibilidad de dolor torácico, insuficiencia cardíaca, sangrado o algún otro evento isquémico. La isoenzima MB de la creatincinasa (CK-MB) y la troponina fueron cuantificadas a las 12 y 24 h del procedimiento. Se recomendó la toma de aspirina 300 mg/día de por vida y clopidogrel 75 mg/día durante al menos 6-12 meses. Si el paciente previamente no tomaba clopidogrel y se realizó ICP de forma inmediata tras el procedimiento diagnóstico, se le administró una dosis de carga de clopidogrel de 300 o 600 mg (a partir de octubre de 2004) y abciximab por vía intravenosa, antes de iniciar el procedimiento terapéutico; la realización de ICP de forma programada exigía la toma de aspirina y clopidogrel previamente durante al menos 72 h. Antes de la coronariografía todos los pacientes estaban tomando aspirina.

## Definiciones

El éxito angiográfico fue definido por la presencia de una estenosis residual inferior al 30% tras el procedimiento. El éxito clínico fue definido como la presencia de éxito angiográfico sin muerte, cirugía de revascularización miocárdica de urgencia, nuevo ICP del vaso tratado, infarto de miocardio con onda Q e infarto de miocardio sin onda Q (CK-MB > 3 veces el valor normal) antes del alta. Los eventos cardíacos adversos mayores (ECAM) a los 30 días de la intervención fueron definidos como muerte, repetición de ICP urgente e infarto de miocardio con CK-MB  $\geq$  3 veces el valor normal. Los ECAM en el seguimiento fueron definidos como muerte, infarto de miocardio con y sin onda Q, o repetición de revascularización durante los primeros 12 meses del seguimiento. La trombosis subaguda del *stent* fue definida como oclusión total o parcial del *stent* documentada angiográficamente durante los 30 días desde que se implantaron los *stents* u ocurriera muerte súbita cardíaca o no conocida, dolor torácico con cambios en el electrocardiograma (ECG) de infarto

**TABLA 1. Características clínicas**

<i>Crushing T stent</i> (n = 82)	
Edad, media ± DE, años	63,4 ± 10,9
Varones (%)	74,3
Diabetes mellitus (%)	33,3
Hipertensión (%)	53,8
Hiperlipidemia (%)	46,2
Presentación clínica (%)	
Angina estable/asintomático	20,9
Angina inestable	61,2
Infarto de miocardio	17,9
Fracción de eyección de ventrículo izquierdo (%)	57,1 ± 10,4
Enfermedad multivasa (%)	75,7
Uso de inhibidores de la glucoproteína IIb/IIIa (%)	27,5
Localización de la bifurcación (%)	
Tronco principal coronario izquierdo/ADA/Cx	52,9
Arteria descendente anterior/diagonal	28,6
Arteria circunfleja/marginal	11,4
Arteria coronaria derecha/RPL/DP	7,1

ADA: arteria descendente anterior; Cx: arteria circunfleja; DE: desviación estándar; DP: arteria descendente posterior; RPL: rama posterolateral.

de miocardio, y la trombosis tardía del *stent* fue definida por el desarrollo de los eventos anteriores después de los 30 días siguientes del procedimiento.

## Técnicas

### *Técnica de crush T stenting*

Fue descrita por Colombo A et al<sup>15</sup>: las 2 ramas principal y lateral deberán ser cruzadas con guías de 0,014 pulgadas y dilatadas previamente antes de implantar los *stents*. En nuestra serie realizamos *stent* directo cuando la indicación clínica, las características de las lesiones y la anatomía coronaria permitían su empleo y previsiblemente mejorarían el resultado final. El catéter guía deberá tener como mínimo un diámetro de 7 Fr. El primer *stent* deberá ser avanzado dentro de la RL, pero no expandido, y el segundo *stent* es avanzado dentro de la RP para cubrir totalmente la bifurcación. El *stent* de la RL es retraído dentro de la RP a 3-4 mm de la carina de la bifurcación y aseguramos que el *ostium* de la rama lateral está cubierto circunferencialmente con la malla del *stent*. Es importante asegurar en ese momento que el *stent* de la RP cubra por completo la lesión con la marca del *stent* de la RP posicionada más proximal que la del *stent* de la RL, ya que cuando se produzca la expansión del *stent* de la RL puede ser muy difícil movilizar y recolocar en cualquier dirección el *stent* de la RP.

Cuando el *stent* de la RL está adecuadamente posicionado, el balón se infla y el *stent* queda expandido. Después de implantar el *stent*, su parte proximal sobresale en la RP. El balón es retirado de la RL y debemos asegurarnos angiográficamente que no precisa de *stents* adicionales por la presencia de disección distal

en la RL; entonces la guía es retirada de la RL. El *stent* en la RP entonces es expandido y durante el inflado del balón y el implante del *stent* en la RP la parte del *stent* que sobresalía es comprimido contra la pared del vaso y en ese momento ya no hay ninguna porción de *stent* flotante; en cambio, son 3 capas de metal superpuestas en la parte proximal de la RP y cerca del *ostium* de la RL (fig. 1).

En nuestro centro se incluyeron las lesiones con diámetro de referencia ≤ 2,5 mm en la rama de menor calibre, y desde que iniciamos dicha técnica sistemáticamente se realiza nuevo paso de guía a RL y posdilatación con inflado simultáneo de 2 balones en RP y RL. Si el resultado angiográfico es satisfactorio, entonces damos por finalizado el procedimiento y, si hay alguna duda sobre éste, practicamos ecografía intracoronaria para poder optimizar el resultado final.

### *Técnica de crush T stentig modificada*

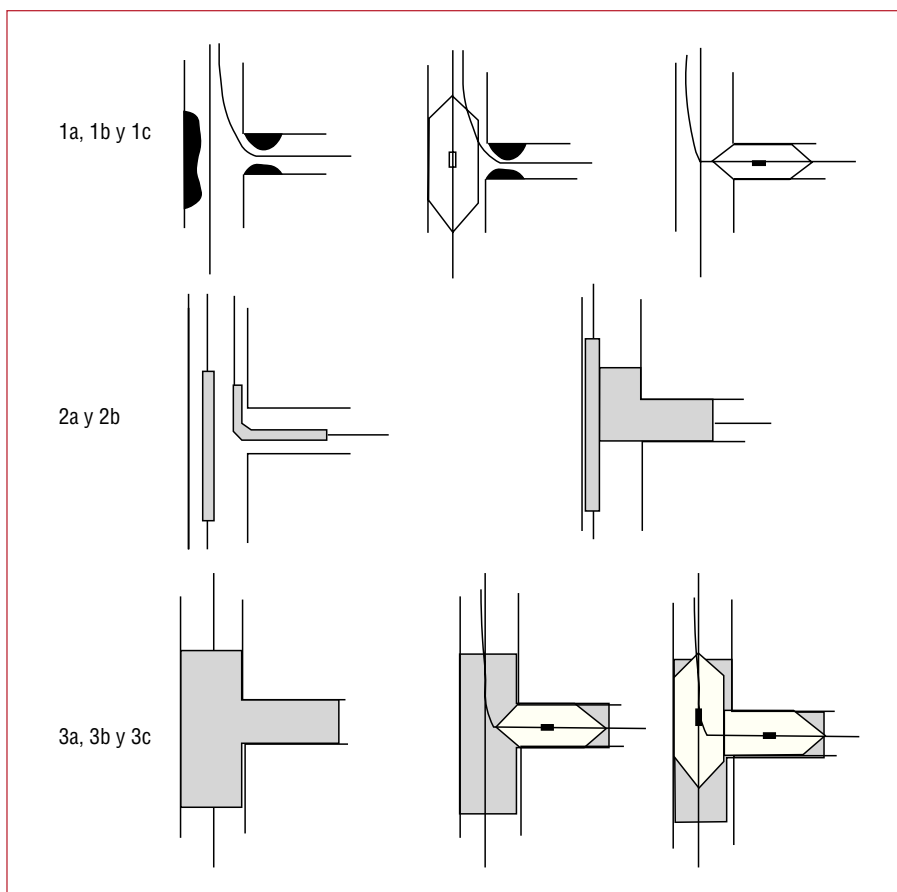
Fue descrita por Lim et al<sup>16</sup>. Surge para utilizar dicha técnica con catéteres de 6 Fr. Se ha empleado en nuestra serie cuando el ICP se practicó por vía radial. La variante se encuentra determinada por la presencia de un *stent* posicionado en la RL y un balón en la RP, simultáneamente. El *stent* de la RL es expandido, y cuando se comprueba angiográficamente que no hay disección distal de la RL, se comprime la malla de dicho *stent* en las paredes de la RP próxima a la carina, con la expansión del balón que se encuentra en la RP. Posteriormente se retira el balón y se introduce el *stent* de la RP para ser expandido, con lo que las 3 capas de metal quedan superpuestas, y se continúa el procedimiento de forma similar a la técnica descrita anteriormente.

## Análisis angiográfico cuantitativo

La coronariografía fue analizada por 2 observadores independientes mediante un sistema de detección automática de bordes (CMS, versión 5.2) en situación basal, inmediatamente tras el ICP y en el seguimiento angiográfico. La reestenosis angiográfica fue definida como diámetro de estenosis ≥ 50% en los *stents* implantados (dentro del *stent* y en 5 mm proximal y/o distal de los bordes) durante el seguimiento angiográfico.

## Seguimiento

Todos los pacientes fueron seguidos en consulta clínica a los 30 días y a los 3, 6, 9 y 12 meses post-ICP; se estudiaron los síntomas clínicos y se realizaron pruebas de detección de isquemia en función de las características individuales de los pacientes, tales como ergometría graduada, estudio de perfusión miocárdica mediante medicina nuclear y ecocardiografía de estrés a partir del primer mes post-ICP; se registraron los eventos clínicos de muerte, infarto de miocardio, ciru-



**Fig. 1.** Secuencia de un procedimiento esquemático de *crush T stenting*. 1 a-c: paso de guías a través de la lesión bifurcada al vaso principal y secundario. Predilatación con catéter balón en ambas ramas independientemente o de forma simultánea. 2 a y b: posicionamiento de 2 *stents* en la bifurcación donde sobresale el *stent* de la rama secundaria en la rama principal e implante del *stent* de la rama secundaria. 3 a-c: implante del *stent* en la rama principal que comprime la porción del *stent* de la rama lateral próximo a la carina. Recruce de guía a la rama secundaria con predilatación y realización de inflado simultáneo en rama principal y secundaria.

gía de revascularización miocárdica y re-ICP. Todos los pacientes tuvieron un seguimiento clínico mínimo de 12 meses. Se realizó una nueva coronariografía a los 6 meses de forma sistemática en los pacientes que tuvieron lesiones bifurcadas del tronco principal coronario izquierdo, y en el resto, cuando apareció recurrencia de síntomas o bien las pruebas no invasivas fueron positivas para isquemia miocárdica.

### Análisis estadístico

Las variables cuantitativas se expresan como media  $\pm$  desviación estándar y las variables categóricas como porcentajes. Se ha realizado una estadística descriptiva de todas las variables y un análisis univariable con el test de la *t* de Student para muestras independientes y el test de la  $\chi^2$ . El programa estadístico utilizado para los cálculos ha sido la versión 12.0 del SPSS en lengua española.

### RESULTADOS

Un total de 82 pacientes consecutivos con 83 lesiones bifurcadas fue tratado con *crush T stent* durante el período de inclusión de este estudio. Las características clínicas y angiográficas se presentan en la tabla 1.

La localización más frecuente de las lesiones bifurcadas tratadas con *crushing T stent* fue el tronco principal coronario izquierdo con un 53%. La utilización de inhibidores de las glucoproteínas IIb/IIIa se dejó a discreción del operador, y se utilizó abciximab en el 27,5% de los casos. Las características del procedimiento se presentan en la tabla 2. Se obtuvo éxito angiográfico (estenosis residual  $<$  30% en ambas ramas) en el 100% de las lesiones tratadas. Se utilizó aterectomía rotacional en las lesiones calcificadas. Se empleó balón de corte para el *ostium* de las ramas en el 65% de los casos. Se produjo disección distal en un 7,2% de casos que precisaron *stent* adicional, y trombosis subaguda del *stent* en el 2,4%. Se realizó posdilatación con doble balón de forma simultánea en el 87% de las lesiones, sin que se pudiera realizar en el resto (13%) por la imposibilidad de franquear la RL con balones de bajo perfil. Se produjo una muerte durante la fase hospitalaria al décimo día del procedimiento en un paciente tratado por enfermedad de tronco principal coronario izquierdo como consecuencia de un fracaso renal con desarrollo de sepsis y muerte por fracaso multiorgánico, y ningún paciente fue intervenido de cirugía de revascularización miocárdica durante la estancia hospitalaria y a los 30 días del ICP. Los eventos cardiacos mayores adversos hospitalarios y a 30 días

**TABLA 2. Características angiográficas y del procedimiento**

	Basal	Post-ICP	<i>Crushing T stent</i> (n = 82; lesiones = 83)
Rama principal			
Diámetro del referencia (mm)	3,46 ± 0,97	3,88 ± 0,99	
Diámetro luminal mínimo (mm)	1,22 ± 0,53	3,85 ± 0,85	
Ganancia aguda (mm)			2,60 ± 0,82
<i>Rotablator</i> (%)			1,4
Balón de corte (%)			29,4
<i>Stent</i> directo (%)			14,5
Diámetro de <i>stent</i> (mm)			3,2 ± 0,5
Longitud de <i>stent</i> (mm)			19,9 ± 5,3
Presión de inflado máxima (atm)			14,2 ± 2,4
Rama lateral			
Diámetro de referencia (mm)	3,31 ± 0,88	3,43 ± 1,01	
Diámetro luminal mínimo (mm)	1,47 ± 0,61	3,38 ± 0,72	
Ganancia aguda (mm)			2,08 ± 0,76
<i>Rotablator</i> (%)			0
Balón de corte (%)			39,6
<i>Stent</i> directo (%)			11,1
Diámetro de <i>stent</i> (mm)			2,93 ± 0,3
Longitud de <i>stent</i> (mm)			15,3 ± 5,1
Presión de inflado máxima (atm)			13,8 ± 3,6
Posdilatación con <i>kissing</i> balón (%)			87,1

fueron del 3,6 y el 2,4%, respectivamente, debido sobre todo a infartos de miocardio sin onda Q que podrían también estar relacionados con ICP realizado en arterias coronarias diferentes de las tratadas con *crush T stent*. Se evidenció un caso de trombosis subaguda del *stent* a los 9 días que desarrolló infarto de miocardio y fue tratado mediante fibrinólisis intravenosa en un hospital referente con criterios de repercusión (tabla

**TABLA 3. Resultados del procedimiento, intrahospitalarios y a 30 días**

	<i>Crushing T stent</i> (n = 82; lesiones = 83)
Éxito angiográfico (%)	100
<i>Stent</i> adicional por disección (%)	7,2
Estenosis residual post-ICP (%)	
Rama principal	10,3
Rama lateral	2,1
IM periprocedimiento (%)	
IM con onda Q	0
IM sin onda Q	2,4
Éxito clínico (%)	96,4
ECAM intrahospitalarios (%)	
Muerte	1,2
IM periprocedimiento	2,4
ECAM a 30 días (%)	
Muerte	1,2
IM con onda Q	1,2
Trombosis del <i>stent</i> a 30 días (%)	2,4

ECAM: eventos cardiacos adversos mayores; IM: infarto de miocardio.

3). Todos los pacientes tuvieron un seguimiento clínico mínimo de 12 meses, durante el cual la incidencia de infarto de miocardio fue del 2,4% (un infarto de miocardio con onda Q de una lesión independiente de la lesión tratada con *crush T stent* y uno sin onda Q) y muerte súbita en el 1,2% (en un paciente tratado por enfermedad de tronco principal coronario izquierdo con fracción de eyección deprimida de grado severo y comorbilidad asociada importante, con una puntuación de 10 en el EuroSCORE) (tabla 4). Se realizó seguimiento angiográfico en 63 pacientes (77%) en un período medio de 8,7 ± 3,3 meses después del procedimiento. Fue necesario realizar revascularización de la lesión tratada en 9 pacientes (10,8%); 4 (4,8%) en la RL, 2 (2,4%) en la RP y 3 (3,6%) en ambas. La reestenosis aislada de la RL y RP fue focal y difusa cuando afectó a

**TABLA 4. Seguimiento al año del procedimiento**

Muerte	1 (1,2%)
Infarto de miocardio	2 (2,4%)
Onda Q	1 (1,2%)
Sin onda Q	1 (1,2%)
Trombosis tardía de <i>stent</i>	1 (1,2%)
Revascularización de la lesión tratada	9 (10,8%)
Rama principal	2 (2,4%)
Rama lateral	4 (4,8%)
Ambas	3 (3,6%)
Cirugía de revascularización coronaria	0 (0%)
Libre de ECAM	85,6%

ECAM: eventos cardiacos adversos mayores.



ambas ramas. La supervivencia libre de ECAM fue del 85,6%. Otros factores que pudieron influir en la reestenosis, como el balón de corte, el *rotablator*, la longitud de las lesiones o la longitud de los *stents* no presentaron diferencias estadísticas significativas en cuanto a la necesidad de nueva revascularización de las lesiones tratadas con *crush T stent*.

## DISCUSIÓN

Las lesiones bifurcadas verdaderas constituyen lesiones complejas que, cuando son tratadas con ICP, presentan menor tasa de éxito, mayor frecuencia de reestenosis y mayores posibilidades de cierre de la RL en comparación con las lesiones no bifurcadas<sup>3,5,11,17</sup>. La progresión y la expansión del uso de los SLF como consecuencia de la prevención en la proliferación intimal y la reestenosis<sup>18</sup> determinan la presencia de técnicas alternativas en el tratamiento de las lesiones bifurcadas. La estrategia clásica de *stent* en la RP y *stent* provisional en RL ha constituido el tratamiento sistemático en las lesiones bifurcadas<sup>4-6</sup>. El tratamiento de las lesiones bifurcadas tratadas con SLF en comparación con el *stent* en ambas ramas frente a la estrategia de *stent* en la RP y sólo balón en RL ha obtenido una tasa de reestenosis angiográfica del 21% en la RL<sup>3</sup>, debido probablemente a que el *ostium* de la RL queda cubierto de forma incompleta con la técnica de *T-stent*. Esta afirmación es considerada por la teoría de que cuando la RL forma un ángulo agudo con respecto a la RP en el *ostium* de la RL nunca va a ser cubierto de forma circunferencial con un *stent* en ella o bien tiene que ser posicionado en protrusión hacia la RP. Ésta es la razón por la que iniciamos el tratamiento de dichas lesiones con técnica de *crush T stent*, asegurándonos de que el *ostium* de la RL queda cubierto circunferencialmente con la malla del *stent*, lo que garantiza la permeabilidad inmediata de ambas ramas y aporta una dosis superior de fármaco por milímetro cuadrado cerca de la bifurcación debido a la presencia de varias capas de metal (3 capas) en la porción proximal de la RP en unión con la carina. La principal ventaja de esta técnica es la seguridad y su relativamente simple realización, ya que ambos *stents* se posicionan simultáneamente, lo que elimina la dificultad o la imposibilidad de pasar un segundo *stent* a la RL cuando se ha implantado un *stent* en la RP (técnica *T-stent*) y garantiza la permeabilidad de ambas ramas de forma inmediata con un resultado excelente, pero que debe completarse mediante un nuevo paso de la guía a la RL que podría ser complejo, y con la realización de una posdilatación mediante inflado simultáneo con 2 balones en RP y RL, lo que mejora los resultados inmediatos y a medio plazo. Colombo et al<sup>15</sup> y Airoidi et al<sup>19</sup> confirman un resultado inmediato excelente de la técnica *crush T stent*, pero con una incidencia de trombosis

del *stent* del 2,9%, ECAM a 30 días del 7,6% y una tasa relativamente alta de reestenosis (15-18%) a los 6-9 meses. Asimismo, presenta una reducción de la tasa de reestenosis al 8% y una disminución de los ECAM a 30 días al 5,5% en el grupo de pacientes a los que se practicó posdilatación final simultánea con 2 balones. La reestenosis intra-*stent* fue con más frecuencia focal y localizada en el *ostium* de la RL, quizá por exceso de separación de la malla del *stent* o incompleta expansión del *stent* en lesiones muy anguladas. En nuestra experiencia, los inhibidores de las glucoproteínas IIb/IIIa se usaron con poca frecuencia y a discreción del operador, más por la situación clínica del paciente que por la técnica realizada, con buenos resultados inmediatos y ausencia de trombosis aguda de los *stents*, a pesar de la gran cantidad de metal localizado en la proximidad de la carina que podría predisponer a trombosis; sin embargo, la incidencia de trombosis subaguda del *stent* aumentó al 2,4%, lo que contrasta con los datos aportados por los estudios con SLF en lesiones seleccionadas, con un 0,4% para la rapamicina y un 0,6% para el paclitaxel<sup>20,21</sup>, mientras que en lesiones no seleccionadas la trombosis subaguda aumenta al 1,1%<sup>22</sup>. Estos datos indican que cuando 2 SLF se implantan en una bifurcación tenemos un riesgo mayor de trombosis de los *stents*, y que para reducir la incidencia de trombosis deberíamos usar de una forma más liberal los inhibidores de las glucoproteínas IIb/IIIa, emplear una dosis de carga agresiva de clopidogrel y mantener la doble antiagregación durante un período prolongado (mínimo 9-12 meses). En nuestro estudio se exigía un resultado angiográfico inicial bueno y la utilización de ecografía intracoronaria cuando tras la posdilatación final simultánea con 2 balones en RP y RL el resultado angiográfico no era óptimo.

## Limitaciones del estudio

El tratamiento de las lesiones bifurcadas con la técnica de *crush T stent* mediante el uso de 2 SLF presenta una frecuencia elevada de éxito y una baja tasa de reestenosis, comparada con otras técnicas de tratamiento. La ausencia de seguimiento angiográfico sistemático en los pacientes que no interesaba al tronco principal coronario izquierdo podría haber subestimado el porcentaje de reestenosis de la RL en caso de estar asintomático. Sin embargo, todos los pacientes fueron seguidos clínicamente en las consultas externas de cardiología e, independientemente de la sintomatología, se les realizó pruebas de detección de isquemia miocárdica e indicación de nueva coronariografía ante la sospecha de isquemia (seguimientos angiográficos del 77%). Otra limitación importante de este estudio es la falta de aleatorización y comparación con la técnica convencional de *T-stent*, que actualmente es el patrón de referencia para el tratamiento de las lesiones bifurcadas.

## CONCLUSIONES

El tratamiento de las lesiones bifurcadas con *stents* liberadores de fármacos mediante técnica de *crush T stenting* seguida de dilatación de la rama principal y lateral mediante inflado simultáneo es segura, y presenta un baja frecuencia de eventos cardíacos mayores adversos y de necesidad de nueva revascularización.

## BIBLIOGRAFÍA

1. Lefevre T, Louvard Y, Morice MC, Dumas P, Loubeyre C, Benslimane A, et al. Stenting of bifurcation lesions: classification, treatments, and results. *Catheter Cardiovasc Interv.* 2000;49:274-83.
2. Aliabadi D, Tilli F, Bowers T, Benzuly KH, Safian RD, Goldstein JA, et al. Incidence and angiographic predictors of side branch occlusion following high-pressure intracoronary stenting. *Am J Cardiol.* 1997;80:994-7.
3. Colombo A, Moses J, Morice M, Ludwig J, Holmes D, Spanos V, et al. Randomized study to evaluate sirolimus-eluting stents implanted at coronary bifurcation lesions. *Circulation.* 2004;109:1244-9.
4. Al Suwaidi J, Berger P, Rihal C, Garratt KN, Bell MR, Ting HH, et al. Immediate and long-term outcome of intracoronary stent implantation for true bifurcation lesions. *J Am Coll Cardiol.* 2000;35:929-36.
5. Yamashita T, Nishida T, Adamian M, Briguori C, Vagheti M, Corvaja N, et al. Bifurcation lesions: two stents versus one stent—immediate and follow-up results. *J Am Coll Cardiol.* 2000;35:1145-51.
6. Pan M, Suárez de Lezo J, Medina A, Romero M, Hernández E, Segura J, et al. Simple and complex stent strategies for bifurcated coronary arterial stenosis involving the side-branch origin. *Am J Cardiol.* 1999;83:1320-5.
7. Kobayashi Y, Colombo A, Akiyama T, Reimers B, Martini G, Di Mario C. Modified T stenting: a technique for kissing stents in bifurcational coronary lesions. *Cathet Cardiovasc Diagn.* 1998;43:323-6.
8. Carrie D, Karouny E, Chouairi S, Puel J. «T»-shaped stent placement: a technique for the treatment of dissected bifurcation lesions. *Cathet Cardiovasc Diagn.* 1996;37:311-3.
9. Di Mario C, Colombo A. Trousers-stents: how to choose the right size and shape. *Cathet Cardiovasc Diagn.* 1997;41:197-9.
10. Chevalier B, Glatt B, Royer T, Guyon P. Placement of coronary stents in bifurcation lesions by the «culotte» technique. *Am J Cardiol.* 1998;82:943-9.
11. Gobeil F, Lefevre T, Guyon P, Louvard Y, Chevalier B, Dumas P, et al. Stenting of bifurcation lesions using the Bestent: a prospective dual-center study. *Catheter Cardiovasc Interv.* 2002;55:427-33.
12. Brueck M, Scheinert D, Flaschskampf F, Daniel WG, Ludwig J. Sequential vs. kissing balloon angioplasty for stenting of bifurcation coronary lesions. *Catheter Cardiovasc Interv.* 2002;55:461-6.
13. Toutouzas K, Stankovic G, Takagi T, Albiero R, Corvaja N, Milić C, et al. A new dedicated stent and delivery system for the treatment of bifurcation lesions: preliminary experience. *Catheter Cardiovasc Interv.* 2003;58:34-42.
14. Èervinka P, Foley D, Sabaté M, Costa MA, Serrano P, Ligthard JMR, et al. Coronary bifurcation stenting using dedicated bifurcation stents. *Catheter Cardiovasc Interv.* 2000;49:105-11.
15. Colombo A, Stankovic G, Orlic D, Corvaja N, Liistro F, Airolidi F, et al. Modified T-stenting technique with crushing for bifurcation lesions: immediate results and 30-day outcome. *Catheter Cardiovasc Interv.* 2003;60:145-51.
16. Lim PO, Dzavik V. Balloon crush: treatment of bifurcation lesions using the crush stenting technique as adapted for transradial approach of percutaneous coronary intervention. *Catheter Cardiovasc Interv.* 2004;63:412-6.
17. Íñiguez A, Macaya C, Alfonso F, Goicolea J, Hernández R, Zarco P. Early angiographic changes of side branches arising from a Palmaz-Schatz stented coronary segment: results and clinical implications. *J Am Coll Cardiol.* 1994;23:911-5.
18. Morice MC, Serruys PW, Sousa JE, Fajadet J, Ban Hayashi E, Perin M. A randomized comparison of a sirolimus-eluting stent with a standard stent for coronary revascularization. *N Engl J Med.* 2002;346:1773-80.
19. Airolidi F, Stankovic G, Orlic D, Briguori V, Spanos M, Carlino M. The modified T stenting technique with crushing for bifurcation lesions: immediate results and 6-month clinical outcomes. *Am J Cardiol.* 2003;92 Suppl 1:64L.
20. Stone GW, Ellis SG, Cox DA, Hermiller J, O'Shaughnessy Ch, Mann JT, et al. A polymer-based, paclitaxel-eluting stent in patients with coronary artery disease. *N Engl J Med.* 2004;350:221-31.
21. Moses JW, Leon MB, Popma JJ, Fitzgerald PJ, Holmes DR, O'Shaughnessy Ch, et al. Sirolimus-eluting stents versus standard stents in patients with stenosis in a native coronary artery. *N Engl J Med.* 2003;349:1315-23.
22. Jeremias A, Sylvia B, Bridges J, Kirtane AJ, Bigelow B, Pinto DS, et al. Stent thrombosis after successful sirolimus-eluting stent implantation. *Circulation.* 2004;109:1930-2.