

Imagen en cardiología

TAVI: disección aórtica iatrogénica tras retirada de balón

TAVI: iatrogenic aortic dissection during balloon retrieval

Liliana Fidalgo Domingos*, Miguel Martín Pedrosa y Carlos Vaquero Puerta

Servicio de Angiología y Cirugía Vascular, Hospital Clínico Universitario de Valladolid, Valladolid, España

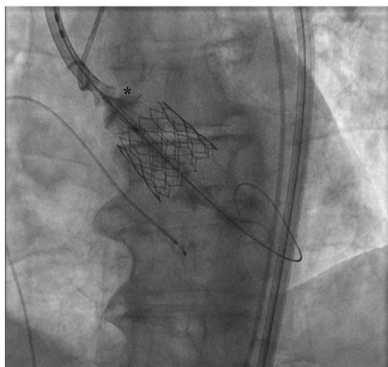


Figura 1.

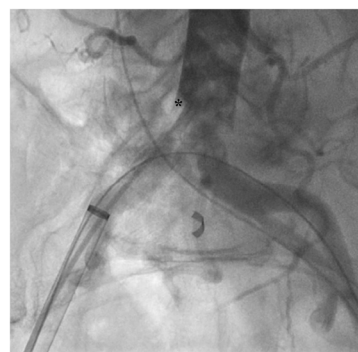

Figura 2.

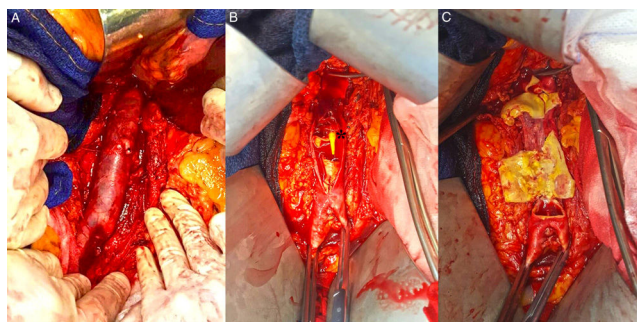


Figura 3.

Un varón de 85 años de edad, con estenosis aórtica sintomática grave y considerado no apto para tratamiento quirúrgico, fue remitido para implante percutáneo de válvula aórtica (TAVI).

Mediante acceso femoral percutáneo bilateral, se implantó con éxito una válvula Edwards SAPIEN 3 del número 29. Sin embargo, durante el procedimiento se produjo un estallido del balón de TAVI que impidió su adecuado desinflado (figura 1). Durante la retirada del balón, este se quedó retenido en la aorta abdominal infrarrenal. Tras múltiples maniobras percutáneas infructuosas de retirada del dispositivo mediante un lazo (EN Snare, MeritMedical, Estados Unidos), el paciente sufrió un dolor abdominal intenso y la angiografía mostró una disección de la aorta infrarrenal (figura 2; *flap intimal de la aorta), por lo que se decidió realizar una laparotomía urgente. Se expuso la aorta infrarrenal y ambas arterias iliacas comunes, y se observó una disección completa de la pared (figura 3A). Tras la arteriotomía longitudinal aórtica, se retiró el balón de TAVI y se observó una rotura completa de la pared aórtica (figura 3B), balón con punta en cono del TAVI fijado en la aorta infrarrenal; figura 3C). Se reparó la aorta infrarrenal mediante interposición de injerto aorto-aórtico de dacrón de 16 mm en el segmento de la aorta abdominal infrarrenal hasta la bifurcación aórtica.

El posoperatorio transcurrió sin incidencias y se trasladó al paciente a planta tras 7 días de estancia en la unidad de cuidados intensivos, con una duración total de la hospitalización de 21 días. El paciente tuvo una buena recuperación y en el seguimiento al año se mantenía asintomático.

Aunque el TAVI se considera una técnica mínimamente invasiva, no está exenta de complicaciones graves y potencialmente mortales que pueden requerir tratamiento agresivo y cirugía mayor. Por lo tanto, es esencial el empleo de un abordaje multidisciplinario para prevenir y resolver las posibles complicaciones asociadas con el TAVI.

* Autor para correspondencia:

Correo electrónico: lil.af.domingos@gmail.com (L. Fidalgo Domingos).

On-line el 4 de mayo de 2020