

## Síndrome de Budd-Chiari por obstrucción completa de la vena cava inferior: recanalización percutánea mediante angioplastia e implante de *stent*

Ángel Sánchez-Recalde, Nicolás Sobrino, Guillermo Galeote, Luis Calvo Orbe, José L. Merino y José A. Sobrino

Unidad Médico-Quirúrgica de Cardiología. Hospital Universitario La Paz. Madrid. España.

Presentamos el caso de un varón de 47 años diagnosticado de síndrome antifosfolipídico primario con síndrome de Budd-Chiari asociado (obstrucción completa membranosa de la vena cava inferior intrahepática), que presentaba ascitis y edemas rebeldes al tratamiento médico. Por vía percutánea se recanalizó la vena cava inferior atravesando la membrana con una aguja de Brockenbrough bajo guía fluoroscópica; posteriormente, se dilató con balones de tamaño creciente y, por último, se implantó un *stent* con éxito. En el control angiográfico realizado 1 año más tarde no se observó reestenosis y después de más de 2 años, el paciente se encuentra asintomático.

**Palabras clave:** *Angioplastia. Stent. Vena cava inferior. Síndrome de Budd-Chiari. Cateterismo cardíaco.*

### **Budd-Chiari Syndrome With Complete Occlusion of the Inferior Vena Cava: Percutaneous Recanalization by Angioplasty and Stenting**

A 47-year-old man was diagnosed with primary antiphospholipid syndrome and Budd-Chiari syndrome (membranous complete obstruction of the intrahepatic inferior vena cava), with edema and ascites refractory to medical treatment. The inferior vena cava membrane was punctured with a Brockenbrough needle under multidirectional fluoroscopic guidance via a transfemoral approach. The occlusion was dilated with balloons of increasing size and was subsequently stented successfully. At 1-year follow-up venography showed patency of the stent, and the patient remains asymptomatic 2 years after the procedure.

**Key words:** *Angioplasty. Stent. Inferior vena cava. Budd-Chiari Syndrome. Catheterization.*

Full English text available at: [www.revespcardiol.org](http://www.revespcardiol.org)

## INTRODUCCIÓN

El síndrome de Budd-Chiari comprende un grupo heterogéneo de enfermedades que se caracterizan por una oclusión de las venas hepáticas y/o vena cava inferior, lo que produce un cuadro de hipertensión portal. La etiología más frecuente en países occidentales es la oclusión trombótica en el contexto de un estado de hipercoagulabilidad<sup>1</sup>. El presente caso ilustra la recanalización percutánea mediante angioplastia y *stent* de una oclusión completa de la vena cava inferior en un paciente con síndrome antifosfolipídico primario.

## CASO CLÍNICO

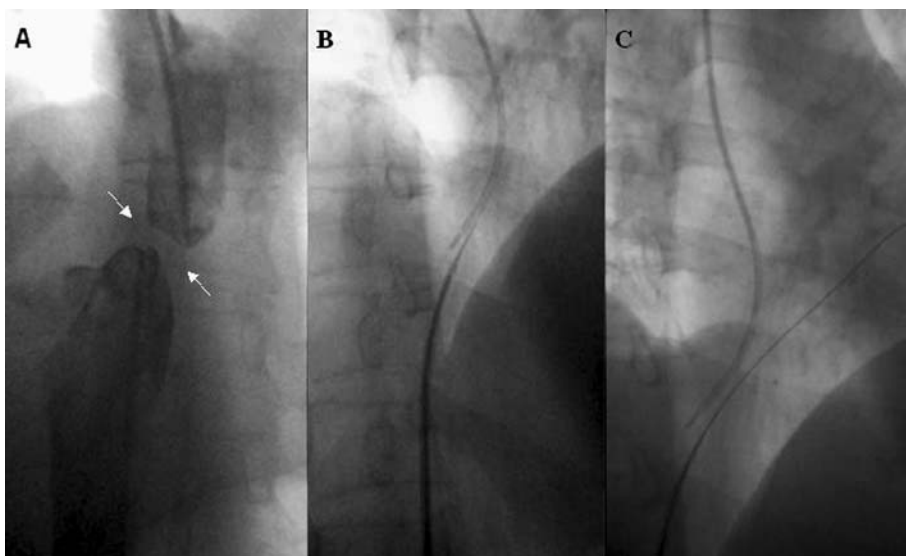
Varón de 47 años diagnosticado de síndrome antifosfolipídico primario con síndrome de Budd-Chiari

Correspondencia: Dr. A. Sánchez Recalde.  
Unidad Médico-Quirúrgica de Cardiología. Hospital Universitario La Paz.  
P.º de la Castellana, 261. 28046 Madrid. España.  
Correo electrónico: [recalde@secardiologia.es](mailto:recalde@secardiologia.es)

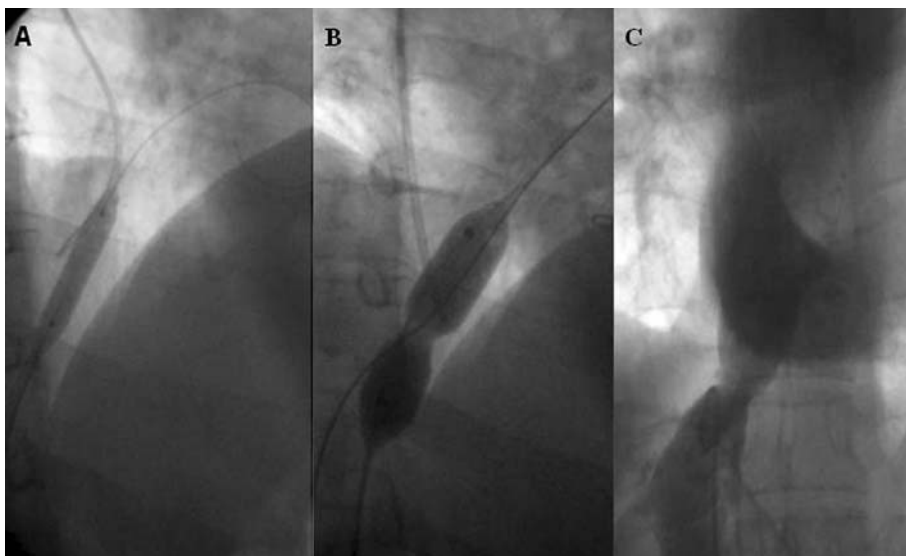
Recibido el 18 de febrero de 2004.  
Aceptado para su publicación el 5 de mayo de 2004.

asociado que, a pesar de recibir tratamiento anticoagulante y dosis altas de furosemida y espironolactona, reingresó en varias ocasiones por dolor abdominal, ascitis a tensión y edemas refractarios al tratamiento médico. Se realizó una angiorresonancia magnética que mostró una interrupción total de la vena cava inferior intrahepática, inmediatamente por encima de la desembocadura de las suprahepáticas que estaban permeables, y se nos consultó para intentar una recanalización percutánea.

Se canalizaron las venas femoral y yugular interna derechas y se observó una obstrucción completa de tipo membranoso en la vena cava inferior, a 20 mm de la desembocadura en la aurícula derecha (fig. 1A). A continuación, por vía femoral derecha se atravesó la membrana con una aguja de Brockenbrough de punción transeptal a través de la vaina de Mullins (Cook Europe, Bjaeverskov, Dinamarca), guiándonos con la imagen fluoroscópica en varias proyecciones (fig. 1B). Durante el proceso de penetración de la membrana se inyectaba una mínima cantidad de contraste para dirigir y asegurar la correcta angulación de la aguja. Una vez atravesada la oclusión, se comprobó la normocolo-



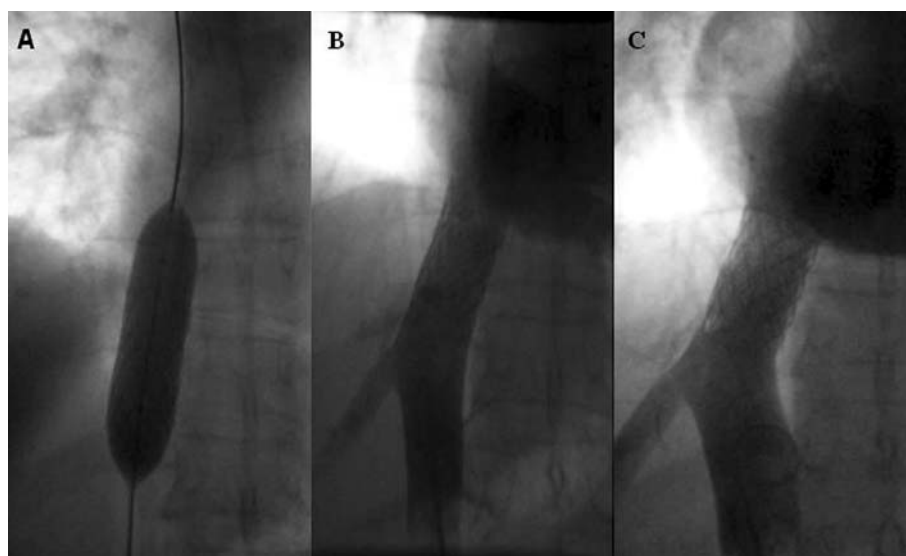
**Fig. 1.** A: imagen angiográfica de oclusión membranosa. B: la oclusión es atravesada con la aguja de Brockenbrough. C: guía de angioplastia en la aurícula derecha a través de la aguja.



**Fig. 2.** A: dilatación con balón de angioplastia. B: se muestra la muesca durante la dilatación con balón Multitrack de valvuloplastia. C: recanalización de la vena cava inferior tras la dilatación con dicho balón.

cación en la desembocadura de la aurícula derecha mediante la inyección de contraste. A través de la aguja de Brockenbrough y por vía femoral derecha, se introdujo una guía de angioplastia PT Graphix intermedia de 290 mm (Boston Scientific Scimed, Plymouth, MN, Estados Unidos) y se retiró la aguja (fig. 1C). Posteriormente, a través de la vaina de Mullins y montados sobre la guía de angioplastia, se introdujeron varios balones de calibre creciente y se dilató la obstrucción en pasos sucesivos. En primer lugar, se dilató con un balón CrossSail de 3 mm (Guidant, CA, Estados Unidos) y posteriormente con un balón Diamondback (Institutechnologies, Minnesota, Estados Unidos) de 5 mm de diámetro (fig. 2A). Finalmente, se utilizó un balón Bonhoeffer Multitrack de valvuloplastia mitral (NuMED, Hopkinton, NY, Estados Unidos) de 16 mm (fig. 2B) y

se observó la formación de una nueva luz (fig. 2C), pero se produjo un retroceso elástico importante y quedó un gradiente residual pico-pico de 10 mmHg, motivo por el que se decidió implantar un *stent* en un segundo procedimiento. En este segundo procedimiento, igualmente por vía venosa femoral derecha, se predilató con balón Maxi LD (20-80 mm) (Cordis, Johnson & Johnson, Estados Unidos) a 4 atmósferas y se implantó un *stent* Palmaz (P 4014) (Cordis, Johnson & Johnson, Estados Unidos) de 40 mm de longitud montado sobre el mismo catéter balón, que se realizó con éxito sin que quedara gradiente residual (fig. 3A y B). Se realizó un cateterismo derecho de control a los 12 meses del implante del *stent* que no mostró reestenosis significativa (fig. 3C). Con un seguimiento mayor de 2 años, el paciente se encuentra asintomático y no ha precisado de tratamiento diurético.



**Fig. 3.** A: proceso de implantación del *stent* en la cava. B: resultado final inmediato con el *stent* implantado. C: angiografía de control a los 12 meses.

## DISCUSIÓN

En este paciente, la imagen angiográfica era la de una oclusión completa por membrana en la cava inferior y, aunque inicialmente se consideró que estas oclusiones tenían un origen congénito, con el desarrollo de las nuevas técnicas de imagen y estudios histológicos se postula que las membranas son secuelas de un proceso trombótico<sup>2</sup>, teoría más que lógica en este paciente con un estado de hipercoagulabilidad en el contexto de un síndrome antifosfolípídico primario.

El tratamiento de este síndrome varía según su etiología y el nivel de la obstrucción. Recientemente, en los casos de oclusión de la vena cava inferior, tanto completa como segmentaria, se está extendiendo el uso de técnicas de revascularización percutáneas, mientras que la cirugía se reserva para casos que no se pueden resolver percutáneamente<sup>3,4</sup>. El procedimiento se puede realizar con seguridad con fluoroscopia en distintas proyecciones para asegurar la correcta angulación de la aguja al atravesar la membrana<sup>5</sup>. La angioplastia con balón ofrece buenos resultados iniciales, pero el índice de reestenosis oscila entre un 3 y un 48% según las series<sup>5,6</sup>. El *stent* mejora el resultado a largo plazo en comparación con el balón, al disminuir la incidencia de reestenosis<sup>7</sup>.

En conclusión, la revascularización percutánea en este paciente con síndrome de Budd-Chiari por oclusión completa de la vena cava inferior fue un procedimiento seguro y eficaz a largo plazo.

## AGRADECIMIENTO

Agradecemos al Dr. Fernando Olías de la Cruz su inestimable ayuda en la elaboración fotográfica de las imágenes.

## BIBLIOGRAFÍA

1. Menon KV, Shah V, Kamath PS. The Budd-Chiari syndrome. *N Engl J Med* 2004;350:578-85.
2. Sevenet F, Deramond H, Hadengue A, Casadevall N, Delamarre J, Capron JP. Membranous obstruction of the inferior vena cava associated with a myeloproliferative disorder: a clue to membrane formation? *Gastroenterology* 1989;97:1019-21.
3. Yang XL, Cheng TO, Chen CR. Successful treatment by percutaneous balloon angioplasty of Budd-Chiari syndrome caused by membranous obstruction of inferior vena cava: 8-year follow-up study. *J Am Coll Cardiol* 1996;28:1720-4.
4. Benito Bartolomé F, González García A, Oliver Ruiz JM. Dilatación intraluminal de la estenosis de la vena cava inferior tras corrección del síndrome de la cimitarra en el adulto. *Rev Esp Cardiol* 2002;55:190-2.
5. Xu K, He FX, Zhang HG, Zhang XT, Han MJ, Wang CR, et al. Budd-Chiari syndrome caused by obstruction of the hepatic inferior vena cava: immediate and 2-year treatment results of transluminal angioplasty and metallic stent placement. *Cardiovasc Intervent Radiol* 1996;19:32-6.
6. Wu T, Wang L, Xiao Q, Wang B, Li S, Li X, et al. Percutaneous balloon angioplasty of inferior vena cava in Budd-Chiari syndrome-R1. *Int J Cardiol* 2002;83:175-8.
7. Zhang CQ, Fu LN, Xu L, Zhang GQ, Jia T, Liu JY, et al. Long-term effect of stent placement in 115 patients with Budd-Chiari syndrome. *World J Gastroenterol* 2003;9:2587-91.