

Imagen en cardiología

Síndrome coronario agudo por embolismo distal de un trombo localizado en el tronco común

Acute Coronary Syndrome Due to Distal Embolization of a Thrombus Located in the Left Main Coronary Artery

Vicens Martí*, Joan García-Picart y Lidia Carballeira

Unidad de Hemodinámica, Departamento de Cardiología y Cirugía Cardíaca, Hospital de Sant Pau, Barcelona, España

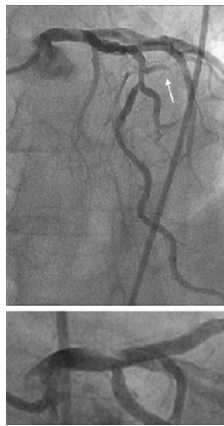

Figura 1.

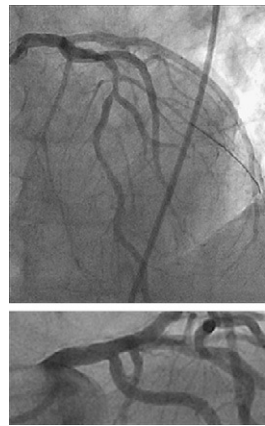


Figura 2.

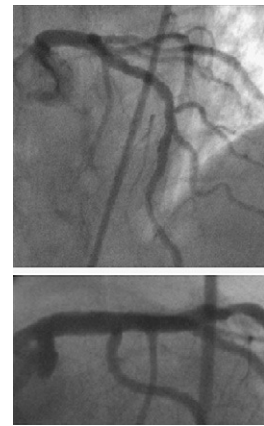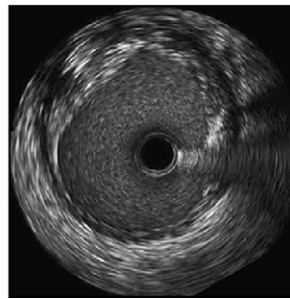


Figura 3.

Varón de 54 años con angina de esfuerzo de 2 meses de evolución. Acudió por dolor de 1,45 h de duración. El electrocardiograma mostró elevación del segmento ST de 2 mm en DI y aVL. Se administró clopidogrel y ácido acetilsalicílico. La angiografía mostró en el tronco común (TC) un defecto de repleción compatible con un trombo de gran tamaño, oclusión de la primera diagonal y flujo enlentecido en la segunda diagonal. Asimismo, se observó estenosis severa de la arteria descendente anterior después de la segunda diagonal (fig. 1). Se administró heparina sódica (1 mg/kg de peso) y abciximab (bolo de 0,25 mg/kg y perfusión a 0,125 μ g/kg/min). Se avanzó un guía a hasta la primera diagonal y se realizaron trombectomías repetidas en el TC y en la primera diagonal mediante un catéter de aspiración Export XT 6F (Medtronic, Inc., Minneapolis, Estados Unidos). El tiempo de isquemia (inicio dolor-trombectomía) fue de 3 h. La angiografía siguiente mostró mejora de la imagen en el TC, repermeabilización de la primera diagonal y mejoría del flujo en la segunda diagonal. La ecografía intracoronaria mostró una imagen compatible de placa complicada, entre las 10 y las 3 (fig. 2). No se implantó *stent*. Se prescribió enoxaparina 1 mg/kg peso/día. Cinco días después, la imagen del TC mejoró por completo y se realizó electivamente la angioplastia de la arteria descendente anterior con implantación de *stent* (fig. 3). En la angiografía y la ecografía intracoronaria de control a los 6 meses se mantenía el buen resultado sin reestenosis en el TC y *stent*.

* Autor para correspondencia:
Correo electrónico: vmc18461b@hotmail.com (V. Martí).
On-line el 19 de abril de 2011

Full English text available from: www.revespcardiol.org