

## Síndrome antifosfolípido con infarto de miocardio y afectación valvular aórtica

Begoña Sevilla, Ildefonso Roldán, Pascual Baello, Vicente Mora, Míriam Salim y Antonio Salvador

Servicio de Cardiología. Hospital Universitario Dr. Peset. Valencia.

El síndrome antifosfolípido primario se caracteriza por trombosis arteriales y/o venosas, trombocitopenia, abortos de repetición o muerte fetal y anticuerpos antifosfolípido elevados. La afectación valvular provoca con mayor frecuencia regurgitación y se asocia a trombosis arterial. Se presenta el caso de un varón joven con diagnóstico de síndrome antifosfolípido primario y antecedentes de trombosis cerebrovascular, que ingresó por infarto subagudo de miocardio. La coronariografía demostró estenosis en las arterias coronaria derecha y descendente anterior, practicándose con éxito angioplastia transluminal percutánea sobre esta última. El ecocardiograma transtorácico demostró afectación valvular aórtica con regurgitación predominante, y el transesofágico la presencia de excrescencias sobre los velos aórticos. El estudio de laboratorio puso de manifiesto trombocitopenia, alargamiento del tiempo parcial de tromboplastina activada y anticuerpos anticardiolipina elevados. Se inició tratamiento anticoagulación oral. Tras tres meses de seguimiento, no se ha observado recurrencia alguna de los fenómenos trombóticos.

**Palabras clave:** *Anticuerpos antifosfolípido. Infarto de miocardio. Válvulas. Ecocardiografía.*

(*Rev Esp Cardiol* 2000; 53: 1534-1536)

### Antiphospholipid Syndrome with Myocardial Infarction and Aortic Valve Involvement

The primary antiphospholipid syndrome is a disorder which is characterized by: arterial and/or venous thrombosis, thrombocytopenia, recurrent fetal loss and high plasma levels of antiphospholipid antibodies. Valvular involvement is associated with arterial thrombosis and the most frequent manifestation is regurgitation. We report the case of a young male with primary antiphospholipid syndrome and previous cerebrovascular thrombosis hospitalized for subacute myocardial infarction. Coronary angiography revealed right and left anterior descending coronary artery stenosis, the latter being successfully recanalized by direct percutaneous transluminal coronary angioplasty. Transthoracic echocardiography demonstrated aortic valve involvement with predominant regurgitation and transesophageal echocardiography detected valve excrescences on the aortic leaflets. Laboratory study demonstrated thrombocytopenia, prolonged activated partial thromboplastin time and high titers of anticardiolipin antibodies. Oral anticoagulation therapy was started. Thrombotic events have not recurred after three months of follow-up.

**Key words:** *Antiphospholipid syndrome. Myocardial infarction. Aortic valve. Echocardiography.*

(*Rev Esp Cardiol* 2000; 53: 1534-1536)

## INTRODUCCIÓN

El síndrome antifosfolípido primario (SAP) se caracteriza por un conjunto de manifestaciones clínicas entre las que destacan trombosis arterial y/o venosa, trombocitopenia generalmente inmune y abortos de repetición o muerte fetal en pacientes con anticuerpos antifosfolípido (AAF) elevados, sin ninguna enfermedad concomitante que las expliquen<sup>1</sup>. Se han descrito

lesiones valvulares, principalmente sobre válvulas mitral y aórtica, hasta en el 50% de los casos, y cuando esto ocurre, es más frecuente la trombosis arterial que la venosa<sup>2</sup>. Presentamos el caso de un varón joven, con antecedentes de síndrome antifosfolípido (SAF), que ingresó por infarto subagudo de miocardio y presentaba estenosis coronarias significativas y valvulopatía aórtica con regurgitación predominante.

## CASO CLÍNICO

Paciente varón, de 41 años de edad, diagnosticado previamente de SAF y con antecedentes personales de infarto lacunar protuberancial izquierdo hacía 4 años, hipertensión arterial e hipercolesterolemia, que acudió al servicio de urgencias de nuestro hospital por pade-

Correspondencia: Dra. B. Sevilla.  
Torres, 14, esc. A, pta. 3. 46018 Valencia.  
Correo electrónico: bsevillat@meditex.es

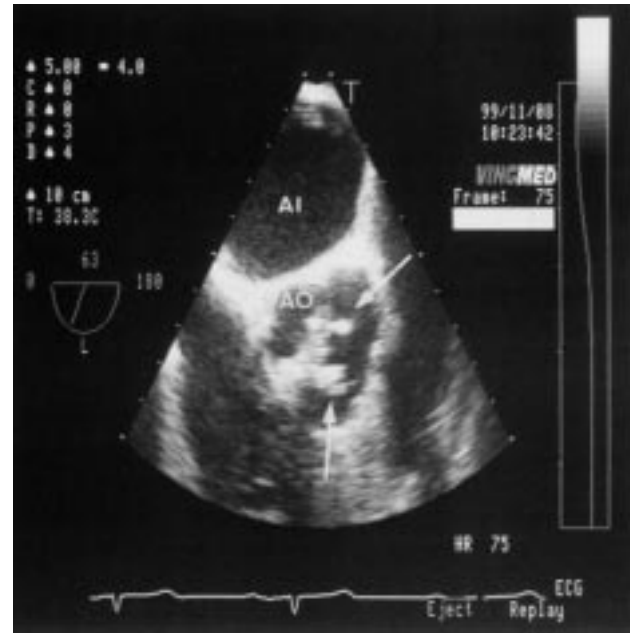
Recibido el 24 de enero del 2000.  
Aceptado para su publicación el 6 de marzo del 2000.

cer clínica típica de angina de esfuerzo rápidamente progresiva, con algún episodio en reposo, durante las dos semanas previas. El electrocardiograma practicado a su llegada demostraba amputación de los vectores iniciales en las precordiales derechas y supradesnivel del segmento ST, de hasta 2 mm, en las derivaciones V1 a V4. Ante la inestabilidad clínica fue ingresado inicialmente en la unidad de cuidados intensivos, con la sospecha diagnóstica de infarto subagudo de miocardio de localización anteroseptal.

En la auscultación cardíaca se detectaba un soplo holosistólico rudo de intensidad II-III/VI en el foco aórtico y diastólico II/IV en el borde esternal izquierdo bajo. Entre las determinaciones analíticas cabe reseñar una creatinofosfocinasa máxima de 71 U/l (detectada al ingreso), una troponina T de 0,17 ng/ml, la presencia de trombocitopenia (58.000 plaquetas), un alargamiento del TTPA hasta 44 s con un ratio de 1,5 y en el estudio inmunológico, un anticoagulante lúpico positivo débil y unos anticuerpos anticardiolipina (AAC) IgG moderadamente elevados (68 unidades fosfolípídicas GPL)<sup>3</sup>. En la radiografía de tórax se observaba cardiomegalia global con campos pulmonares limpios. El ecocardiograma transtorácico objetivó una válvula aórtica engrosada, con apertura estenótica y gradiente sistólico máximo instantáneo estimado de 59 mmHg y regurgitación severa (anchura de *jet* de Doppler color en el tracto de salida del ventrículo izquierdo de 12 mm). El resto de las válvulas eran morfológica y hemodinámicamente normales. El ventrículo izquierdo se encontraba algo dilatado (diámetro diastólico de 59 mm), con alteraciones de la contractilidad segmentaria del ventrículo izquierdo en forma de discinesia apical, acinesia de la pared anterior e hipocinesia del tabique interventricular anterior y del segmento medio de la pared lateral, con severa depresión de la función sistólica ventricular izquierda global (fracción de eyección del 33% por método de Simpson). Se practicó un estudio transesofágico, que puso de manifiesto el engrosamiento de la válvula aórtica (fig. 1) con regurgitación significativa y un área valvular por planimetría de 1,1 cm<sup>2</sup>. La fracción de eyección (FE) por ventriculografía isotópica fue del 30%.

Se realizó una prueba de esfuerzo convencional en tapiz rodante, que tuvo que interrumpirse en el minuto 4 del protocolo de Bruce por angina y extrasistolia ventricular bigeminada y en parejas. El ecocardiograma de estrés con dobutamina fue positivo para viabilidad miocárdica, con respuesta de tipo bifásico en los segmentos basal y medio del tabique interventricular anterior y pared anterior, y de mejoría sostenida en pared lateral.

Dados los hallazgos de la ergometría y de la ecocardiografía de estrés, se decidió la realización de coronariografía, que demostró estenosis significativas en dos arterias coronarias: un 99% en la descendente anterior proximal (DA-1) y un 85% en la derecha distal (CD-3), siendo susceptible de angioplastia transluminal percu-



**Fig. 1.** Ecocardiograma transesofágico multiplano. Plano de grandes vasos con angulación de 63°. Se aprecian velos aórticos difusamente engrosados, con dos nódulos (flechas) de ecogenicidad aumentada de 0,5 cm de diámetro máximo, que dependen del borde libre de los velos coronarios derecho e izquierdo. Al: aurícula izquierda; Ao: aorta.

tánea (ACTP) la primera, que se practicó con éxito inicial y sin complicaciones.

Se realizó nueva ecocardiografía tres meses después de la ACTP, observándose un claro aumento de la fracción de eyección (FE del 45%) respecto al ecocardiograma pre-ACTP por mejora en la contractilidad de segmentos miocárdicos correspondientes a septo anterior, pared anterior y lateral, manteniéndose la discinesia apical.

Actualmente el paciente se encuentra asintomático, con vida activa; esto, unido a la mejoría de la función ventricular tras la ACTP y a que no se aprecia una importante dilatación ventricular izquierda, aconsejan mantener una actitud conservadora con controles clínicos y ecocardiográficos periódicos.

## DISCUSIÓN

Los anticuerpos antifosfolípidos son inmunoglobulinas de clase IgG, IgM o IgA dirigidas contra la carga negativa de los fosfolípidos que se encuentran en la membrana de las células endoteliales. Incluyen AAC, anticoagulante lúpico y el test falso positivo para sífilis (VDRL)<sup>4</sup>. Se han relacionado con un conjunto de manifestaciones clínicas como trombosis arterial y/o venosa, trombocitopenia generalmente inmune y abortos de repetición o muerte fetal<sup>5</sup>. El espectro de manifestaciones clínicas es, sin embargo, mucho más amplio y diverso, abarcando alteraciones neurológicas (corea, mielopatía transversa, migraña atípica, epilepsia, amaurosis fugaz),

complicaciones obstétricas (diferentes grados de distrés fetal, preeclampsia), valvulopatías, tumores valvulares<sup>6</sup> y afectación cutánea (*livedo reticularis*, úlcera en piernas, gangrena, nódulos cutáneos y máculas superficiales similares a las de una vasculitis)<sup>7</sup>. Los fenómenos trombóticos son más frecuentes en los territorios venoso profundo, pulmonar y cerebral, siendo raro que la primera manifestación tenga lugar en las arterias coronarias<sup>8,9</sup>. Las lesiones valvulares han sido descritas hasta en un 50% de los casos<sup>10</sup>, fundamentalmente sobre las válvulas mitral y aórtica, y suelen consistir en excrescencias o engrosamientos de las mismas. Aunque en la mayoría de los enfermos tienen una escasa repercusión hemodinámica, a veces originan deformidad y disfunción valvular, con regurgitación predominante, que requieren corrección quirúrgica<sup>2,11,12</sup>. En este contexto, los fenómenos trombóticos son más frecuentes en el territorio arterial<sup>2,13</sup> mientras que en los pacientes sin afectación valvular concomitante lo son en el venoso<sup>2,13</sup>. La ecocardiografía, sobre todo transesofágica, es la técnica diagnóstica de elección para detectar estas anomalías valvulares en pacientes con SAF y embolismos<sup>4</sup>.

Nuestro paciente presentaba un alto riesgo de desarrollar trombos arteriales, ya que en la actualidad se acepta que unos AAC del isotipo IgG positivos con títulos moderados o altos (moderados en nuestro caso) implican un elevado riesgo<sup>14</sup> y, por otra parte, como ha quedado reseñado, la coexistencia de valvulopatía regurgitante también predispone a ellos<sup>2,13</sup>.

El manejo terapéutico óptimo del SAF no está plenamente establecido. En los casos en que existen antecedentes de trombosis, la anticoagulación con INR  $\geq 3$  a largo plazo, probablemente indefinida, es la terapia recomendable<sup>15</sup>. La trombocitopenia no suele precisar tratamiento específico, excepto si es severa, en cuyo caso se recomienda el tratamiento con esteroides<sup>16</sup>. En nuestro paciente era obligado corregir otros factores de riesgo trombóticos, como la hipertensión arterial y la hiperlipemia, que no podíamos descartar que contribuirían decisivamente a la producción de las lesiones coronarias que presentaba y sobre las cuales la formación de un trombo, favorecida por el SAF, pudo originar el infarto de miocardio. Además, siguiendo las recomendaciones previas<sup>15</sup>, se inició anticoagulación oral, no presentando tras un seguimiento de 3 meses ningún nuevo fenómeno trombótico.

## BIBLIOGRAFÍA

- Harris EN. Annotation: antiphospholipid antibodies. *Br J Haematol* 1990; 74: 1-9.
- Galve E, Ordi J, Barquinero J, Evangelista A, Vilardell M, Soler-Soler J. Valvular heart disease in the primary antiphospholipid syndrome. *Ann Intern Med* 1992; 166: 293-298.
- Harris EN, Gharavi AE, Patel SP, Huges GRV. Evaluation of the anticardiolipin antibody test: report of an international workshop held 4 april 1986. *Clin Exp Rheumatol* 1987; 68: 215-222.
- Roldán CA, Shively BK, Lau Ch, Gurule FT, Smith EA, Crawford MH. Systemic lupus erythematosus valve disease by transesophageal echocardiography and the role of antiphospholipid antibodies. *J Am Coll Cardiol* 1992; 20: 1127-1134.
- Ordi J, Barquinero J. Síndrome antifosfolípido primario. *Med Clin (Barc)* 1989; 93: 581-587.
- Roldán I, Salvador A, Mora V, Martí S, Chirivella A, Vera F et al. Fibroelastoma papilar mitral embolígeno y anticuerpos antifosfolípidos positivos. *Rev Esp Cardiol* 1994; 47: 255-257.
- Hojnik M, George J, Ziporen L, Shoenfeld Y. Heart valve involvement (Libman-Sacks endocarditis) in the antiphospholipid syndrome. *Circulation* 1996; 93: 1579-1587.
- Asherson RA, Khamashta MA, Baguley E, Oakley CM, Rowell NR, Hughes GRV. Myocardial infarction and antiphospholipid antibodies in SLE and related disorder. *Q J Med* 1989; 73: 1103-1115.
- Kaplan SD, Chartash EK, Pizzarello RA, Furie RA. Cardiac manifestations of the antiphospholipid syndrome. *Am Heart J* 1992; 124: 1331-1338.
- Espínola-Zapaleta N, Vargas-Barrón J, Colmenares-Galvis T, Cruz-Cruz F, Romera-Cardenas A, Keirns C et al. Echocardiographic evaluation of patients with primary antiphospholipid syndrome. *Am Heart J* 1999; 137: 973-978.
- Cervera R, Khamashta A, Font J, Reyes PA, Vianna JL, López-Soto A et al. High prevalence of significant heart valve lesions in patients with the primary antiphospholipid syndrome. *Lupus* 1991; 1: 43-47.
- Ford SE, Lillicrap D, Brunet D, Ford P. Thrombotic endocarditis and lupus anticoagulant. *Arch Pathol Lab Med* 1989; 113: 350-353.
- Barbut D, Borer JS, Gharavi A, Wallerson D, Devereux RB, Supino P et al. Prevalence of anticardiolipin antibody in isolated mitral or aortic regurgitation, or both, and possible relation to cerebral ischemic events. *Am J Cardiol* 1992; 70: 901-905.
- Levine SR, Salowich-Palm L, Sawaya KL, Perry M, Spencer HJ, Winkler HJ et al. IgG anticardiolipin antibody titer > 40GPL and the risk of subsequent thrombo-occlusive events and death. A prospective cohort study. *Stroke* 1997; 28: 1660-1665.
- Khamashta MA, Cuadrado MJ, Mujic F, Taub NA, Hunt BJ, Hughes GRV. The management of thrombosis in the antiphospholipid-antibody syndrome. *N Engl J Med* 1995; 332: 993-997.
- Galli M, Finazzi G, Barbui T. Thrombocytopenia in the antiphospholipid syndrome. *Br J Haematol* 1996; 93: 1-5.