

Seudoaneurisma ventricular izquierdo silente con rotura a segunda bolsa pseudoaneurismática

Gonzalo Marcos-Gómez^a, Antonio Merchán-Herrera^b, José J. Gómez-Barrado^a, Francisco de la Concepción-Palomino^a, Jorge Vega-Fernández^a y José R. López-Mínguez^b

^aUnidad de Cardiología. Hospital San Pedro de Alcántara. Cáceres. España.

^bServicio de Cardiología. Hospital Infanta Cristina. Badajoz. España.

El seudoaneurisma ventricular izquierdo se asocia principalmente con infarto de miocardio y rotura de la pared libre del ventrículo izquierdo, aunque puede asociarse a otras afecciones. La rotura del seudoaneurisma causa el colapso y la defunción si no se interviene de forma temprana.

Presentamos un caso poco frecuente del aneurisma ventricular izquierdo en un paciente con lesiones coronarias que desencadenan un infarto de miocardio silente con rotura de la pared libre, creación de un gran seudoaneurisma posterolateral y rotura de la primera bolsa pseudoaneurismática con creación de una segunda, lo cual provocó shock y el fallecimiento del paciente.

Palabras clave: *Seudoaneurisma. Rotura cardíaca. Infarto de miocardio. Imagen.*

Silent Left Ventricular Pseudoaneurysm and Rupture to a Second Pseudoaneurysm

Left ventricular pseudoaneurysm is usually associated with myocardial infarction and ventricular wall rupture, although it can also be associated with other pathological conditions. Rupture causes shock, and death if not repaired urgently. We report the very rare case of a man with coronary lesions that resulted in a silent myocardial infarction with rupture of the myocardial wall and the subsequent development of a large, posterolateral, left ventricular pseudoaneurysm. This was followed by rupture of the primary pseudoaneurysm and the consequent creation of a second pseudoaneurysm, which finally resulted in shock and death.

Key words: *Pseudoaneurysm. Cardiac rupture. Myocardial infarction. Imaging.*

Full English text available at: www.revespcardiol.org

CASO CLÍNICO

Se trata de un paciente de 63 años, fumador de 20 cigarrillos diarios, sin otros factores de riesgo cardiovascular conocidos y sin otros antecedentes clínicos de interés. Desde 10 días antes de su ingreso, refiere dolor en costado izquierdo de características pleuríticas con sensación distérmica no termometrada, tos y expectoración amarillenta, y evolución desfavorable a pesar de tratamiento antibiótico. Acudió al servicio de urgencias, donde la exploración física mostró una presión arterial de 130/70, temperatura de 38 °C y frecuencia cardíaca de 100 lat/min. El paciente estaba

eupneico y sin aumento de la presión venosa yugular, con auscultación cardíaca rítmica y sin soplos, auscultación pulmonar con disminución del murmullo vesicular en la base izquierda y semiología de derrame, sin más alteraciones. En la analítica había leucocitosis con desviación izquierda sin otros datos reseñables. El electrocardiograma (ECG) de ingreso mostró ritmo sinusal a 100 lat/min sin otras alteraciones. La radiografía de tórax inicial reveló una cardiomegalia ligera y un derrame pleural izquierdo, signos de hiperinsuflación pulmonar y de hipertensión pulmonar. Ingresó en el Servicio de Neumología para estudio de derrame pleural. Una gammagrafía de perfusión pulmonar se informó como de baja probabilidad para embolia pulmonar. Una segunda radiografía mostró un aumento de la cardiomegalia y el derrame pleural izquierdo con aparición de derrame pleural derecho. El análisis del líquido pleural mostró características de exudado, la biopsia pleural mostró tejido muscular y fibroso en una muestra insuficiente para diagnóstico. Durante el ingreso, el paciente tuvo un episodio de dolor torácico

Correspondencia: Dr. G. Marcos Gómez.
Unidad de Cardiología. Hospital San Pedro de Alcántara.
Av. de Pablo Naranjo, s/n. 10003 Cáceres. España.
Correo electrónico: gmarcosg@telceline.es

Recibido el 26 de febrero de 2004.

Aceptado para su publicación el 27 de enero de 2005.

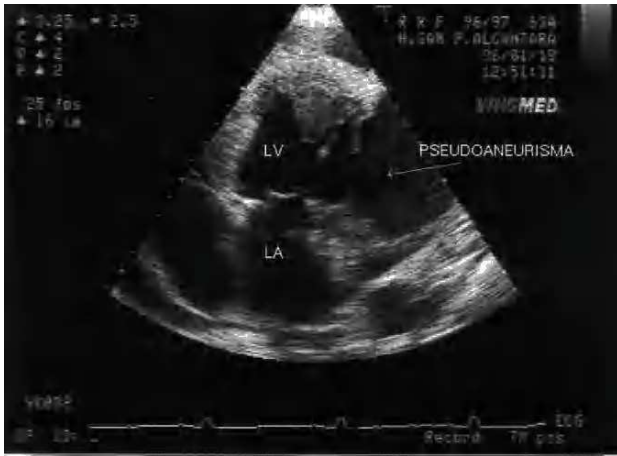


Fig. 1. Imagen ecocardiográfica en 4 cámaras donde se aprecia la rotura con desgarro y filamentos trombóticos de la pared ventricular, el gran pseudoaneurisma ventricular y la presencia de derrame pericárdico.

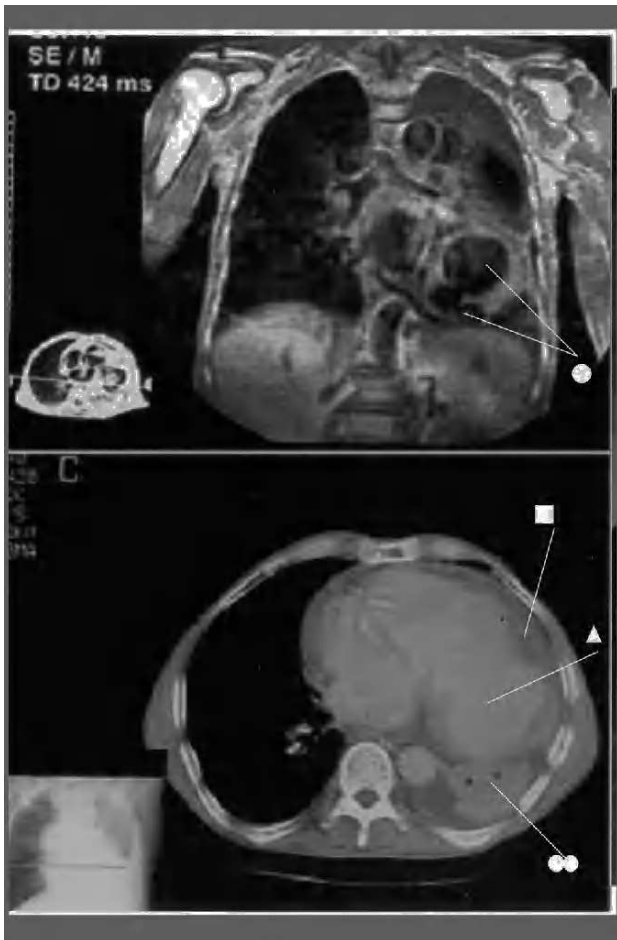

Fig. 2. Imágenes de resonancia magnética (RM) (superior) en el ámbito sagital posterior y escáner (inferior) en las que se aprecia y se señalan con flechas y un cuadrado el gran pseudoaneurisma, con un triángulo y 2 círculos los derrames pericárdico y pleural izquierdo, así como la segunda boca aneurismática evidente en la imagen de RM con un círculo.

de características anginosas en relación con episodio de fibrilación auricular paroxística a 155 lat/min que revirtió espontáneamente a ritmo sinusal. El paciente desarrolló signos de insuficiencia cardíaca derecha. El ecocardiograma mostró una disfunción sistólica ligera, fracción de eyección del ventrículo izquierdo del 51% e hipertrofia ligera. En la pared lateral media se abre un extenso pseudoaneurisma ventricular con rotura de la pared libre del ventrículo izquierdo a este nivel (fig. 1). La boca del pseudoaneurisma medía 40 mm y la bolsa aneurismática 90 × 60 mm; en su interior se observaron imágenes de estasis sanguínea y un trombo que tapizaba la pared y ocupaba parte del pseudoaneurisma limitado por una pared de aspecto fibrinoide. Se apreció igualmente derrame pericárdico moderado a severo que provocaba un colapso diastólico de la aurícula y el ventrículo derechos con signos de taponamiento por Doppler, insuficiencia mitral ligera y dilatación ligera de la aurícula izquierda. El paciente fue trasladado inmediatamente a otro centro para someterse a cirugía, donde, mientras se preparaba el quirófano, con el paciente perfectamente estable y asintomático, se realizó una resonancia magnética (RM) y una tomografía computarizada (TC) (fig. 2) en las que se confirmó el hallazgo ecocardiográfico con una segunda boca y bolsa del pseudoaneurisma, y se apreció la rotura del pseudoaneurisma contenido, así como un derrame pleural y pericárdico. La coronariografía mostró irregularidades y lesiones no significativas en la coronaria derecha, lesión severa en la descendente anterior media y oclusión de la circunfleja (fig. 3). Posteriormente se realizó una ventriculografía en la que se apreció el aneurisma y su segunda boca con formación de una segunda bolsa aneurismática tubular (fig. 3). Durante la ventriculografía se produjo la rotura del pseudoaneurisma y la parada cardiorrespiratoria con recuperación transitoria y posterior disociación electromecánica de la que no pudo ser reanimado, a pesar de ser trasladado al quirófano para intervención inmediata.

DISCUSIÓN

El pseudoaneurisma ventricular es una entidad rara que suele complicar hasta el 4%^{1,2} de los infartos agudos de miocardio además de darse en relación con traumatismos torácicos³, cirugía cardíaca⁴ o infecciones^{5,6}, e incluso ser un hallazgo tras un infarto silente^{7,8}. La rotura de la pared libre ventricular normalmente provoca un colapso inmediato con disociación electromecánica y defunción. En ocasiones, sin embargo, la rotura es contenida por el pericardio y por tejido fibroso, lo que provoca la formación del pseudoaneurisma.

La clínica y el ECG pueden no ayudar al diagnóstico debido a su falta de especificidad⁸. El pseudoaneurisma ventricular izquierdo, a diferencia del verdadero

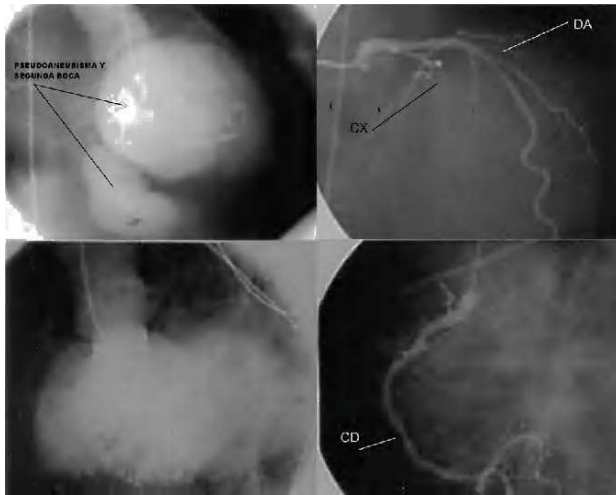


Fig. 3. Imágenes de coronariografía y ventriculografía en las que se aprecia oclusión de la circunfleja (CX), lesión en la descendente anterior (DA) media e irregularidades en la coronaria derecha (CD) y el gran pseudoaneurisma que se superpone a la silueta ventricular con rotura inferior y formación de una segunda bolsa de aspecto fusiforme en proyecciones oblicua anterior derecha (OAD) y oblicua anterior izquierda (OAI).

aneurisma, contiene en su pared únicamente tejido fibroso, no tejido muscular. Debido a la tendencia natural del pseudoaneurisma a la rotura, se recomienda cirugía de reparación temprana, aunque se han comunicado casos de relativamente buen pronóstico con actitud conservadora⁹.

En nuestro caso se trata de una presentación anómala, oligosintomática y sin datos de infarto de miocardio previo ni clínicos ni electrocardiográficos. Las molestias inespecíficas, la fiebre y el resultado de la pleurocentesis, que mostró un líquido con características exudativas no suficientemente aclaradas, no permitieron una sospecha clínica. El diagnóstico fue ecocardiográfico, al apreciarse un episodio de fibrilación auricular paroxística y dolor torácico que indicó la realización de la ecografía. Aunque el diagnóstico de pseudoaneurisma ventricular es anatomopatológico, existen características ecocardiográficas típicas como la presencia de una boca estrecha, trombosis de la cavidad, pared de aspecto fibroso y paso de flujo desde el ventrículo a la cavidad, características que se cumplían en su totalidad en nuestro caso. Otros métodos de diagnóstico por imagen incluyen la RM convencional¹⁰, o usando contraste de la pared con gadolinio¹¹, lo que permite distinguir la presencia de músculo, y puede ayudar en el diagnóstico diferencial con el aneurisma verdadero. La TC helicoidal¹² y la ventriculografía de contraste añadida a la coronariografía aportan información útil. En nuestro pa-

ciente se realizó, además del ecocardiograma (fig. 1), RM convencional y TC (fig. 2) que confirmaron el diagnóstico y permitieron una mejor caracterización anatómica con la presencia de una segunda boca aneurismática, así como el diagnóstico de complicaciones. También se realizó coronariografía que mostró oclusión de la circunfleja (fig. 3) y lesiones en la descendente anterior y la coronaria derecha. Como en el caso que presentamos, la evolución oligosintomática se ha comunicado en otras ocasiones^{7,8}. El desenlace final nos hace dudar de la necesidad de utilizar métodos agresivos de diagnóstico por imagen, más allá de la coronariografía que aporta información necesaria para su intervención, cuando se dispone de métodos no invasivos.

BIBLIOGRAFÍA

- Pollak H, Nobis H, Miezoch J. Frequency of left ventricular free wall rupture complicating acute myocardial infarction since the advent of thrombolysis. *Am J Cardiol.* 1994;74:184-6.
- Fuertes J, Roldán I, Gómez-Guindal JA. Seudoaneurisma ventricular izquierdo gigante secundario a un infarto agudo de miocardio posteroinferior. *Rev Esp Cardiol.* 1999;52:134.
- RuDuSky BM. Myocardial contusion culminating in a ruptured pseudoaneurysm of the left ventricle. A case report. *Angiology.* 2003;54:359-62.
- Ortu P, Mestres CA, Miro JM, Pomar JL. Staphylococcal postoperative subannular left ventricular false aneurysm. *Eur J Cardiothorac Surg.* 2003;23:244-5.
- Guzmán G, Moya JL, Catalán P, Ortega J, De Pablo C, Asín E. Seudoaneurisma de ventrículo izquierdo con fistula a ventrículo derecho tras la corrección de una comunicación interventricular postinfarto. *Rev Esp Cardiol.* 2000;53:1287-91.
- Deng YB, Chang Q, Xiang HJ, Li CL. Echocardiographic diagnosis and follow-up of left ventricular pseudoaneurysm complicating bacterial pericarditis. *J Clin Ultrasound.* 2003;31:48-50.
- Targa L, Gaglione E, Scattolin G, Formichi M, Banzato A, Luca MG, et al. Large infero-posterior wall pseudoaneurysm of the left ventricle: an unusual presentation. *Ital Heart J.* 2002;3:758-61.
- Graig F, Romero A, Grady D. Left ventricular pseudoaneurysm. *J Am Coll Cardiol.* 1998;32:557-61.
- Moreno R, Gordillo E, Zamorano J, Almería C, García-Rubira JC, Fernández-Ortiz A, et al. Long term outcome of patients with postinfarction left ventricular pseudoaneurysm. *Heart.* 2003;89:1144-6.
- Sorensen MB, Moat NE, Mohiaddin RH. Images in cardiovascular medicine. False left ventricular aneurysm documented by magnetic resonance imaging. *Circulation.* 2002;105:1734.
- Kumbasar B, Wu KC, Kamel IR, Lima JA, Bluemke DA. Left ventricular true aneurysm: diagnosis of myocardial viability shown on MR imaging. *AJR Am J Roentgenol.* 2002;179:472-4.
- Agramunt Lerma M, Blanc García E, Martí-Bonmatí L. TC helicoidal en la rotura de pseudoaneurisma ventricular izquierdo. *Rev Esp Cardiol.* 2002;55:1201.