

## Imagen en cardiología

## Seno de Valsalva en forma de rosquilla

## Baumkuchen-Like Sinus of Valsalva

Soichiro Ichikawa\*, Atsushi Ikeda y Shigeru Fukuzawa

Division of Cardiology, Funabashi Municipal Medical Center Heart and Vascular Institute, Funabashi, Japón

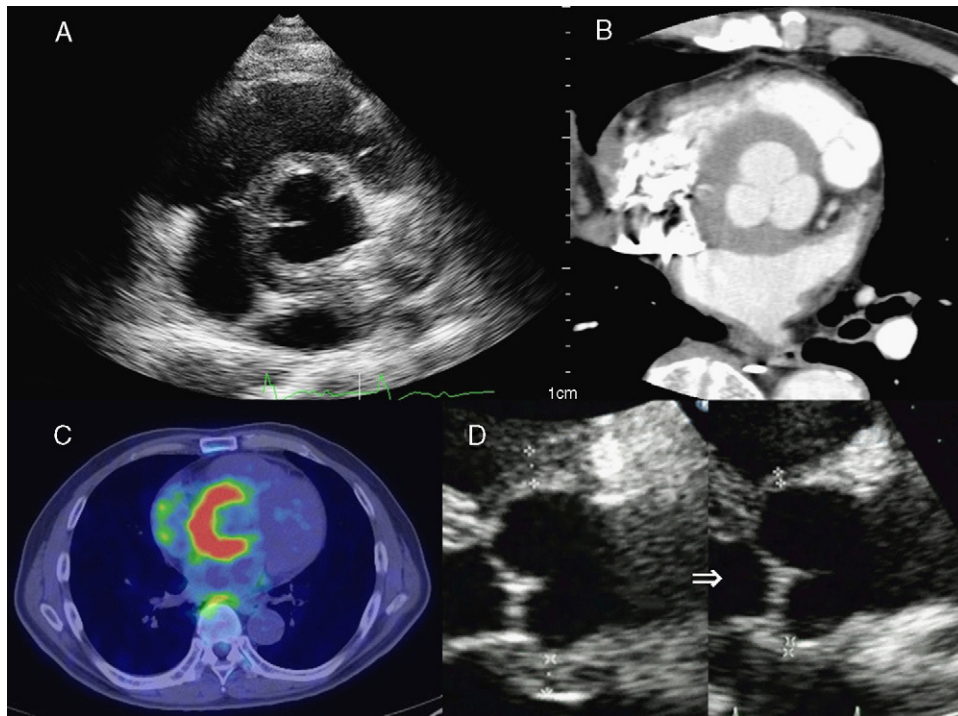


Figura 1.

Un varón de 69 años acudió a nuestra consulta por disnea. La radiografía de tórax mostró derrame pleural y el electrocardiograma identificó un bloqueo auriculoventricular completo. La posterior ecocardiografía mostró una función ventricular izquierda normal, pero con un notable engrosamiento (12 mm) de la pared localizado en el seno de Valsalva (fig. 1A). La tomografía computarizada (TC) mostró unos resultados similares (fig. 1B). En el análisis de sangre se observó una velocidad de sedimentación globular elevada y la TC de emisión de positrones mostró una acumulación correspondiente a la pared engrosada en el seno de Valsalva (fig. 1C). El diagnóstico inicial fue de hematoma intramural aórtico y se trató al paciente con un control enérgico de la presión arterial pero, durante las primeras semanas de tratamiento, el engrosamiento de la pared no se redujo en absoluto. Después, el paciente empezó a presentar cefaleas pulsátiles intensas y dolor a la palpación en la región temporal. Se le pudo diagnosticar entonces una arteritis de la temporal según los criterios diagnósticos del *American College of Rheumatology*. Parecía que la arteritis de la temporal había causado un engrosamiento localizado de la pared arterial en la zona del seno de Valsalva y la inflamación había afectado al sistema de conducción causando un bloqueo auriculoventricular completo e insuficiencia cardíaca. Se inició la administración de prednisolona, que produjo una mejoría clínica inmediata. Además, el engrosamiento de la pared se redujo hasta el restablecimiento de un grosor normal en un plazo de 2 semanas tras el inicio de la administración de prednisolona (fig. 1D). Se cree que la aortitis, como componente de la arteritis de la temporal, afecta con frecuencia al cayado aórtico y sus ramas. Hasta el momento no se había descrito ningún caso de inflamación y engrosamiento de la pared localizados en el seno de Valsalva. Se trata de una afección extremadamente infrecuente.

\* Autor para correspondencia:

Correo electrónico: s.i.wo.ow@gmail.com (S. Ichikawa).

On-line el 29 de junio de 2011

Full English text available from: [www.revespcardiol.org/en](http://www.revespcardiol.org/en)