

(eco-3D) en tiempo real. Por un lado, la eco-3D permite replantear la anatomía cardíaca desde una nueva perspectiva, almacenando y reconstruyendo conjuntos de datos que ayudan a comprender mejor la ecografía tomográfica clásica y, además, permite estudiar aspectos morfológicos que antes no se valoraban. Un ejemplo del primer caso es un estudio en el que, por medio de la reconstrucción multiplanar de la eco-3D, se permite la valoración fiable de las estructuras de la válvula tricúspide mediante referencias anatómicas, con lo que se establecen 6 cortes ecocardiográficos que permiten la localización (ahora precisa) de los posibles hallazgos en las valvas de la tricúspide⁵. El segundo caso está representado por la valoración anatómica en el contexto del intervencionismo estructural cardíaco en el que, más allá de la indicación, selección de los dispositivos y monitorización del implante, la eco-3D aporta información sobre los mecanismos anatomofuncionales que influyen en el resultado de los procedimientos⁶, por lo que es una técnica llamada a tener aún más protagonismo en el tratamiento de las valvulopatías.

Daniel Saura^{a,*}, José F. Rodríguez Palomares^b,
Teresa López Fernández^c, Gonzalo de la Morena^a,
Leopoldo Pérez de Isla^d y Joaquín Barba Cosials^e

^aHospital Clínico Universitario Virgen de la Arrixaca, IMIB-Arrixaca, Murcia, España

^bServicio de Cardiología, Hospital Universitari Vall d'Hebron, Institut de Recerca-VHIR, Universitat Autònoma de Barcelona, Barcelona, España

^cServicio de Cardiología, Hospital Universitario La Paz, Madrid, España

^dServicio de Cardiología, Hospital Clínico San Carlos, Departamento de Medicina, Facultad de Medicina, Universidad Complutense de Madrid, Madrid, España

^eDepartamento de Cardiología y Cirugía Cardíaca, Clínica Universidad de Navarra, Pamplona, Navarra, España

* Autor para correspondencia:

Correo electrónico: danielsaura@secardiologia.es (D. Saura).

On-line el 28 de octubre de 2016

BIBLIOGRAFÍA

1. Barba Cosials J, Pérez de Isla L. Echocardiography outside the cardiology setting. Position paper and recommendations of the Spanish Society of Cardiology. *Rev Esp Cardiol.* 2016;69:644–646.
2. Evangelista A, Galuppo V, Méndez J, et al. Hand-held cardiac ultrasound screening performed by family doctors with remote expert support interpretation. *Heart.* 2016;102:376–382.
3. Samad Z, Minter S, Armour A, et al. Implementing a continuous quality improvement program in a high-volume clinical echocardiography laboratory: improving care for patients with aortic stenosis. *Circ Cardiovasc Imaging.* 2016;9:e003708.
4. Zilberszac R, Lancellotti P, Gilon D, et al. Role of a heart valve clinic programme in the management of patients with aortic stenosis. *Eur Heart J Cardiovasc Imaging.* 2016. <http://dx.doi.org/10.1093/ehjci/jew133>.
5. Addetia K, Yamat M, Mediratta A, et al. Comprehensive two-dimensional interrogation of the tricuspid valve using knowledge derived from three-dimensional echocardiography. *J Am Soc Echocardiogr.* 2016;29:74–82.
6. Hidalgo F, Mesa D, Ruiz M, et al. Effects of mitral annulus remodeling following MitraClip procedure on reduction of functional mitral regurgitation. *Rev Esp Cardiol.* 2016;69:1020–1025.

VÉASE CONTENIDO RELACIONADO:

<http://dx.doi.org/10.1016/j.recesp.2016.10.010>

<http://dx.doi.org/10.1016/j.recesp.2016.10.011>

<http://dx.doi.org/10.1016/j.recesp.2016.09.013>

0300-8932/

© 2016 Sociedad Española de Cardiología. Publicado por Elsevier España, S.L.U. Todos los derechos reservados.

Selección de lo mejor del año 2016 en tomografía computarizada cardíaca



Selection of the Best of 2016 in Cardiac Computed Tomography

Sr. Editor:

La investigación en tomografía computarizada cardíaca (cardio-TC) en 2016 ha estado marcada por el análisis de 3 trabajos importantes publicados en 2015, los ensayos PROMISE, SCOT-

HEART y PLATFORM, diseñados para valorar el papel que puede ocupar la cardio-TC en la práctica clínica. En el estudio PROMISE, realizado en pacientes con dolor torácico de riesgo intermedio, la cardio-TC tuvo similar resultado clínico que un test de detección de isquemia. En el estudio SCOT-HEART, añadir la cardio-TC a pacientes ya estudiados de modo convencional mejora el diagnóstico final y permite enfocar el tratamiento de manera más adecuada. Finalmente, el PLATFORM mostró que el estudio combinado de la anatomía coronaria y la reserva de flujo coronario de manera no invasiva con TC permite reducir más que notablemente (del 73 al

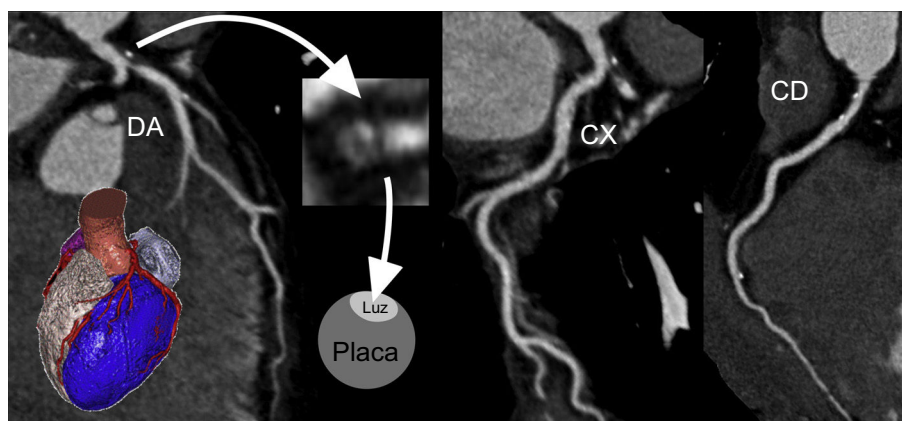


Figura. Evaluación con cardio-TC de la anatomía coronaria en paciente con dolor torácico. Existe una placa voluminosa en tronco distal que se extiende a la descendente anterior y produce una estenosis grave del ostium. La placa es obstructiva y de baja atenuación y produce remodelado del vaso, así que reúne todos los criterios de alto riesgo. Cardio-TC: tomografía computarizada cardíaca; CD: coronaria derecha; CX: circunfleja; DA: descendente anterior.

12%) el número de pacientes a los que se realiza una coronariografía invasiva con resultado normal¹.

Una de las reflexiones sobre el estudio PROMISE es que los pacientes con coronariopatía obstructiva eran solo el 15%, cuando se había calculado con la escala de Diamond y Forrester que deberían ser alrededor del 53%. Este resultado demuestra que la capacidad predictiva de nuestros criterios clínicos es en realidad muy baja y que se hacen muchas pruebas de estudio con resultado negativo que podrían ser innecesarias. Además, independientemente de la estrategia que se siga con los pacientes, la tasa de eventos es muy baja, en torno al 1 o el 2%. Estos resultados han hecho que muchos autores hayan indicado que hace falta mejorar y simplificar la detección de enfermedad coronaria. El estudio CRESCENT² se diseñó con este enfoque. Un protocolo simplificado de TC basado en la puntuación de calcio, en el que solo se hacía el estudio completo de coronarias cuando había calcio detectable, se asoció con un resultado clínico similar a las pruebas de detección de isquemia, pero con un coste más bajo, un tiempo hasta el diagnóstico final más corto y una sorprendente tendencia hacia una reducción de eventos durante el seguimiento.

Otra reflexión importante viene de análisis de la capacidad de los resultados de la cardio-TC para guiar el tratamiento de los pacientes en el estudio SCOT-HEART³. La demostración de arterioesclerosis coronaria con TC hizo que aumentara la prescripción de medidas preventivas (especialmente tratamiento con ácido acetilsalicílico, estatinas e inhibidores de la enzima de conversión de la angiotensina [IECA]) y se asoció a una reducción del 50% en la incidencia de muerte o infarto (el 17 frente al 34%; razón de riesgos = 0,50; intervalo de confianza del 95%, 0,28-0,88; $p = 0,020$) en comparación con la atención convencional. Aunque el número de eventos es muy bajo para sacar conclusiones definitivas, este estudio es muy importante, ya que es el primero que sugiere que la valoración de la anatomía coronaria con cardio-TC permite seleccionar el tratamiento más adecuado y modificar el pronóstico de los pacientes (figura). En esta línea de trabajo, el grupo de Motoyama⁴ ha mostrado que existen signos morfológicos de alto riesgo (baja atenuación radiológica de la placa, remodelado positivo del vaso) que permiten seleccionar al grupo (aproximadamente un 10%) de pacientes que tienen más riesgo (10 veces mayor) de sufrir eventos durante el seguimiento. Un resultado común de PROMISE, SCOT-HEART y PLATFORM es que la cardio-TC permite seleccionar mejor a los pacientes que deben ser remitidos a coronariografía invasiva.

Un hallazgo importante en el campo del intervencionismo es que se ha comprobado con cardio-TC que un número no desdeñable de pacientes con implante percutáneo de prótesis aórtica presenta una reducción de la movilidad de los velos de la prótesis que no se asocia a signos de disfunción protésica en el ecocardiograma y se normaliza tras tratamiento anticoagulante con heparina. Se ha propuesto que esta alteración podría ser una forma de trombosis subclínica de la prótesis, con un significado clínico todavía incierto⁵.

Finalmente, es importante conocer que las principales sociedades de imagen han publicado un documento de consenso en el que proponen una nomenclatura estandarizada para la realización de los informes de los estudios de coronarias, la clasificación CAD-RADS⁶. Este esquema permitirá mejorar la comunicación de los resultados y hará más sencilla la toma de decisiones en el tratamiento de los pacientes.

José Juan Gómez de Diego^{a,*}, José Alberto de Agustín Loeches^a, Pedro Marcos Alberca^a, Iñigo de la Pedraja Gómez-Ceballos^b, Leopoldo Pérez de Isla^a y Miguel Ángel García Fernández^{a,c}

^aInstituto Cardiovascular, Hospital Clínico San Carlos, Madrid, España

^bServicio de Radiodiagnóstico, Hospital Clínico San Carlos, Madrid, España

^cDepartamento de Medicina, Facultad de Medicina, Universidad Complutense, Madrid, España

* Autor para correspondencia:

Correo electrónico: josejgd@gmail.com (J.J. Gómez de Diego).

On-line el 29 de noviembre de 2016

BIBLIOGRAFÍA

1. Douglas PS. Achieving the full "PROMISE" of imaging outcomes research. *Circulation*. 2016;134:359-361.
2. Lubbers M, Dedic A, Coenen A, et al. Calcium imaging and selective computed tomography angiography in comparison to functional testing for suspected coronary artery disease: the multicentre, randomized CRESCENT trial. *Eur Heart J*. 2016;37:1232-1243.
3. Williams MC, Hunter A, Shah AS, et al. for the SCOT-HEART Investigators. Use of coronary computed tomographic angiography to guide management of patients with coronary disease. *J Am Coll Cardiol*. 2016;67:1759-1768.
4. Motoyama S, Ito H, Sarai M, et al. Plaque characterization by coronary computed tomography angiography and the likelihood of acute coronary events in mid-term follow-up. *J Am Coll Cardiol*. 2015;66:337-346.
5. Makkar RR, Fontana G, Jilaihawi H, et al. Possible subclinical leaflet thrombosis in bioprosthetic aortic valves. *N Engl J Med*. 2015;373:2015-2024.
6. Cury RC, Abbara S, Achenbach S, et al. CAD-RADSTM Coronary Artery Disease - Reporting and Data System. An expert consensus document of the Society of Cardiovascular Computed Tomography (SCCT), the American College of Radiology (ACR) and the North American Society for Cardiovascular Imaging (NASCI). Endorsed by the American College of Cardiology. *J Cardiovasc Comput Tomogr*. 2016;10:269-281.

VÉASE CONTENIDO RELACIONADO:

<http://dx.doi.org/10.1016/j.recesp.2016.09.013>

<http://dx.doi.org/10.1016/j.recesp.2016.10.010>

<http://dx.doi.org/10.1016/j.recesp.2016.10.011>
0300-8932/

© 2016 Sociedad Española de Cardiología. Publicado por Elsevier España, S.L.U. Todos los derechos reservados.

Selección de lo mejor del año 2016 en imagen cardíaca: Novedades en cardi resonancia magnética de estrés



Selection of the Best of 2016 in Cardiac Imaging: Advances in Stress Cardiac Magnetic Resonance

Sr. Editor:

En la última década, la cardi resonancia magnética (CRM) de estrés se ha consolidado como una excelente técnica para el

diagnóstico y la estratificación pronóstica de los pacientes con cardiopatía isquémica tanto en fase aguda como en fase crónica.

Las principales ventajas de la CRM sobre las demás técnicas de estrés se fundamentan en su buena resolución espacial y temporal (superior a la gammagrafía de perfusión miocárdica), la ausencia de uso de radiación ionizante y la buena calidad de imagen sin limitación de ventana ecocardiográfica. En este sentido, la CRM de estrés es diagnóstica en más del 97% de los casos¹ y puede realizarse e interpretarse con éxito en un 95% de los pacientes con un índice de masa corporal ≥ 30 . De este modo, permite diagnosticar la presencia de isquemia subendocárdica, necrosis