

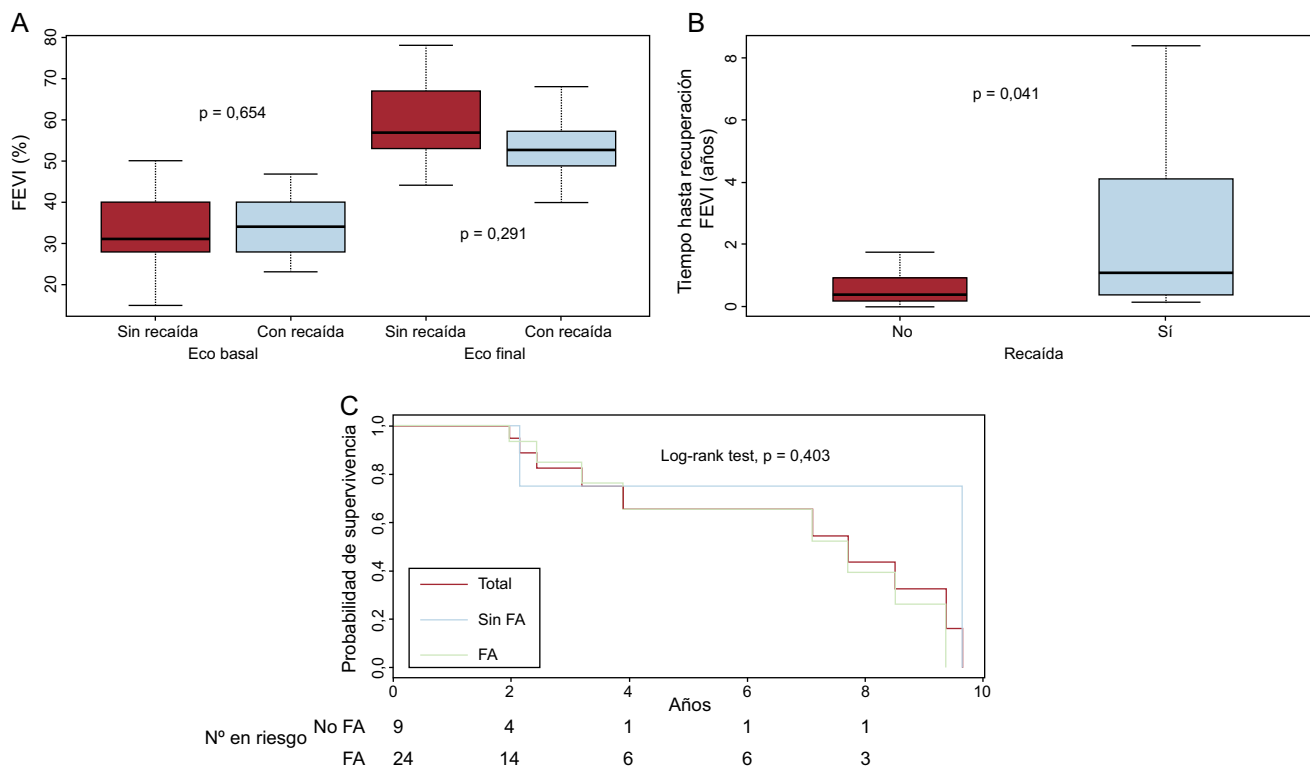Figura 3. A: FEVI al inicio y tras su recuperación completa según hubiera recaído de la FEVI en el seguimiento. B: tiempo hasta la recuperación de la FEVI al inicio según hubiera recaído de la FEVI en el seguimiento. C: supervivencia libre de recaídas de la FEVI en el seguimiento de toda la población (granate) y los pacientes con y sin FA. Log-rank test entre los subgrupos con y sin FA. Eco: ecocardiografía; FA: fibrilación auricular; FEVI: fracción de eyección del ventrículo izquierdo. Esta figura se muestra a todo color solo en la versión electrónica del artículo.

entidad probablemente no tan benigna y, dado que puede recaer, requiere seguimiento a largo plazo con control exhaustivo de la frecuencia cardiaca.

Santiago Montero*, Andreu Ferrero-Gregori, Juan Cinca y José M. Guerra

Servei de Cardiologia, Hospital de la Santa Creu i Sant Pau, Institut d'Investigació Biomèdica Sant Pau, Universitat Autònoma de Barcelona, CIBERCV, Barcelona, España

* Autor para correspondencia:
Correo electrónico: monteroaradas@gmail.com (S. Montero).

On-line el 22 de mayo de 2017

BIBLIOGRAFÍA

- Nerheim P, Birger-Botkin S, Piracha L, Olshansky B. Heart failure and sudden death in patients with tachycardia-induced cardiomyopathy and recurrent tachycardia. *Circulation*. 2004;110:247-252.
- Ling LH, Kalman JM, Ellims AH, et al. Diffuse ventricular fibrosis is a late outcome of tachycardia-mediated cardiomyopathy after successful ablation. *Circ Arrhythm Electrophysiol*. 2013;6:697-704.
- Hasdemir C, Yuksel A, Camli D, et al. Late gadolinium enhancement CMR in patients with tachycardia-induced cardiomyopathy caused by idiopathic ventricular arrhythmias. *Pacing Clin Electrophysiol*. 2012;35:465-470.
- Gupta S, Figueredo VM. Tachycardia mediated cardiomyopathy: Pathophysiology, mechanisms, clinical features and management. *Int J Cardiol*. 2014;172:40-46.

<http://dx.doi.org/10.1016/j.recesp.2017.04.013>
0300-8932/

© 2017 Sociedad Española de Cardiología. Publicado por Elsevier España, S.L.U. Todos los derechos reservados.

Sedación profunda basada en propofol y administrada por electrofisiólogos en la ablación de la fibrilación auricular



Deep Sedation With Propofol Administered by Electrophysiologists in Atrial Fibrillation Ablation

Sr. Editor:

Un aspecto fundamental de los procedimientos de ablación con catéter es la sedación del paciente. En los procedimientos prolongados y dolorosos, como es la ablación de la fibrilación auricular (FA), se utiliza la «sedación consciente», que no evita los

movimientos involuntarios ni la percepción del dolor, o la anestesia general¹. La elección de uno u otro depende de las características de los pacientes y la disponibilidad de anestesiista. La «sedación profunda» basada en propofol se ha desarrollado como una tercera alternativa en la ablación con catéter de la FA¹⁻⁴. Esta opción puede conseguir la inmovilidad y una analgesia completa sin necesidad de intubación ni anestesia general. Se pretende describir nuestra experiencia.

Se incluyó de manera prospectiva a todos los pacientes sometidos a ablación de FA en nuestro centro desde julio de 2012 hasta diciembre de 2016. El comité ético local autorizó el estudio. El procedimiento de ablación ha sido publicado previamente⁵. En resumen, se introdujeron por vena femoral derecha

Tabla 1
Protocolo de sedación

| Fase de preparación | |
|---|--------------------------------|
| Midazolam i.v. | 2-4 mg según peso del paciente |
| Meperidina i.v. | 50 mg |
| Al inicio del procedimiento | |
| Propofol bolo i.v. | 0,5 mg/kg |
| Propofol en perfusión continua mediante bomba | 5 mg/kg/h |
| Antes de aplicar radiofrecuencia | |
| Fentanilo i.v. | 0,05 mg |
| Durante el procedimiento de ablación | |
| Fentanilo i.v. bolos adicionales según requerimientos | 0,025 mg |

1 catéter decapolar hasta el seno coronario y a través de 1 punción transeptal única, 1 catéter de ablación irrigado de 3,5 mm y 1 circular de mapeo. Se anticoaguló a los pacientes con heparina sódica para mantener un tiempo de coagulación activado entre 250 y 350 s. Con un sistema de navegación CARTO3 (Biosense Webster), se realizó una ablación antral por pares de venas pulmonares homolaterales, con aplicaciones de radiofrecuencia de 35/25 W y 45°, e irrigación de 30/17 ml/min. El objetivo de la ablación fue el bloqueo bidireccional de las venas pulmonares. Una enfermera aplicó el «protocolo de sedación» (tabla 1) bajo la supervisión de los electrofisiólogos y según sus instrucciones. La permeabilidad de la vía aérea se mantuvo mediante cánula de Guedel y oxigenoterapia continua con gafas nasales a 2 l/min. Además, se realizó protección ocular mediante cierre pasivo de los párpados y sujeción mediante esparadrapo de papel. Cada 15 min del procedimiento, se anotó la presión arterial invasiva, la frecuencia cardíaca y la saturación de oxígeno de todos los pacientes. Se consideró «tiempo de procedimiento» desde la punción femoral hasta la retirada de los catéteres; «tiempo de sedación», desde que se inició la administración de midazolam hasta el cese de la administración de propofol, que no se interrumpía hasta un tiempo de coagulación activado < 250 s para retirar los introductores con seguridad, y «tiempo de recuperación», desde que cesó la administración de propofol hasta que el paciente estaba en condiciones de salir de la sala de electrofisiología a su habitación (consciente y estable hemodinámicamente). Al día siguiente del procedimiento, se pasó a los pacientes un cuestionario para evaluar la percepción de dolor y si volverían a realizarse el mismo tipo de sedación en el futuro considerando ambas variables como cualitativas dicotómicas, con 2 posibles respuestas (sí/no).

Durante el periodo de inclusión, se realizaron 320 procedimientos de ablación de FA. Las características clínicas basales de los pacientes se reflejan en la tabla 2. El tiempo de procedimiento fue de 120 ± 20 min, y en todos los pacientes se consiguió el objetivo. Hubo 1 taponamiento cardíaco, drenado satisfactoriamente, como complicación mayor y 2 seudoaneurismas en la zona de punción, resueltos de manera conservadora. El tiempo de sedación fue de 140 ± 19 min y el tiempo de recuperación, de 20 ± 5 min. Seis pacientes (1,9%) presentaron hipoxemia (saturación oxígeno < 90% durante más de 20 s) que requirió soporte ventilatorio manual con resucitador tipo ambú durante menos de 2 min. El resto de los casos de hipoxemia fueron leves y se resolvieron rápidamente con elevación de la mandíbula y reducción transitoria de la perfusión de propofol. Cuarenta y cinco pacientes (14%) presentaron hipotensión (presión arterial sistólica < 90 mmHg durante más de 3 min) que respondió al aporte de fluidos y el ajuste de la perfusión de propofol. En ningún

Tabla 2
Características clínicas basales de los pacientes

| | |
|---|----------|
| Edad (años) | 55 ± 11 |
| Varones | 234 (73) |
| Fibrilación auricular paroxística | 262 (82) |
| Hipertensión arterial | 125 (39) |
| Obesidad (índice masa corporal > 30) | 109 (34) |
| Síndrome de apneas-hipopneas del sueño | 12 (4) |
| Hepatopatía | 19 (6) |
| Nefropatía | 6 (2) |
| Cardiopatía asociada | 64 (20) |
| CHADS ₂ -VASc ≥ 2 | 108 (34) |
| Diámetro de la aurícula izquierda (mm) | 40 ± 5 |
| Fracción de eyección del ventrículo izquierdo (%) | 62 ± 5 |

Los valores expresan n (%) o media ± desviación estándar.

caso se tuvo que reconstruir el mapa de CARTO3 por movimientos involuntarios del paciente. Todos los pacientes pasaron a sala convencional de hospitalización al finalizar el procedimiento, ninguno refirió dolor o incomodidad durante la intervención y todos afirmaron que optarían por este tipo de sedación en el futuro.

Nuestros datos demuestran que la sedación profunda basada en propofol y supervisada por electrofisiólogos para pacientes sometidos a ablación de FA es una técnica eficaz (no hay movimientos involuntarios de los pacientes y evita el dolor) y segura (ningún efecto adverso serio) que permite realizar el procedimiento sin necesidad de anestesia general. Esta forma de sedación puede ser muy útil en centros donde no se disponga de anestesiista y evita la realización de consultas preanestésicas y los traslados a salas de despertar. Estudios futuros dirán si nuevos fármacos, como la dexmedetomidina, empleados en la sedación consciente podrían ser una alternativa válida a esta forma de sedación profunda⁶. Ya que la población de pacientes es seleccionada y relativamente joven, como ocurre en la ablación de FA, los resultados no deben extrapolarse a pacientes mayores con cardiopatía avanzada.

Inmaculada Paneque^a, Manuel-Ángel Calvo-Calvo^b,
Carmen Rubio-Guerrero^a, Manuel Frutos-López^a,
Eduardo Arana-Rueda^a y Alonso Pedrote^{a,*}

^aSección de Arritmias, Servicio de Cardiología, Hospital Universitario Virgen del Rocío, Sevilla, España

^bDepartamento de Enfermería, Universidad de Sevilla, Sevilla, España

* Autor para correspondencia:

Correo electrónico: pedroteal@hotmail.com (A. Pedrote).

On-line el 31 de mayo de 2017

BIBLIOGRAFÍA

- Calkins H, Kuck KH, Cappato R, et al. 2012 HRS/EHRA/ECAS Expert consensus statement on catheter and surgical ablation of atrial fibrillation: recommendations for patient selection, procedural techniques, patient management and follow-up, definitions, endpoints, and research trial design. *Europace*. 2012;14:528-606.
- Kottkamp H, Hindricks G, Eitel C, et al. Deep sedation for catheter ablation of atrial fibrillation: a prospective study in 650 consecutive patients. *J Cardiovasc Electro-physiol*. 2011;22:1339-1343.
- Salukhe TV, Willems S, Drewitz I, et al. Propofol sedation without assisted ventilation for long cardiac interventions: an assessment of 1000 consecutive patients undergoing atrial fibrillation ablation. *Europace*. 2012;14:325-330.
- Wutzler A, Rolf S, Huemer M, et al. Safety aspects of deep sedation during catheter ablation of atrial fibrillation. *Pacing Clin Electrophysiol*. 2012;35:38-43.

5. Pedrote A, Arana-Rueda E, Arce-León A, et al. Impact of contact force monitoring in acute pulmonary vein isolation using an anatomic approach. A randomized study. *Pacing Clin Electrophysiol.* 2016;39:361-369.
6. Sairaku A, Yoshida Y, Hirayama H, Nakano Y, Ando M, Kihara Y. Procedural sedation with dexmedetomidine during ablation of atrial fibrillation: a randomized controlled trial. *Europace.* 2014;16:994-999.

<http://dx.doi.org/10.1016/j.recesp.2017.04.016>
0300-8932/

© 2017 Sociedad Española de Cardiología. Publicado por Elsevier España, S.L.U. Todos los derechos reservados.

Fibroelastoma papilar recurrente. ¿Es realmente un tumor benigno?



Recurrent Cardiac Fibroelastoma. Is It Really a Benign Tumor?

Sr. Editor:

Los fibroelastomas papilares ocupan el segundo lugar en frecuencia entre los tumores cardiacos. Son tumores benignos que asientan típicamente en el endocardio valvular y la mayoría se presentan como masas solitarias. Solo un pequeño porcentaje ocasiona síntomas. La recidiva de estos tumores es algo excepcional, hasta ahora no descrito en la literatura, y su tratamiento resulta incierto.

Se presenta el caso de un varón de 32 años que consultó por ictus. El ecocardiograma transtorácico demostró una masa móvil anclada en la válvula mitral que generaba insuficiencia ligera, sin otras alteraciones. Mediante ecocardiograma transesofágico tridimensional (ETE-3D), se confirmó la existencia de una tumoración de 6 × 5 mm, de morfología redondeada y aspecto friable, implantada en la cara auricular de la válvula mitral, a nivel del borde libre del velo posterior (P1), sospechosa de fibroelastoma papilar (figura 1). Además, el electrocardiograma mostró T negativas en la cara inferior, por lo que se realizó una resonancia magnética, que mostró un pequeño infarto subendocárdico medio-basal en el septo posterior y la cara inferior (figura 1).

Con la sospecha de fibroelastoma papilar embolígeno, se sometió al paciente a cirugía cardiaca, en la que se realizaron resección de la masa y plastia con implante de parche de pericardio. El resultado quirúrgico fue bueno, sin insuficiencia residual. La anatomía patológica mostró proyecciones papilares formadas por tejido conectivo escasamente celular y tapizadas por una hilera única de células endoteliales, hallazgos típicos de un fibroelastoma papilar (figura 1).

En el seguimiento, el paciente se mantuvo asintomático y los ecocardiogramas transtorácicos realizados cada 6 meses no mostraron alteraciones.

A los 2 años tras la intervención, de forma brusca, sufrió un dolor lumbar y se le diagnosticó embolia renal. Se realizó un nuevo ETE-3D, que puso de manifiesto una nueva tumoración de 4 × 4 mm, de características similares, esta vez localizada en la cara auricular de la valva anterior de la válvula mitral (A1), justo enfrente de la masa previa (figura 2).

Ante la recurrencia tumoral tan rápida y la agresividad en la forma de presentación en ambas ocasiones (ictus, infarto de miocardio y embolia renal), se decidió la sustitución valvular mitral por prótesis mecánica (figura 2). La anatomía patológica confirmó nuevamente que se trataba de un fibroelastoma.

Después del mixoma, el fibroelastoma papilar es el segundo tumor benigno más frecuente¹. Estos tumores se originan en el endocardio valvular, principalmente en las válvulas aórtica y mitral, aunque también se han descrito casos anclados en las

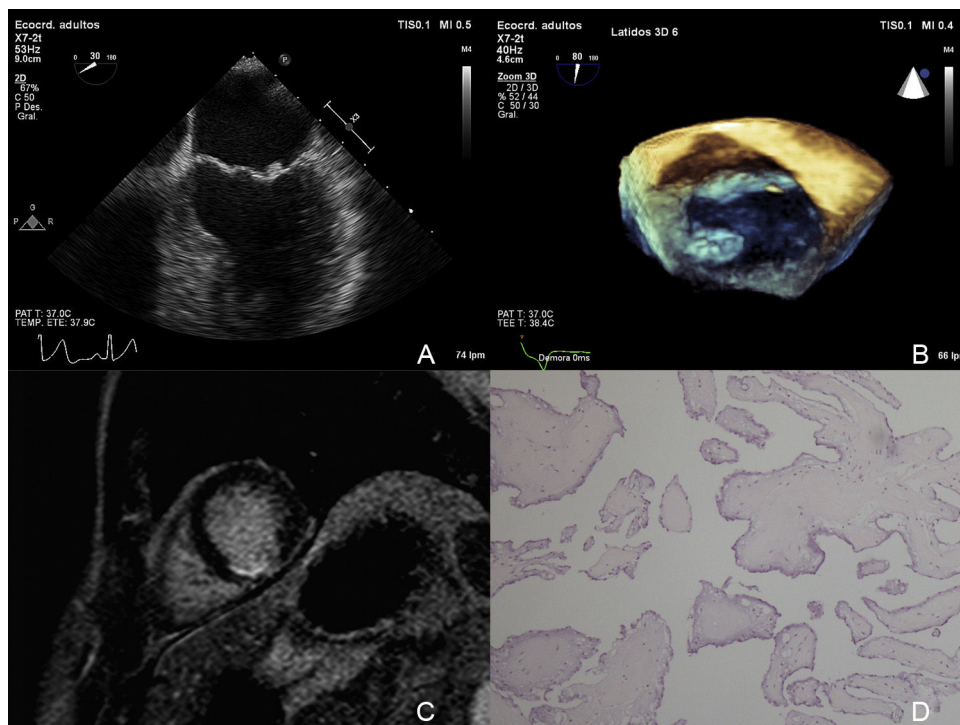


Figura 1. A y B: ecocardiograma transesofágico 2D/3D que muestra el fibroelastoma papilar en el velo posterior (P1). C: resonancia magnética con infarto subendocárdico en el septo posterior y la cara inferior. D: anatomía patológica con proyecciones papilares formadas por tejido conectivo escasamente celular y tapizadas por una hilera única de células endoteliales.