

Resultados iniciales y seguimiento clínico a 6 meses tras el implante de un *stent* coronario recubierto de carburo de silicio

Juan A. Fournier, José Calabuig^a, Antonio Merchán^b, José M. Augé^c, Rafael Melgares^d, Thierry Colman^e, Ramiro Martín de Dios^f, Luis Insa^g e Ignacio Santos^h, en representación del Grupo Español del Registro Tenax*

Hospital Universitario Virgen del Rocío. Sevilla. ^aClínica Universitaria de Navarra. Pamplona.

^bHospital Infanta Cristina. Badajoz. ^cHospital de la Santa Creu i Sant Pau. Barcelona.

^dHospital Universitario Virgen de las Nieves. Granada. ^eHospital Marqués de Valdecilla. Santander.

^fClínica Ruber Internacional. Madrid. ^gHospital Clínico Universitario. Valencia. ^hHospital Clínico Universitario. Salamanca.

Introducción y objetivos. Presentar la experiencia inicial en España con el *stent* coronario Tenax, de acero inoxidable 316L recubierto de una capa de carbono de silicio amorfo rico en hidrógeno.

Pacientes y métodos. Desde julio de 1998 a julio de 1999 se implantaron 231 *stents* Tenax[®] en 206 pacientes de 9 centros (62 ± 5 años) como único procedimiento revascularizador. La indicación clínica más frecuente fue la angina inestable (66%), siendo la mayoría de las lesiones complejas (clases B2 y C). La arteria más revascularizada fue la descendente anterior (51%). La fracción de eyección fue inferior a 0,5 en 19% de casos. El resultado inmediato se valoró con angiografía cuantitativa y el seguimiento a 6 meses fue clínico.

Resultados. La revascularización fue completa en el 70%, electiva en el 80% y con implante directo en el 25% de los casos. El *stent* se desplegó con éxito en todos los pacientes. La estenosis disminuyó del 62 ± 16 al $16 \pm 10\%$ y el diámetro luminal mínimo aumentó de $0,81 \pm 0,40$ a $2,61 \pm 0,59$. El flujo TIMI, comprometido en un 30% de casos, se normalizó en todos menos un caso. La incidencia de acontecimientos cardíacos fue mínima: una trombosis aguda (0,5%) resuelta con nueva angioplastia y un infarto agudo de miocardio sin onda Q (0,5%). A los 6 meses reapareció angina mayor de clase II en el 10% de los pacientes y se realizó una nueva angioplastia en el 1,9% de los casos.

Conclusiones. Los datos clínicos y angiográficos sugieren que el recubrimiento del *stent* coronario Tenax con carburo de silicio hidrogenado posiblemente desempeña un papel beneficioso en el porvenir de los pacientes, aunque requiere una evaluación en estudios clínicos prospectivos.

Palabras clave: Angioplastia coronaria. Registros. Stent.

(*Rev Esp Cardiol* 2001; 54: 567-572)

*Al final del estudio se relacionan los miembros y centros participantes en el Grupo Español del Registro Tenax.

La realización de este Registro ha contado con el apoyo económico y logístico de Biotronik España.

Correspondencia: Dr. J.A. Fournier Andray.
Espinosa y Cárcel, 57, 9.º B. 41005 Sevilla.
Correo electrónico: jafournier@hvr.sas.cica.es

Recibido el 7 de septiembre del 2000.

Aceptado para su publicación el 8 de enero del 2001.

Initial Results and 6 Month Clinical Follow-Up after Implantation of a Silicon Carbide Coated Coronary Stent

Introduction and objectives. To present the initial Spanish experience with the Tenax coronary stent, a laser sculpted from high-precision 316L stainless steel coated with hydrogen rich amorphous silicon carbide that reduces thrombogenicity and improves biocompatibility.

Patients and methods. From July 1998 to July 1999, 206 patients (62 ± 5 years) underwent implantation of 231 Tenax stents in 9 centers as the only revascularization procedure. The most frequent clinical indication was unstable angina (66%), and most of the lesions were complex (class B2 and C). The target vessels were the left anterior descending (51%) and right coronary arteries (36%). The ejection fraction was < 0.5 in 19% cases.

Results. Revascularization was complete in 70%, elective in 80%, and the implantation was direct in 25% of the cases. The procedure was successful in all the lesions, reducing stenosis from 62 ± 16 to $16 \pm 10\%$ and increasing the minimal luminal diameter from 0.81 ± 0.40 to 2.61 ± 0.59 mm. The TIMI flow was reduced in 30%, but normalized after the stent in all but one case. The incidence of cardiac events was minimal: 1 acute thrombosis (0.5%) resolved by a new angioplasty and 1 non-Q myocardial infarction (0.5%). At the 6-month clinical follow-up 10% of the patients presented complaints of angina greater than class II, and a new angioplasty was carried out in 1.9% of these cases.

Conclusion. Clinical and angiographic data suggest that the hydrogenated silicon carbide coating of the Tenax coronary stent may indeed play a beneficial role in patient outcome, and should therefore be evaluated by prospective clinical trials.

Key words: Coronary angioplasty. Registries. Stent.

(*Rev Esp Cardiol* 2001; 54: 567-572)

ABREVIATURAS

ACC/AHA: American College of Cardiology/American Heart Association.
 ACTP: angioplastia coronaria transluminal percutánea.
 CK-MB: creatinincinasa, isoenzima MB.
 ACMA: acontecimientos cardíacos mayores adversos.
 IAM: infarto agudo de miocardio.
 TIMI: Thrombolysis In Myocardial Infarction.

INTRODUCCIÓN

En la cardiología intervencionista, el desarrollo experimentado por los *stents* intracoronarios desde las primeras experiencias en 1986 ha sido extraordinario. Inicialmente sólo se indicaban en casos de disección, oclusión subaguda y reestenosis¹, pero después de que los estudios BENESTENT² y STRESS³ demostraran que implantados electivamente reducían la incidencia de reestenosis, su utilización se ha difundido de tal manera que, hoy día, en España representan el 72% de todos los procedimientos de revascularización coronaria y el implante es electivo en el 83% de los casos⁴. No obstante, y a pesar de notables avances técnicos y farmacológicos⁵, la tasa de reestenosis angiográfica⁶ y, en menor grado, la incidencia de trombosis y complicaciones secundarias⁷ siguen constituyendo una importante limitación. La deposición de plaquetas y fibrina sobre la superficie de un *stent* es una de las causas que contribuyen a la oclusión trombótica del mismo y al desarrollo de reestenosis tardías, y se ha sugerido que podría ser debido a que el material del *stent* tiene una bio y hemocompatibilidad limitadas⁸. Se ha demostrado experimentalmente que el recubrimiento del *stent* con carburo de silicio amorfo hidrogenado, material cerámico semiconductor, mejora su hemocompati-

bilidad y disminuye la respuesta inflamatoria⁹⁻¹¹. Por esto, es posible que en humanos pueda también reducir el riesgo de trombosis influyendo favorablemente en el resultado clínico.

El presente trabajo, multicéntrico y observacional, se llevó a cabo con el fin de evaluar la eficacia clínica del *stent* coronario Tenax[®] (Biotronik, Alemania), dispositivo de acero inoxidable recubierto con carburo de silicio.

PACIENTES Y MÉTODOS**Pacientes**

El estudio incluye a todos los pacientes consecutivos procedentes de 9 hospitales incluidos en el Registro Español del *Stent* Coronario Tenax[®], entre julio de 1998 y julio de 1999, en los que el implante de uno o más *stents* Tenax fue el único procedimiento revascularizador. Se excluyeron, por tanto, los pacientes con otros procedimientos asociados para otras lesiones. Se excluyeron también los pacientes en shock cardiogénico, los que tenían asociada enfermedad cardíaca no isquémica, congénita o valvular, y los que ya se habían sometido con anterioridad a angioplastia coronaria transluminal percutánea (ACTP) y/o cirugía coronaria. Se obtuvo el consentimiento informado por escrito en cada paciente y se tuvieron presentes las normas éticas de la declaración de Helsinki.

Descripción del dispositivo

El *stent* Tenax[®] está fabricado con tubo de acero inoxidable 316L esculpido con láser de alta precisión, y contiene segmentos conectados por articulaciones de 0,75 mm en forma de S que le confieren gran flexibilidad, las cuales están cruzadas por segmentos superpuestos para prevenir prolapsos tisulares (fig. 1). Su superficie está recubierta por una capa de 0,08 µm de carburo de silicio hidrogenado, material semiconductor

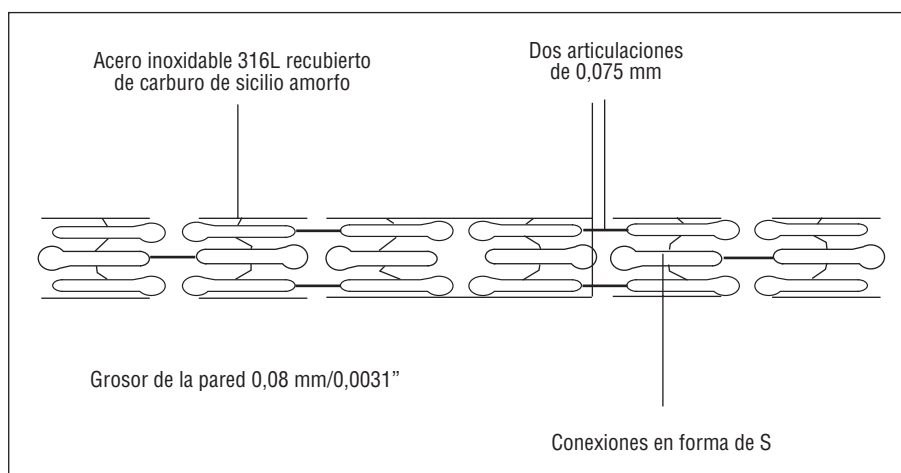


Fig. 1. *Stent* coronario Tenax[®] fabricado en acero inoxidable 316L y recubierto de carburo de silicio hidrogenado, material semiconductor que mejora su biocompatibilidad.

que mejora la biocompatibilidad y reduce la trombogenicidad. Para este estudio se dispuso de *stents* de 15, 20 y 25 mm de longitud y de 3, 3,5 y 4 mm de diámetro.

Datos

En cada centro se dispuso de cuadernos de recogida de datos, los cuales se vertieron posteriormente en una base común. Se obtuvo así información de las características clínicas basales de los pacientes que incluía factores de riesgo, de la indicación de ACTP y de cualquier otra circunstancia relevante acaecida durante el procedimiento o en los 6 meses de seguimiento, especialmente reaparición de angina y/o presentación de acontecimientos cardíacos mayores adversos (ACMA).

Durante el procedimiento, tras la inyección intracoronaria de 200 µg de nitroglicerina se realizaron angiogramas pre y post-ACTP en al menos dos proyecciones ortogonales y se filmó el catéter a efectos de calibración. El estudio se almacenó en película de 35 mm o en CD-Rom basado en el estándar DICOM (Digital Imaging and Communication for Medicine). La cuantificación angiográfica basal y post-*stent* del diámetro de referencia vascular, el diámetro luminal mínimo y el porcentaje del diámetro de estenosis se efectuó en un centro independiente (Hospital Catharina de Eindhoven, Holanda).

Procedimiento

Todos los procedimientos se llevaron a cabo por aproximación femoral con catéteres 6 o 7 French. Al inicio del procedimiento se administraron de 10.000 a 15.000 U de heparina sódica. Los *stents* se implantaron electivamente o tras una ACTP no adecuada, y la predilatación o implantación directa se realizaba a juicio del cardiólogo intervencionista. La expansión del dispositivo se efectuó a 10-16 atm. El resultado final se evaluó angiográficamente y se llevó a cabo una postdilatación cuando el despliegue del balón no resultaba adecuado.

Todos los pacientes recibieron en los días precedentes 100-300 mg/día de aspirina y 250-500 mg de ticlopidina según peso y criterio médico, continuando después de manera indefinida con la aspirina y manteniendo la ticlopidina al menos durante un mes. En aquellos pacientes que previamente no habían tomado ticlopidina se administró en la sala de cateterismos una dosis inicial de 500 mg, la cual, independientemente del peso, se mantuvo durante un mínimo de 3 días. La utilización de heparina post-ACTP fue discrecional, así como el momento de retirar la compresión femoral.

Seguimiento

A menos que existiera indicación clínica no se efectuó seguimiento angiográfico. La determinación analí-

tica de las enzimas cardíacas antes del alta hospitalaria no se realizó sistemáticamente más que en dos de los centros participantes. En los restantes sólo se descartó el IAM sin onda Q en presencia de molestias torácicas persistentes o cambios de repolarización en el electrocardiograma sin desarrollo de nuevas ondas Q. El seguimiento clínico se cerró a los 6 meses y se valoró la incidencia de ACMA (IAM, necesidad de nueva ACTP, cirugía coronaria y muerte) y la reaparición o empeoramiento de la angina.

Clasificaciones y definiciones

Para la angina inestable se siguió la clasificación de Braunwald y para la angina estable la clasificación de la Sociedad Cardiovascular Canadiense. El tipo de lesiones coronarias se clasificó según la ACC/AHA. El resultado del implante del *stent* se consignó como adecuado cuando en el análisis angiográfico cuantitativo inmediato la estenosis residual era inferior al 30% en ausencia de ACMA inmediatos. La oclusión del *stent* se consideró aguda si tenía lugar en las primeras 24 h y subaguda entre las 24 h y 30 días. El IAM se definió como la aparición de nuevas ondas Q patológicas o de concentraciones elevadas de creatinina sérica (CK) –al menos tres veces por encima del límite superior de la normalidad– y de la isoenzima MB (CK-MB).

RESULTADOS

Características de los pacientes y lesiones

Las características clínicas de los pacientes y la lesiones se exponen en la tabla 1. La mitad tenían antecedentes de infarto de miocardio. La indicación clínica de ACTP más frecuente fue la angina inestable (66%), que correspondió mayoritariamente a los tipos IIB y C de Braunwald. En 17 pacientes asintomáticos (8%) la indicación se hizo por presentar una prueba de esfuerzo positiva.

Las lesiones se localizaron preferentemente en los segmentos proximal y medio de la arteria descendente anterior (51%) y de la arteria coronaria derecha (36%). En un paciente el *stent* se implantó en el tronco de la coronaria izquierda. Más de la mitad de las lesiones fueron de clase B2 (ACC/AHA). Existió evidencia angiográfica de trombosis intracoronaria en el 20% de las lesiones y un 8% tenían oclusión crónica. Un 30% demostraban algún grado de compromiso en el flujo coronario (flujo TIMI < 3).

Resultados del procedimiento

En la tabla 2 se resumen las características y resultados del procedimiento. El *stent* se desplegó con éxito en todas las lesiones tratadas, quedando una estenosis residual < 20% en el 96,2% de los casos y < 30% en el

TABLA 1. Características basales clínicas y angiográficas

Características clínicas	
Número de pacientes	206
Edad media (años)	62 ± 10 (32-85)
Sexo (varones)	182 (88%)
Factores de riesgo	
Tabaquismo	140 (68%)
Hipertensión arterial	192 (45%)
Hipercolesterolemia	78 (38%)
Diabetes	39 (19%)
Circunstancias asociadas	
Infarto de miocardio previo	105 (51%)
Vasculopatía periférica	21 (10%)
Enfermedad multivaso	56 (27%)
Situación clínica preintervención	
Angina estable	51 (25%)
Angina inestable	136 (66%)
Tipo A	3 (2%)
Tipo IB	4 (3%)
Tipo IIB	57 (42%)
Tipo IIIB	23 (17%)
Tipo C	49 (36%)
Isquemia silente en la ergometría	17 (8%)
Infarto agudo de miocardio	2 (1%)
Características angiográficas	
Vaso revascularizados con <i>stent</i>	215
Arteria descendente anterior	110 (51%)
Arteria coronaria derecha	77 (36%)
Arteria circunfleja	27 (12,5%)
Tronco común izquierdo	1 (0,5%)
Flujo TIMI grado < 3	64 (30%)
Número de lesiones con <i>stent</i>	227
Tipo de lesión	
A	15 (6,5%)
B1	69 (30%)
B2	115 (51%)
C	28 (12%)
Oclusión crónica	8 (3,5%)
Calcificación	15 (6,5%)
Trombo	46 (20%)

3,8% restante. Se implantaron 227 *stents* a 206 pacientes (1,1 *stent*/paciente). La indicación del *stent* fue electiva en el 79% de las lesiones y se efectuó mediante técnica directa, sin predilatación, en un 25% de casos. Sólo en un 30% de las lesiones se completó el resultado inicial mediante posdilatación. Los *stents* implantados fueron de 15 mm de longitud y 3 mm de diámetro en algo más de la mitad de las lesiones; el resto fueron *stents* de 20 (26%) o 25 mm (16%), y diámetros de 3,5 (35%) o 4 mm (14%). El flujo coronario se normalizó angiográficamente en 63/64 casos en que estuvo comprometido, no variando en un paciente con flujo TIMI grado 2.

En la tabla 3 se recogen los datos del procedimiento. El diámetro luminal mínimo aumentó desde 0,81 ± 0,40 mm antes del procedimiento, hasta 2,61 ± 0,59

TABLA 2. Datos del procedimiento

Características del procedimiento	
Éxito inmediato	227 (100%)
Indicación electiva	179 (79%)
Por resultado incompleto	25 (11%)
Por disección	11 (5%)
En oclusión crónica	8 (3,5%)
En oclusión aguda	4 (1,5%)
<i>Stent</i> multivaso	18 (9%)
Implante directo	57 (25%)
Posdilatación	68 (30%)
Revascularización completa	158 (77%)
Longitud del <i>stent</i> (mm)	
15	132 (58%)
20	59 (26%)
25	36 (16%)
Diámetro del <i>stent</i> (mm)	
3	116 (51%)
3,5	79 (35%)
4	32 (14%)
Complicaciones asintomáticas	
Pérdida de rama lateral	4 (1,8%)
Disección	11 (4,8%)

mm después del mismo, con un incremento medio inmediato de 1,8 mm y un diámetro vascular de referencia de 2,81 ± 0,68 mm. El porcentaje de estenosis mejoró desde un 62 ± 16% a una estenosis residual de 16 ± 10%. Se produjeron complicaciones asintomáticas durante el procedimiento en 15 pacientes (11 disecciones selladas con un nuevo *stent* y cuatro oclusiones de una rama lateral).

Resultados clínicos a los 6 meses

Los resultados clínicos a los 6 meses se resumen en la tabla 4. Durante el primer mes de evolución se produjeron los siguientes acontecimientos: un caso de trombosis aguda resuelta mediante nueva ACTP con administración de abciximab, una muerte sin relación con la angioplastia (mujer diabética con infartos cerebrales múltiples y con neumonía nosocomial), un caso de cirugía reglada valvular y coronaria en un paciente con disfunción mitral isquémica y enfermedad multivaso a las 2 semanas de ACTP por angina postinfarto, y un IAM sin onda Q tras la oclusión de una rama lateral. No hubo ningún caso de muerte relacionada, IAM con onda Q ni cirugía urgente. La angina persistió o reapareció de manera temprana en 5 pacientes, que fueron controlados farmacológicamente.

En el seguimiento posterior hasta los 6 meses no se produjo ningún caso de muerte, IAM o necesidad de revascularización quirúrgica. La angina reapareció en otros 16 pacientes (7,7%), de los cuales tres fueron sometidos con éxito a nueva ACTP por reestenosis y los otros 13 mejoraron con tratamiento farmacológico. Al

final del seguimiento de 6 meses, el 88% de los pacientes estaban libres de angina mayor de clase II y no habían tenido ningún ACMA.

DISCUSIÓN

El desarrollo de un diseño híbrido de *stent* en el que se recubre la superficie con una aleación amorfa de silicio y carbono constituye un prometedor avance para mejorar experimentalmente la hemocompatibilidad del material de base del dispositivo, al reducir la transferencia de electrones desde la superficie metálica al fibrinógeno⁹⁻¹¹. El principal efecto del carburo de silicio es la reducción de la adhesión de las plaquetas y leucocitos, paralelamente a la disminución en la activación de estas células^{12,13}.

En 1996 se comunicaron las primeras experiencias con animales, que demostraron cómo el recubrimiento con carburo de silicio hidrogenado limitaba la proliferación de las células del músculo liso y proporcionaba una tasa baja de reestenosis¹⁴. En humanos, las experiencias clínicas preliminares realizadas en 1998 y 1999¹⁵⁻¹⁹ resultaron muy prometedoras. Estudios posteriores^{22,23} han demostrado una tasa de complicaciones muy baja.

Nuestros resultados ponen de manifiesto que el *stent* coronario Tenax[®] fue implantado con éxito en todos los casos, pese a que las características angiográficas de las lesiones fueron mayoritariamente del tipo B2-C, y a que gran número de pacientes pueden ser considerados como de alto riesgo. La incidencia de acontecimientos fue notablemente baja: un caso de trombosis aguda resuelto con nueva angioplastia (0,5%); un IAM sin onda Q (0,5%), una muerte no relacionada a los 14 días por accidentes cerebrovasculares múltiples y sepsis y una cirugía reglada valvular y coronaria al mes de un IAM en un paciente a quien se colocó un *stent* por angina severa post-IAM.

La reaparición de angina (\geq grado 3 CCS) tuvo lugar en el 10% de los pacientes, de los cuales tan sólo un 1,9% fueron sometidos a nueva ACTP, mejorando los demás con tratamiento médico. La supervivencia a 6 meses libre de acontecimientos fue de un 88%, cifra que resulta favorable en la comparación con los datos de otros estudios con *stent* metálico^{20,21}. Hanekamp et al²² también observaron en 147 pacientes no seleccionados una baja tasa de nuevas revascularizaciones en el vaso diana (5,3%) y un elevado número de pacientes libres de acontecimientos en el seguimiento (90%).

También es destacable que en el 25% de los pacientes se efectuó implante directo del *stent*, sin que hubiese ninguna incidencia. La facilidad y seguridad del procedimiento con el *stent* Tenax[®] ya había sido reseñada por Khalife et al²³ en un estudio preliminar, pero es obvio que en estudios no prospectivos se tiende a seleccionar sólo los casos más favorables. Sin embargo, el porcentaje de la población incluida es muy pare-

TABLA 3. Datos angiográficos cuantitativos y del flujo coronario inmediatos

<i>Antes del stent</i>	
Fracción de eyección < 50%	39 (19%)
DVR (mm)	2,81 \pm 0,68
DLM (mm)	0,81 \pm 0,40
Estenosis (%)	62 \pm 16
Flujo TIMI grado < 3	64 (31%)
<i>Después del stent</i>	
DVR (mm)	3,11 \pm 0,61
DLM (mm)	2,61 \pm 0,59
Ganancia inmediata*	1,80 \pm 0,65
Estenosis (%)	16 \pm 10
Flujo TIMI grado < 3	1 (0,5%)

Los datos se presentan como valor medio \pm desviación estándar.

*La ganancia inmediata es el DLM después del procedimiento menos el DLM posprocedimiento.

DLM: diámetro luminal mínimo; DVR: diámetro vaso de referencia; TIMI: Thrombolysis In Myocardial Infarction.

TABLA 4. Seguimiento clínico a los 6 meses

<i>Acontecimientos en el primer mes</i>	
Muerte no relacionada	1 (0,5%)
Cirugía reglada	1 (0,5%)
Trombosis aguda*	1 (0,5%)
Nueva ACTP*	1 (0,5%)
Infarto sin onda Q	1 (0,5%)
Reaparición de angina	5 (2,4%)
<i>Acontecimientos desde 1 a 6 meses</i>	
Muerte	0
IAM	0
Cirugía	0
Reaparición de angina	16 (7,7%)
Nueva ACTP	3 (1,4%)
Éxito sin ACMA ni angina > 2	181 (88%)

*Mismo paciente; IAM: infarto agudo de miocardio; ACTP: angioplastia coronaria transluminal percutánea; ACMA: acontecimientos cardíacos mayores adversos.

cido al de otros estudios orientados a valorar el *stent* directo^{24,25}.

Limitaciones

Nuestros resultados son muy favorables en los pacientes tratados con el *stent* Tenax[®] recubierto de carburo de silicio. Sin embargo, no deben extrapolarse a todos los pacientes receptores de un *stent* ya que, de por sí, los estudios observacionales están potencialmente expuestos a errores metodológicos. La selección de casos, al no ser introducidos prospectivamente, en cierta manera tiende a proporcionar una mejor tasa de éxito, pese a que el perfil clínico medio de nuestros pacientes corresponde a un perfil de alto riesgo, en el que predominaron la angina inestable y las lesiones complejas. Por otra parte, es posible que algún IAM sin onda Q haya podido quedar sin diagnosticar al no

haber sido sistemática la determinación de enzimas cardíacas post-ACTP en todos los centros.

Antes de extraer conclusiones definitivas habrá que esperar a conocer los resultados de otros estudios ya en marcha, especialmente los del estudio TRUST, un amplio ensayo prospectivo europeo en pacientes con síndrome coronario agudo, en el que se comparan aleatoriamente los *stents* metálicos recubiertos de carburo de silicio hidrogenado con otros *stents* metálicos no recubiertos.

APÉNDICE

Hospitales participantes e investigadores

Hospital Infanta Cristina, Badajoz (A. Merchán, J.R. López Mínguez). Hospital de la Santa Creu i Sant Pau, Barcelona (J.M. Augé, J. García, V. Martí). Hospital Virgen de las Nieves, Granada (R. Melgares, J.A. Ramírez, J.A. Romero). Clínica Ruber Internacional, Madrid (R. Martín de Dios). Clínica Universitaria de Navarra, Pamplona (J. Calabuig). Hospital Universitario, Salamanca (I. Santos, J. Rodríguez, M. Gascón). Hospital Universitario Marqués de Valdecilla, Santander (T. Colman, A. Figueroa, J. Zueco). Hospital Universitario Virgen del Rocío, Sevilla (J.A. Fournier, J.A. Pérez Fernández-Cortacero, A. Sánchez, L. Díaz de la Llera). Hospital Clínico Universitario, Valencia (L. Insa, J. Sanchís).

BIBLIOGRAFÍA

- Sigwart U, Puel J, Mirkovitch V, Joffre F, Kappenberg L. Intravascular stents to prevent occlusion and restenosis after transluminal angioplasty. *N Engl J Med* 1987; 316: 701-706.
- Serruys P, De Jaegere P, Kiemeneij F, Macaya C, Rutsch W, Heyndrick X et al. A comparison of balloon expandable stent implantation with balloon angioplasty in patients with coronary artery disease. BENESTENT Study Group. *N Engl J Med* 1994; 331: 489-495.
- Fischman DL, Leon MB, Bain DS, Schatz RA, Savage MP, Penn I et al. A randomized comparison of coronary stents placement and balloon angioplasty in the treatment of coronary artery disease. Stent Restenosis Study Investigators. *N Engl J Med* 1994; 331: 496-501.
- Soriano J, Alfonso F, Cequier A, Morís C. Registro de actividad de la Sección de Hemodinámica y Cardiología Intervencionista. *Rev Esp Cardiol* 1999; 52: 1105-1120.
- Colombo A, Hall P, Nakamura S, Almangor Y, Maiello L, Martini G et al. Intracoronary stenting without anticoagulation accomplished with intravascular ultrasound guidance. *Circulation* 1995; 91: 1676-1688.
- Iñiguez A, García Belenguer R, Navarro LF, Ibergollín R, Fernández Rozas I, Marcos-Alberca P et al. Factores predictores de reestenosis intra-stent. *Rev Esp Cardiol* 1999; 52: 863-868.
- Pascual DA, Valdés M, Ruipérez JA, Cortés R, López Palop R, Picó F et al. Trombosis subaguda con tratamiento antiagregante en una población no seleccionada de *stents* intracoronarios: incidencia y predictores. *Rev Esp Cardiol* 2000; 53: 791-796.
- Lío MV, Voorhees WD III, Agrewal S, Dean LS, Roubin GS. Stratification of the risk of thrombosis after intracoronary stenting for the threatened of acute closure complicating coronary balloon angioplasty: a Cook registry study. *Am Heart J* 1995; 130: 8-12.
- Bolz A, Schaldach M. Amorphous silicon carbide: a semiconducting coating with superior hemocompatibility. *Artif Organs* 1991; 14 (Supl 4): 151-160.
- Bolz A, Schaldach M. Hemocompatibility optimisation of implants by hybrid structuring. *Med Biol Eng Comput* 1993; 31: 123-130.
- Bolz A, Amon M, Özbek C, Heublein B, Schaldach M. Coating of cardiovascular stents with a semiconductor to improve their hemocompatibility. *Tex Heart Inst J* 1996; 23: 162-166.
- Monnik S, Tigchelaar I, van Boven A, Peels J, van Oeveren W. Biocompatibility of the silicone-carbide coated Biotronik stent [resumen]. *Circulation* 1998; 98 (Supl): 1016.
- Van Oeveren W. Reduced deposition of blood formed elements and fibrin onto amorphous silicon carbide coated stainless steel. *Prog Biomed Res* 1999; 4: 78-83.
- Unverdorben M, Schywalsky M, Labahn D, Bolz A, Amon M, Langer F et al. A new silicon coated stent experience in the rabbit [resumen]. *Eur Heart J* 1996; 17 (Supl): 178.
- Heublein B, Özbek C, Pethig K. Silicon-carbide coated stents: clinical experience in coronary lesions with increased thrombotic risk. *J Endovasc Surg* 1998; 5: 32-36.
- Heublein B, Pethig K, Elsayed AM. Silicon carbide coating: a semiconducting hybrid design of coronary stents. A feasibility study. *J Invas Cardiol* 1998; 10: 255-262.
- Koolen J, Hanekamp C, Bonnier H. A highly flexible slotted tube stent design coated with a SiC:H. First clinical experiences. *Prog Biomed Res* 1998; 3: 40-44.
- Carrie D, Khalife K, Grollier G, Monassier JP, Citron B, Foucarde J et al. Preliminary experience with the Tenax coronary stent. *Prog Biomed Res* 1999; 4: 99-102.
- Hanekamp C, Bonnier H, Michels RH, Peels KH, Eijmen EP, Van Hagen E et al. Initial results and long-term clinical follow-up of a silicon carbide coated stent. *Prog Biomed Res* 1999; 4: 90-95.
- Macaya C, Serruys PW, Ruigrok P, Suryapranata H, Mast G, Klugman S et al. Continued benefit of coronary stenting versus balloon angioplasty: one year clinical follow-up. *J Am Coll Cardiol* 1996; 27: 255-261.
- Almagor Y, Feld S, Kiemeneij F, Serruys PW, Morice MC, Colombo A et al. First International New Intravascular Rigid-Flex Endovascular Stent Study (FINESS). Clinical and angiographic result after elective and urgent stent implantation. *J Am Coll Cardiol* 1997; 133: 369-374.
- Hanekamp C, Bonnier H, Michels RH, Van Hagen E, Koolen J. Low target vessel revascularization after intracoronary silicon carbide coated stent implantation. *Prog Biomed Res* 1999; 4: 96-98.
- Khalife K, Aboujaoude F, Rinaldi JP, Boursier M. Primary stenting with no predilatation. A pilot study with the Tenax coronary stent. *Prog Biomed Res* 1999; 4: 103-105.
- Hamon M, Richadeau Y, Lecluse E, Saloux E, Sabatier R, Agostini D et al. Direct coronary stenting without balloon predilatation in acute coronary syndromes. *Am Heart J* 1999; 138: 55-59.
- Wilson SH, Berger PB, Mathew V, Bell MR, Garratt KN, Rihal CS et al. Immediate and late outcomes after direct stent implantation without balloon predilatation. *J Am Coll Cardiol* 2000; 35: 937-943.