

IMÁGENES EN CARDIOLOGÍA

Restricción miocárdica severa secundaria a calcificación masiva de ventrículo izquierdo

Juliana Caballero, Germán Calle y Carlos Piñero

Servicio de Cardiología. Hospital Universitario Puerta del Mar. Cádiz.

calcificación / cirugía cardíaca / diálisis peritoneal / disnea / hipotensión arterial / insuficiencia cardíaca congestiva / insuficiencia renal crónica / ventrículo izquierdo / ventriculotomía

Paciente de 50 años de edad con antecedentes de insuficiencia renal crónica en diálisis peritoneal. En el ingreso actual la paciente presentaba un cuadro clínico compatible con insuficiencia cardíaca congestiva refractaria al tratamiento médico con disnea, hipotensión arterial y anasarca. En la radiografía de tórax se detectó calcificación intracavitaria en ventrículo izquierdo. El ecocardiograma transtorácico comprobó una calcificación muy importante de la pared ventricular. El ecocardiograma transesofágico (fig. 1) y la TAC (fig. 2) realizados confirmaron la presencia de una calcificación masiva que prácticamente obliteraba el ventrículo izquierdo. Se estableció indicación quirúrgica en un intento de resolver la pésima situación clínica secundaria a restricción miocárdica y se resecó el endocardio masivamente calcificado mediante ventriculotomía

izquierda amplia desde el ápex hasta la base de los músculos papilares. Tras la resección no se consiguió desconexión de la circulación extracorpórea y falleció el paciente en el quirófano. En la anatomía patológica de la pieza quirúrgica sólo se observaba calcio y miocardio normal, sin evidencia de tejido neoplásico.

Las calcificaciones tisulares son una manifestación frecuente del hipoparatiroidismo secundario que con frecuencia presentan los pacientes con insuficiencia renal crónica. Las localizaciones cardíacas habituales son las válvulas (principalmente el anillo mitral), nodos sinusal y auriculoventricular, arterias coronarias y más raramente el endocardio y miocardio ventricular. Este es un caso excepcional de calcificación masiva endomiocárdica con restricción asociada e insuficiencia cardíaca severa refractaria a tratamiento médico.

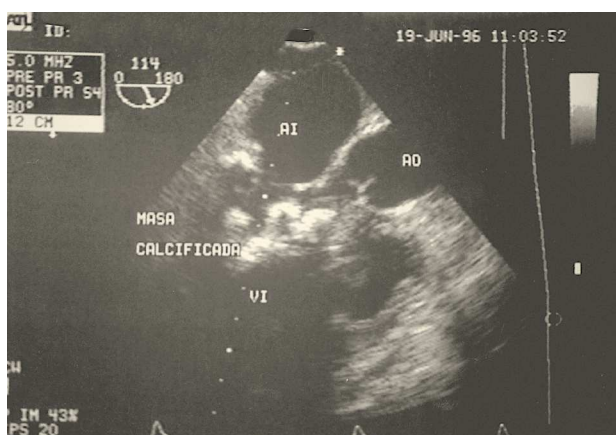

Fig. 1. Ecocardiograma transesofágico: en el ventrículo izquierdo se aprecia masa calcificada que deja sombra acústica.

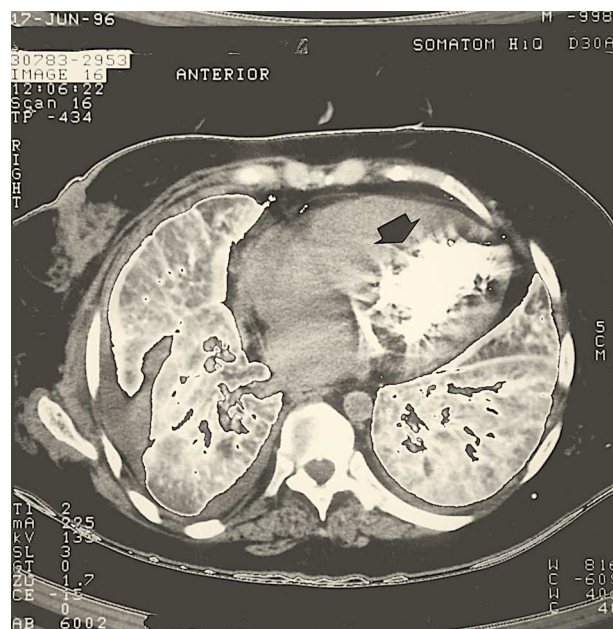


Fig. 2. TAC torácica, calcificación masiva del ventrículo izquierdo.

Correspondencia: Dra. J. Caballero.
Servicio de Cardiología. Hospital Universitario Puerta del Mar.
Avda. Ana de Viya, 21. 11009 Cádiz.

(Rev Esp Cardiol 1999; 52: 53)