

Electro-Reto

Respuesta al ECG de agosto de 2015

Response to ECG, August 2015

Ramón Bover Freire

Servicio de Cardiología, Hospital Clínico San Carlos, Madrid, España



Bloqueo auriculoventricular de primer grado, de segundo grado Mobitz I y, posteriormente, con conducción 2:1. Ecocardiograma transesofágico: válvula aórtica bicúspide que prolapsa y ocasiona insuficiencia aórtica grave; pseudoaneurisma en el seno coronario derecho (*), que afecta a la unión mitroaórtica. Endocarditis aórtica subaguda con trastorno secundario de la conducción auriculoventricular (figura).

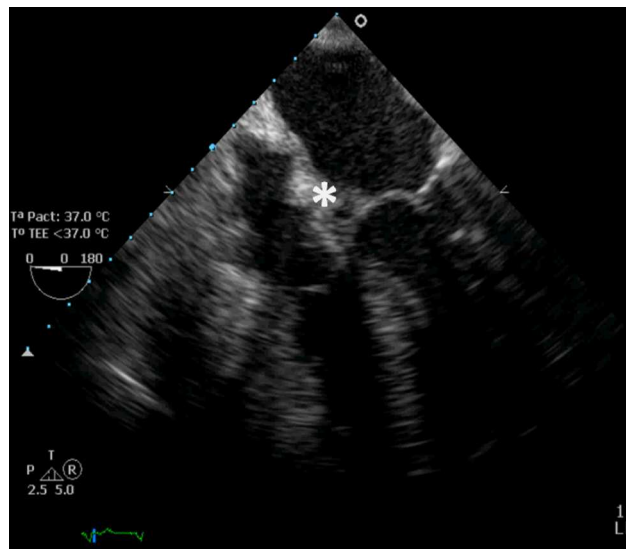


Figura.

VÉASE CONTENIDO RELACIONADO:

<http://dx.doi.org/10.1016/j.recesp.2014.10.024>

Correo electrónico: ramonbover@secardiologia.es

Full English text available from: www.revespcardiol.org/en

<http://dx.doi.org/10.1016/j.recesp.2014.10.025>

0300-8932/© 2014 Sociedad Española de Cardiología. Publicado por Elsevier España, S.L.U. Todos los derechos reservados.