

Electro-Reto

Respuesta al ECG de abril de 2018



Response to ECG, April 2018

José Amador Rubio*, Pablo Robles y Elena Magallanes-Ribeiro

Unidad de Cardiología, Hospital Universitario Fundación Alcorcón, Alcorcón, Madrid, España

Una onda R inicial en aVR es un criterio diagnóstico de taquicardia ventricular¹ (respuesta 1 incorrecta). Se observa una relación QRS:P 1:1 (más visible en aVL y V₁); esto es típico de las taquicardias supraventriculares, pero más de un 30% de las taquicardias ventriculares pueden presentar conducción ventriculoauricular² VA (respuesta 2 incorrecta). La amiodarona no interrumpió la taquicardia, pero sí deterioró la conducción retrógrada, y así en las tiras de ritmo (realizadas tras la administración del fármaco) se observa una relación VA 2:1 (figura 1, banda superior; las ondas P están marcadas con círculos rojos) o una conducción VA ocasional (fig. 1, banda inferior). La presencia de más QRS que ondas P prácticamente confirma el diagnóstico de taquicardia ventricular (respuesta 3 correcta), ya avalado previamente por los antecedentes del paciente y la morfología del QRS en el ECG. La primera cardioversión eléctrica de 100 J no resultó efectiva (respuesta 4 incorrecta), pero sí una segunda de 150 J (figura 1). La figura 2 muestra el ECG tras la cardioversión.

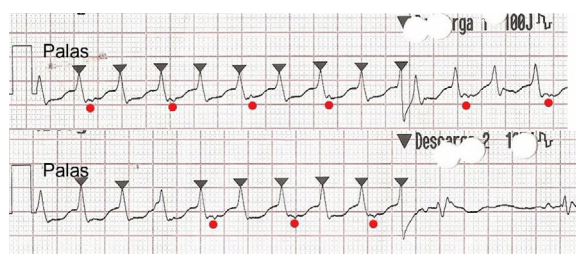


Figura 1.

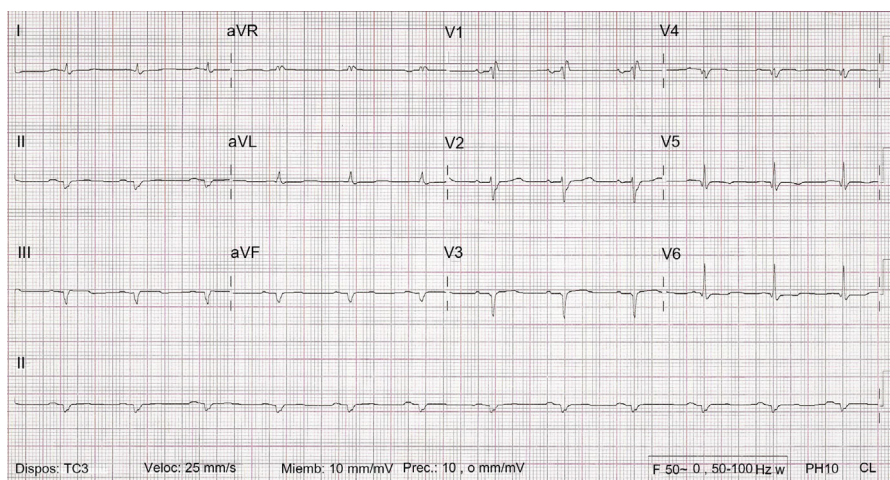


Figura 2.

BIBLIOGRAFÍA

1. Vereckei A, Duray G, Szénási G, Altemose GT, Miller JM. New algorithm using only lead aVR for differential diagnosis of wide QRS complex tachycardia. *Heart Rhythm*. 2008;5:89–98.
2. Wellens HJ, Bar FW, Lie KI. The value of the electrocardiogram in the differential diagnosis of a tachycardia with a widened QRS complex. *Am J Med*. 1978;64:27–33.

VÉASE CONTENIDO RELACIONADO:

<https://doi.org/10.1016/j.recesp.2017.10.021>

* Autor para correspondencia:

Correo electrónico: jarucab@gmail.com (J.A. Rubio).

<https://doi.org/10.1016/j.recesp.2017.10.022>

0300-8932/© 2017 Sociedad Española de Cardiología. Publicado por Elsevier España, S.L.U. Todos los derechos reservados.