

Electro-Reto

Respuesta al ECG de abril de 2015

Response to ECG, April 2015

Ana Viana-Tejedor

Departamento de Cardiología, Hospital Clínico San Carlos, Madrid, España



El cateterismo documentó coronarias sin lesiones, pero la taquicardia ventricular polimórfica incesante del paciente persistía. Se administró magnesio, potasio y amiodarona, y se implantó un balón de contrapulsación; el paciente fue estabilizándose progresivamente. Se optimizó la resincronización cardíaca y se consiguió estimulación biventricular la mayor parte del tiempo (figura). Tras varios días en *shock* cardiogénico, se pudieron retirar los fármacos vasopresores y el balón de contrapulsación y se extubó al paciente.

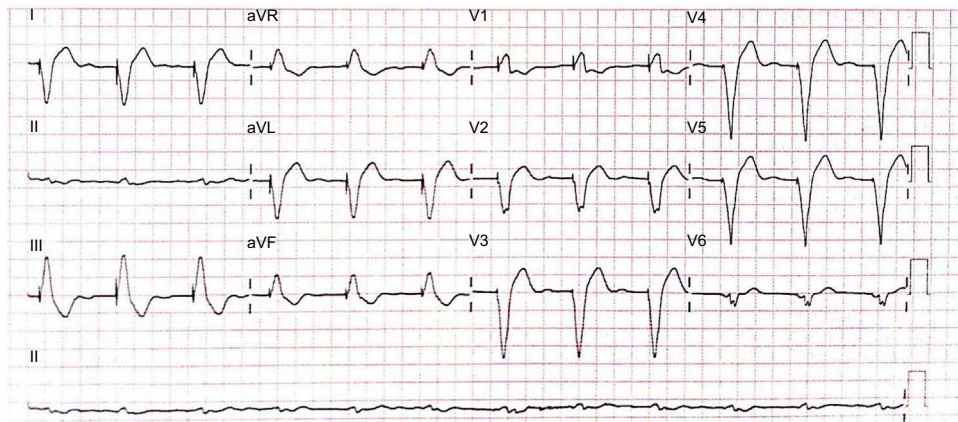


Figura.

VÉASE CONTENIDO RELACIONADO:

<http://dx.doi.org/10.1016/j.recesp.2014.08.016>Correo electrónico: ana_viana_tejedor@hotmail.comFull English text available from: www.revespcardiol.org/en<http://dx.doi.org/10.1016/j.recesp.2014.08.017>

0300-8932/© 2014 Sociedad Española de Cardiología. Publicado por Elsevier España, S.L.U. Todos los derechos reservados.