

Artículo original

Registro español de implante percutáneo de la válvula pulmonar Melody en menores de 18 años



Ruth Solana-Gracia^{a,b,*}, Fernando Rueda^c, Pedro Betrián^d, Federico Gutiérrez-Larraya^e, María Jesús del Cerro^f, Manuel Pan^g, Juan Alcibar^h, José Félix Coserriaⁱ, José Manuel Velasco^j y José Luis Zunzunegui^{b,k}

^a Unidad de Cardiología Infantil, Hospital Universitario Infanta Leonor, Madrid, España

^b Instituto de Investigación Sanitaria Gregorio Marañón, Madrid, España

^c Unidad de Cardiología Infantil, Hospital Universitario A Coruña, A Coruña, España

^d Servicio de Cardiología, Hospital Universitario Vall d'Hebron, Barcelona, España

^e Servicio de Cardiología Infantil, Hospital Universitario La Paz, Madrid, España

^f Servicio de Cardiología Infantil, Hospital Universitario Ramón y Cajal, Madrid, España

^g Servicio de Cardiología, Hospital Universitario Reina Sofía, Córdoba, España

^h Servicio de Cardiología, Hospital Universitario de Cruces, Bilbao, Vizcaya, España

ⁱ Servicio de Cardiología Infantil, Hospital Virgen del Rocío, Sevilla, España

^j Instituto Pediátrico del Corazón, Hospital Universitario 12 de Octubre, Madrid, España

^k Unidad de Cardiología Infantil, Hospital Universitario Gregorio Marañón, Madrid, España

Historia del artículo:

Recibido el 19 de abril de 2017

Aceptado el 6 de julio de 2017

On-line el 14 de agosto de 2017

Palabras clave:

Implante percutáneo de válvula

Cardiopatía congénita

Intervencionismo estructural

Pediatría

RESUMEN

Introducción y objetivos: Pasada 1 década desde el primer implante percutáneo de la válvula pulmonar (IPVP) Melody en España, se exponen sus resultados en cuanto a la función valvular y las complicaciones a corto y medio plazo.

Métodos: Análisis descriptivo retrospectivo y multicéntrico nacional de los IPVP Melody en pacientes menores de 18 años desde el primer implante (de marzo de 2007 hasta el 1 de enero de 2016).

Resultados: Se reclutaron 9 hospitales que contaban un total de 81 IPVP en 77 pacientes, cuyas medianas [intervalo intercuartílico] de edad y peso eran 13,3 [9,9-15,4] años y 46 [27-63] kg respectivamente. La enfermedad cardíaca más frecuente fue la tetralogía de Fallot (n = 27) y el sustrato anatómico más común, el conducto valvulado de yugular bovina (n = 31). Las incidencias de complicaciones intraprocedimiento y agudas fueron del 6 y el 8% (no hubo muertes periprocedimiento). La mediana del tiempo de seguimiento fue 2,4 [1,1-4,9] años. Se diagnosticó endocarditis infecciosa (EI) a 4 pacientes (5,6%), de los que 3 precisaron el explante de la válvula. En el periodo de seguimiento, la mortalidad fue del 1,3%, relacionada con EI. A los 5 años de seguimiento, el 80 ± 6,9% y el 83 ± 6,1% de los pacientes estuvieron libres de reintervención y recambio valvular pulmonar respectivamente.

Conclusiones: El IPVP en pacientes pediátricos es una opción válida con buenos resultados hemodinámicos a corto y medio plazo. La incidencia de EI durante el seguimiento fue relativamente baja, si bien es la principal complicación que tener en cuenta.

© 2017 Sociedad Española de Cardiología. Publicado por Elsevier España, S.L.U. Todos los derechos reservados.

Pediatrics Spanish Registry of Percutaneous Melody Pulmonary Valve Implantation in Patients Younger Than 18 Years

ABSTRACT

Introduction and objectives: A decade has passed since the first Spanish percutaneous pulmonary Melody valve implant (PPVI) in March 2007. Our objective was to analyze its results in terms of valvular function and possible mid-term follow-up complications.

Methods: Spanish retrospective descriptive multicenter analysis of Melody PPVI in patients < 18 years from the first implant in March 2007 until January 1, 2016.

Results: Nine centers were recruited with a total of 81 PPVI in 77 pediatric patients, whose median age and weight were 13.3 years (interquartile range [IQR], 9.9-15.4) and 46 kg (IQR, 27-63). The predominant cardiac malformation was tetralogy of Fallot (n = 27). Most of the valves were implanted on conduits, especially bovine xenografts (n = 31). The incidence of intraprocedure and acute complications was 6% and 8%, respectively (there were no periprocedural deaths). The median follow-up time was 2.4 years (IQR, 1.1-4.9). Infective endocarditis (IE) was diagnosed in 4 patients (5.6%), of which 3 required

Keywords:

Percutaneous valve implant

Congenital heart disease

Structural catheterization

Pediatrics

* Autor para correspondencia: Unidad de Cardiología Infantil, Hospital Universitario Infanta Leonor, Avda. Gran Vía del Este 80, 28031 Madrid, España.
Correo electrónico: ruth.solana@salud.madrid.org (R. Solana-Gracia).

surgical valve explant. During follow-up, the EI-related mortality rate was 1.3%. At 5 years of follow-up, 80% ± 6.9% and 83% ± 6.1% of the patients were free from reintervention and pulmonary valve replacement. **Conclusions:** Melody PPVI was safe and effective in pediatric patients with good short- and mid-term follow-up hemodynamic results. The incidence of IE during follow-up was relatively low but was still the main complication.

Full English text available from: www.revespcardiol.org/en

© 2017 Sociedad Española de Cardiología. Published by Elsevier España, S.L.U. All rights reserved.

Abreviaturas

EI: endocarditis infecciosa
 IPVP: implante percutáneo de válvula pulmonar
 TSVD: tracto de salida del ventrículo derecho
 VD: ventrículo derecho

INTRODUCCIÓN

Los avances en cirugía cardíaca, intervencionismo percutáneo, cuidados intensivos y técnicas de imagen no invasiva han hecho que aumenten la expectativa de vida y el número de reintervenciones en las cardiopatías congénitas¹. Consecuentemente y con base en el efecto perjudicial de la disfunción crónica de la válvula pulmonar en el ventrículo derecho (VD), la práctica clínica ha ido estableciendo tiempos de actuación más precoces².

La técnica del implante percutáneo de la válvula pulmonar (IPVP) se describió por primera vez en el 2000³. Actualmente ha alcanzado una amplia aceptación, y se han realizado hasta la fecha más de 10.000 implantes en todo el mundo. Las características valvulares y del sistema de implante se describen en la *figura 1*. Actualmente se utilizan varios dispositivos, pero en el momento de iniciar nuestro estudio tan solo la válvula Melody (Medtronic; Minnesota, Estados Unidos) obtuvo la aprobación de las entidades reguladoras (CE 9/2006 y FDA 01/2010).

El objetivo principal de nuestro estudio es exponer la experiencia española de los IPVP Melody en pacientes pediátricos y, secundariamente, evaluar su evolución en términos de funcionamiento valvular y aparición de posibles complicaciones a corto-medio plazo.

MÉTODOS

Análisis descriptivo, retrospectivo y multicéntrico del IPVP Melody en menores de 18 años desde marzo de 2007 (fecha del primer implante en el país) hasta el 1 de enero de 2016. En el Grupo de Trabajo de Hemodinámica de la Sociedad Española de Cardiología Pediátrica y Cardiopatías Congénitas, se elaboró un cuestionario que después cumplimentaron todos los centros con experiencia en IPVP pediátrico. Se procedió de conformidad a la Ley Orgánica 15/1999 de Protección de Datos de Carácter Personal. El plazo de seguimiento de los pacientes finalizó el 15 de mayo de 2016.

Se definió complicación mayor como aquella con impacto clínico, que pone en peligro la vida del paciente y que precisó tratamiento quirúrgico o percutáneo (p. ej., compresión coronaria, perforación de estructuras cardíacas, embolización de material protésico, etc.). Al resto de las complicaciones se las denominó menores⁴. Complicaciones intraprocedimiento fueron las acontecidas durante la realización del cateterismo hasta el traslado del paciente a cuidados intensivos y complicaciones agudas, las que aparecieron hasta 72 h después.

Análisis estadístico

Para el análisis estadístico, se empleó Statistics Data Analysis 13.1 (Stata, StataCorp LP; Estados Unidos). Las variables cuantitativas continuas se expresan en media ± desviación estándar si siguen distribución normal y en caso contrario, como mediana [intervalo intercuartílico]. Las variables nominales se expresan como números y porcentajes, y para comparar diferencias entre medias antes y después del implante, se utilizó el test de la t de Student. Para comparar variables categóricas, se usó la prueba de la χ^2 , el test de Wilcoxon o el test de la U de Mann-Whitney. Todas las pruebas se ajustaron por ambos lados, y se consideró estadísticamente significativo un valor de $p < 0,05$. El análisis del tiempo libre de evento se realizó mediante curvas de Kaplan-Meier. Los factores asociados con un evento (reintervención/endocarditis) durante seguimiento se incluyeron en un análisis univariable mediante regresión de Cox, y se consideró significativas aquellas con $p \leq 0,05$.

RESULTADOS

Desde el primer implante en España hasta el 1 de enero de 2016, se implantaron un total de 173 válvulas Melody en 16 hospitales; de ellas, 81 se emplearon para IPVP en 77 pacientes pediátricos (*tabla 1*). Un paciente tuvo un doble implante porque tenía doble tracto de salida del ventrículo derecho (TSVD) (conducto + TSVD nativo) y 3 pacientes requirieron una segunda Melody (2 mediante técnica *valve-in-valve* y otro tras explante de la válvula inicial y reconstrucción quirúrgica del TSVD).

Para homogeneizar los datos, se analizaron los resultados de los 78 implantes que fueron primarios (77 pacientes). La descripción clínica de los pacientes y del procedimiento se detallan en la *tabla 2* y la *tabla 3* respectivamente. La técnica moderna de *prestenring*² es la más empleada, salvo implantes realizados sobre prótesis valvular quirúrgica disfuncionante (6 casos) o experiencias iniciales (7 pacientes).

En cuanto a las complicaciones periprocedimiento, cabe destacar que no hubo ningún caso de compresión coronaria o muerte. El evento intraprocedimiento más importante fue la creación iatrogénica de una ventana aortopulmonar en 1 paciente con cirugía de Jatene (11 años, 66 kg), que se solventó inicialmente con implante percutáneo de dispositivo de cierre de comunicación interventricular muscular de 11 mm y más tarde fue programado electivamente para cierre quirúrgico del *shunt* residual. El resto de las complicaciones fueron leves (*tabla 3*) y se solucionaron mediante tratamiento conservador. En las primeras horas tras el implante, hubo 1 paciente de 16 años (tetralogía de Fallot), con clínica transitoria de angina no relacionada con interferencia mecánica de la prótesis con el origen de las arterias coronarias (valorado por tomografía computarizada y angiografía), sino por compresión sistólica de un segmento coronario intramio-cárdico de la arteria descendente anterior, que se resolvió mediante tratamiento con bloqueadores beta.

Se dio seguimiento a 75 casos, ya que se trasladó a 3 pacientes a su comunidad de origen (diferente a aquella donde se realizó el implante). La mediana del tiempo de seguimiento fue 2,4 [1,1–4,9]

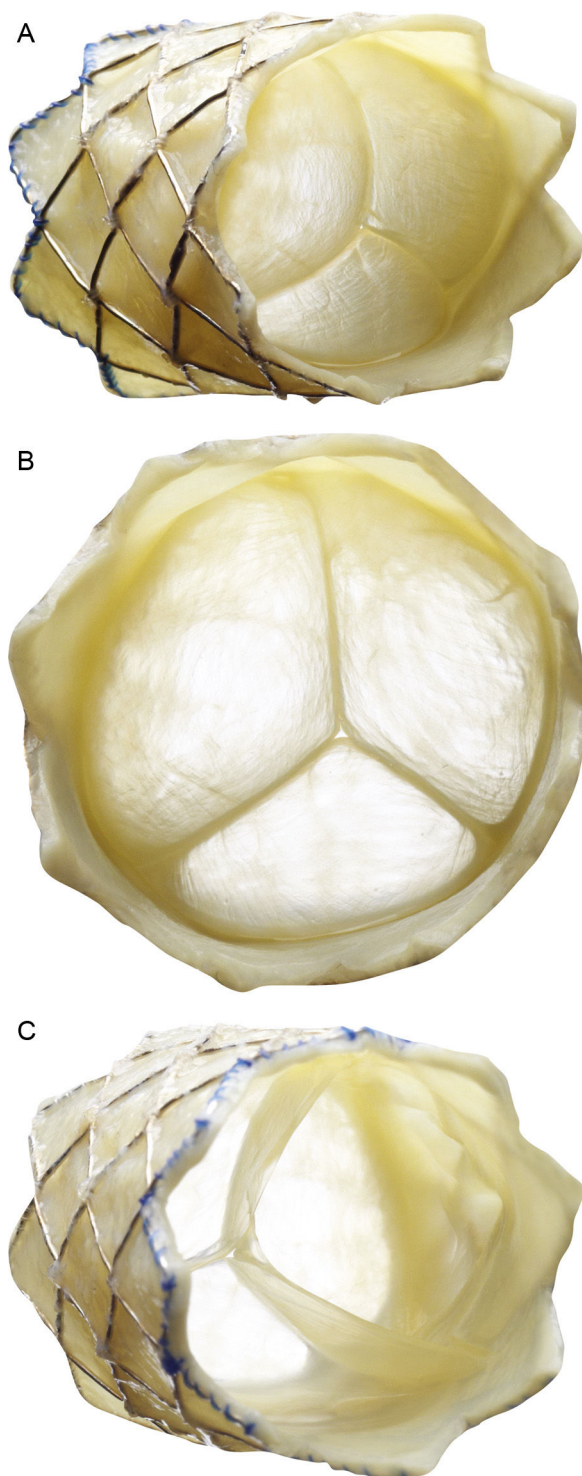


Figura 1. Descripción de la válvula pulmonar percutánea Melody (Medtronic Inc.; Minneapolis, Minnesota, Estados Unidos). Stent no recubierto de platino-iridio de 34 mm (CP stent, NuMED Inc.; Hopkinton, New York, Estados Unidos) con un segmento valvular de vena yugular bovina cosido a mano. A: vista frontolateral. B: vista frontal. C: vista desde el extremo distal. El dispositivo se repliega y se fija a un catéter balón en balón y se libera a través de una vaina larga modificada de 22 Fr (Ensemble Delivery System, Medtronic Inc.), disponible en diámetros del balón externo de 18, 20 y 22 mm. La técnica de balón en balón permite la liberación de la válvula en 2 pasos y reposicionarla una vez inflado el balón de menor tamaño.

Tabla 1

Lista de hospitales nacionales con experiencia en implante percutáneo de la válvula pulmonar Melody, ordenados por año de su primer implante

Centro hospitalario	Inicio	Implantes
Hospital Universitario Gregorio Marañón, Madrid	2007	38
Hospital Universitario Reina Sofía, Córdoba	2007	5
Hospital Universitario Vall d'Hebron, Barcelona	2008	10
Hospital Universitario La Paz, Madrid	2009	7
Hospital Universitario de Cruces, Bilbao	2011	5
Hospital Universitario Ramón y Cajal, Madrid	2012	6
Complejo Hospitalario Universitario A Coruña	2013	6
Hospital Universitario Virgen del Rocío, Sevilla	2013	3
Hospital Universitario 12 Octubre, Madrid	2014	1
Total		81

años. En el último control ecocardiográfico realizado durante el seguimiento, se describió gradiente pulmonar valvular pico promedio de $25 \pm 26,5$ mmHg, insuficiencia pulmonar de grado > II en 3 pacientes (4%) y fuga perivalvular leve en 1 (1,3%).

Trece pacientes requirieron algún tipo de reintervención: 8, sobredilatación con balón (3 de ellos sin pre-stent en el TSVD), 5 explantes (3 por EI y 2 por pérdida de integridad del stent por fractura y/o compresión esternal) y 2 implantes *valve-in-valve* (por disfunción valvular secundaria a fractura). El $97 \pm 2\%$, el $95 \pm 3\%$ y el $80 \pm 7\%$ de los pacientes estaban libres de reintervención (sobredilatación con balón o *valve-in-valve* o explante) a 1, 2 y 5 años respectivamente. No hubo diferencias estadísticamente significativas entre pacientes por peso (referencia, 30 kg), sustrato anatómico o tipo de lesión del TSVD previa al implante. En la figura 2 se detalla el tiempo de supervivencia libre de los diferentes eventos. El $97 \pm 2\%$, el $93 \pm 3,5\%$ y el $83 \pm 6\%$ de los pacientes estaban libres de recambio valvular pulmonar (percutáneo o quirúrgico) tras 1, 2 y 5 años de seguimiento respectivamente (figura 3). Hubo 1 fallecimiento (1,3%), relacionado con EI.

Se diagnosticaron 4 casos de EI (el 5,6% del total) (tabla 4), uno de ellos precoz en un paciente con antecedente de endocarditis preimplante por el mismo germen; 3 pacientes requirieron extracción quirúrgica de la válvula, realizada a los 9, 19 y 78 días tras el diagnóstico (que se corresponden con los 814, 418 y 178 días tras el implante). A los 5 años de seguimiento, el 92% de los pacientes estaban libres de dicha enfermedad, lo que resulta en un índice promedio de incidencia de EI del 1,8% por paciente-año.

DISCUSIÓN

La durabilidad de las intervenciones quirúrgicas en el TSVD para las cardiopatías congénitas complejas es muy variable según la edad del paciente y el tipo de material utilizado^{5,6}. Uno de los estudios con mayor tamaño muestral describió una supervivencia media libre de intervención de 11,2 años para conductos de tamaño adulto (> 18 mm)⁷. La disfunción del TSVD sobreviene finalmente con el paso del tiempo por diversos mecanismos: regurgitación pulmonar, crecimiento somático, anastomosis estenóticas, estenosis valvulares, acodamiento del conducto, compresión esternal, proliferación intimal, calcificación o dilataciones aneurismáticas⁸. La reconstrucción del TSVD puede realizarse con baja mortalidad, pero puede asociarse con alta morbilidad, especialmente si se tiene en cuenta la necesidad de reintervenciones quirúrgicas. Limitarlas sin perjuicio para el volumen y la función ventricular sería la estrategia de elección del IPVP. La principal controversia se encuentra en el momento de valvular el TSVD y los criterios de preferencia entre IPVP y cirugía. Dada la

Tabla 2

Características de los 78 implantes percutáneos de válvula pulmonar primarios en 77 pacientes menores de 18 años

Características clínicas		Tipo de cardiopatía		Sustrato anatómico	
Edad (años)	13,3 [9,9-15,4]	Tetralogía de Fallot	27 (35)	Contegra	31 (40)
Peso (kg) [*]	46 [27-63]	AP + CIV	14 (18)	Homoinjerto	18 (23)
Varones	46 (59)	EAO (Ross)	8 (10)	TSVD nativo	16 (21)
Clase funcional NYHA		TGA + EP	7 (9)	Prótesis Qx	7 (9)
I	40 (51)	VD doble salida	6 (8)	Labcor	4 (5)
II	32 (41)	AP septo íntegro	6 (8)	Otros	2 (2,5)
III	6 (8)	Truncus	5 (6)		
N.º de cirugías previas		TGA (Jatene)	3 (4)		
1	28 (36)	Otros	2 (3)		
2	24 (31)				
≥ 3	26 (33)				
Tipo de lesión del TSVD					
Mixta	40 (51)				
EP	22 (28)				
IP	16 (21)				

AP: atresia pulmonar; CIV: comunicación interventricular; EAO: estenosis aórtica; EP: estenosis pulmonar; IP: insuficiencia pulmonar; NYHA: *New York Heart Association*; Qx: quirúrgico; TGA: trasposición de grandes arterias; TSVD: tracto de salida del ventrículo derecho; VD: ventrículo derecho.

Los valores expresan n (%) o mediana [intervalo intercuartílico].

* 22 pacientes (28%) pesaban menos de 30 kg: media, 22 (intervalo, 12-29,5) kg.

dificultad intrínseca de las cardiopatías congénitas, por volumen y variaciones, hasta la fecha no se han realizado estudios que comparen directamente el IPVP frente a la cirugía, por lo que los trabajos multicéntricos descriptivos son la principal fuente de información disponible.

Según la guía europea de 2010, se debería tratar, en general, a los pacientes sintomáticos con presión en el VD > 60 mmHg y/o insuficiencia pulmonar moderada/grave, los pacientes asintomáticos con estenosis pulmonar o insuficiencia pulmonar grave con disminución de la capacidad de esfuerzo, dilatación progresiva o disfunción sistólica del VD, insuficiencia tricuspídea progresiva, gradiente pulmonar > 80 mmHg o taquicardias auriculares o ventriculares sostenidas⁹. En 2011, la *American Heart Association*

recomendó (Ila B) considerar el IPVP para pacientes portadores de conducto entre el VD y la arteria pulmonar con estenosis pulmonar moderada/grave o insuficiencia pulmonar según los criterios de inclusión/exclusión de cada válvula¹⁰.

Hoy en día, varios países han publicado registros nacionales prospectivos del IPVP Melody, y muestran excelentes resultados a corto y medio plazo (tabla 5)^{4,11-15}. El procedimiento se describe como exitoso (Melody implantada en localización deseada, insuficiencia pulmonar residual leve o menor, gradiente VD-arteria pulmonar < 35 mmHg, ausencia de explante a las 24 h tras el procedimiento)¹⁶ en el 93-99% de los casos^{4,14,17}. Como en nuestro estudio, se ha descrito la reducción significativa de la relación de presión VD/aorta^{4,12-15} y mejora general de los parámetros

Tabla 3

Características del procedimiento de 78 implantes percutáneos de válvula pulmonar primarios

Características del procedimiento (anestesia general con ventilación asistida)		Complicaciones intraprocedimiento (n = 5; 6,4%)		Complicaciones agudas (n = 6; 8%)	
Pre-stenting	65 (83,3)	2	Hemorragia TET leve	2	TV no sostenida
Abordaje en 2 tiempos	10 (15,4)	1	TSV	1	Trombosis femoral
Diferencia entre ambos (meses)	7,9 ± 7,1	1	IT moderada iatrogénica	1	Edema pulmonar
Tamaño ensemble		1	Ventana aortopulmonar	1	Neumotórax leve
18 mm	12 (15,4)			1	Angina (DA trayecto intramiocárdico con compresión sistólica)
20 mm	29 (37,2)				
22 mm	37 (47,4)				
Presión VD/aorta[*]					
Antes	0,70 ± 0,23				
Después	0,43 ± 0,13				
Gradiente VD-AP (mmHg) después	10 ± 14,8				
IP residual	1 (1,3)				
Fuga residual	1 (1,3)				
Ingreso hospitalario ≤ 3 días	58 (77)				
NYHA post[*]					
I	62 (83)				
II	13 (17)				

AP: arteria pulmonar; DA: arteria coronaria descendente anterior; IP: insuficiencia pulmonar; IT: insuficiencia tricúspide; NYHA: *New York Heart Association*; TET: tubo endotraqueal; TSV: taquicardia supraventricular; TV: taquicardia ventricular; VD: ventrículo derecho.

Los valores expresan n (%) o media ± desviación estándar.

* p < 0,001 respecto a la situación antes del implante percutáneo de la válvula pulmonar.

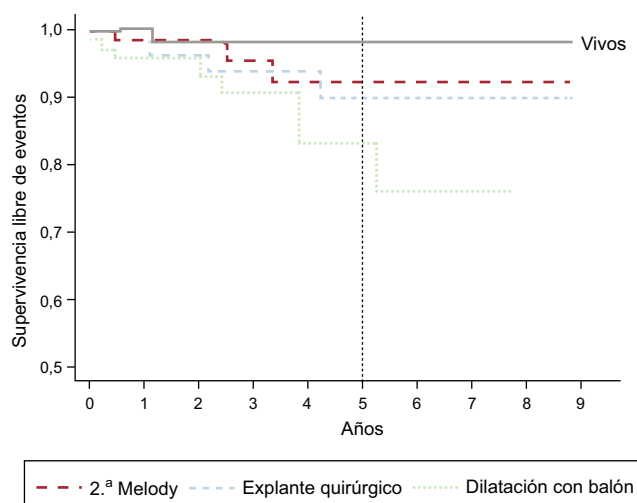


Figura 2. Curva de Kaplan-Meier de supervivencia libre de eventos. A 5 años, una media \pm error estándar del $98 \pm 1,8\%$ de los pacientes continuaban vivos, el $93 \pm 4,2\%$ no requirieron un segundo implante percutáneo de válvula pulmonar Melody, el $88 \pm 5,6\%$ no sufrieron explantes y el $86 \pm 5,8\%$ estaban libres de sobredilatación con catéter-balón.

hemodinámicos¹⁷ y la clase funcional de la *New York Heart Association*^{13,14,16}. Pero nuestra serie es la primera en analizar los resultados exclusivamente en la población pediátrica, incluidos pesos $< 20\text{-}30$ kg y variados sustratos anatómicos para el implante.

La tasa general de complicaciones periprocedimiento descrita es de alrededor del 6%, con un 2,7% de complicaciones mayores (rotura del conducto, perforación de arterias pulmonares, lesión de la válvula tricúspide, desplazamiento valvular, compresión de arterias coronarias u obstrucción de arteria pulmonar) y un 11,9% de complicaciones menores¹⁶. Nuestra serie reflejó tasas de complicaciones agudas mayores del 2,6% ($n=2$, ventana aortopulmonar y lesión tricuspídea) y menores del 3,8%. El intento de predecir el riesgo de compresión coronaria es uno de los pasos más difíciles del procedimiento y es el evento que con más frecuencia se asocia con mortalidad en la sala de cateterismo. Se cree que un 5-6% de todos los posibles candidatos a IPVP podrían tener una anatomía coronaria susceptible de compresión durante el implante^{4,11}. En cuanto a la rotura/desgarro del TSVD, hay más riesgo en los conductos muy calcificados y en los homoinjertos¹⁸. Afortunadamente en nuestra serie no se produjo ninguno de estos casos.

En el seguimiento a corto y medio plazo, la mortalidad total comunicada es de un 0-5% y en general no relacionada con el dispositivo¹⁶, salvo casos graves de EI. La causa más frecuente de reintervención percutánea o quirúrgica es la reestenosis del *stent* valvular, causada por *recoil* tardío o por pérdida de fuerza radial secundaria a fracturas¹⁶. Los factores de riesgo de aparición de fracturas son menor edad, gradiente VD-arteria pulmonar significativo antes y después del procedimiento, menor diámetro

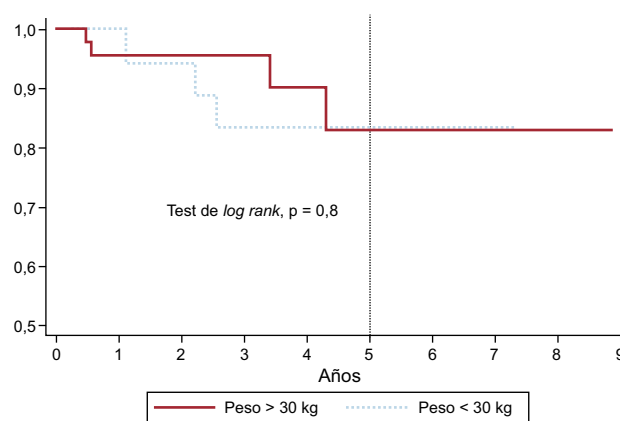


Figura 3. Curva de supervivencia libre de recambio de la válvula pulmonar (percutáneo o quirúrgico) en pacientes de peso > 30 y < 30 kg. A los 1, 2 y 5 años de seguimiento, no habían requerido recambio valvular una media \pm error estándar del 100%, el $95 \pm 0,05\%$ y el $84 \pm 0,09\%$ de los pacientes de menos de 30 kg, frente al $96 \pm 0,03\%$, el $96 \pm 0,03\%$ y el $83 \pm 0,09\%$ de los de más de 30 kg. Sin diferencias estadísticamente significativas.

angiográfico del conducto, *recoil* o compresión del injerto y posición directamente por debajo del esternón^{19,20}. De ahí la importancia de acondicionar el TSVD con *pre-stent* antes del implante. La aparición de insuficiencia pulmonar significativa por lesión a nivel de los velos valvulares es una rara condición asociada generalmente con EI^{21,22}. En general, la supervivencia libre de disfunción valvular o reintervención es superior al 90, el 80 y el 70% en seguimientos a 1, 2 y 4 años respectivamente^{14,19,23}, al igual que en nuestro estudio. Concretamente, el *US Investigational Device Exemption Trial* describe una supervivencia libre de reintervención y explante a los 5 años del $76 \pm 4\%$ y el $92 \pm 3\%$ respectivamente¹³. Los factores asociados con la reintervención son un gradiente residual elevado (gradiente medio > 25 mmHg)^{13,23} o compresión del *stent/recoil* inmediatamente tras la liberación de la válvula¹⁸. En cambio, son factores protectores la colocación de un *pre-stent*^{13,18} que dé estabilidad al TSVD y la experiencia del operador²³. El *pre-stent* puede colocarse en el mismo procedimiento o con 2-3 meses de antelación para permitir el crecimiento endotelial con mayor fijación²⁴. Comparando nuestros resultados con una serie nacional de implante quirúrgico de válvula pulmonar analizada retrospectivamente, la curva de supervivencia libre de recambio valvular por disfunción protésica en el grupo de edad < 20 años se situaba en torno al 90%²⁵ a los 5 años (si bien nuestra serie incluye la experiencia inicial de IPVP sin implante de *stent* para acondicionamiento del TSVD en 7 pacientes).

El riesgo de EI a medio plazo se ha estimado en el 2,4% por paciente-año²¹, aunque más de la mitad no afectan directamente a los velos valvulares y la mayoría responden al tratamiento antibiótico. En cualquier caso, es la principal causa de explante quirúrgico y de mortalidad secundaria a sepsis^{4,11,21}. La turbu-

Tabla 4
Descripción de los pacientes diagnosticados de endocarditis infecciosa

Bacteria	Diagnóstico tras implante (días)	Características de los pacientes					Explanté
		Peso (kg)	Sexo	Sustrato	Pre-stent	Gradiente residual después (mmHg)	
<i>Streptococcus epidermidis</i>	100	58	V	Homoinjerto	No	0	Sí
<i>Haemophilus influenzae</i> *	805	27	M	Homoinjerto	Sí	10	Sí
<i>S. viridans</i>	959	27	M	Homoinjerto	Sí	5	No
<i>S. mitis</i>	399	18	V	Contegra	Sí	0	Sí
		$p = 0,25$	$p = 0,74$	$p = 0,52$	$p = 0,56$	$p = 0,99$	

M: mujer; V: varón.

* Único paciente de los 4 afectados de endocarditis donde se constató discontinuidad de tratamiento antiagregante a los 6 meses tras el implante.

Tabla 5
Características de los principales registros publicados de implante percutáneo de la válvula pulmonar Melody: estudios observacionales prospectivos y multicéntricos

Publicación	Pacientes, n	Edad (años)	Peso (kg)	Fallot/ AP + CIV	Indicación lesión TSVD	Conducto VD-AP	Pre-stent	Tiempo seguimiento	Tiempo ingreso (días)	Complicaciones	Mortalidad	Endocarditis	Explante	Dilatación balón	Valve- in-valve
2011, Alemania Eicken et al. ¹¹	102	21,5 [16,2-30,1]	63 [54,2-75,9]	61 (60)	No descrito	100% (79% homoinjerto)	96 (94)	352 [99-390] días	2	2 mayores (2%) 1 compresión ACI 1 BAV completo transitorio	1 (1%)	1 (1) <i>Staphylococcus aureus</i>	1 (1)	8 (7,8)	4 (3,4)
2013, Italia Butera et al. ⁴	63 (implantes, 61)	24 [11-65]	60 [30-140]	39 (62)	30 Mixta 21 EP 12 IP	100% (33% homoinjerto, 28% bioprótesis)	53 (87)	2,4 años	5 [3-45]	9 mayores + menores (14%) 1 embolización valvular 1 FV 3 acceso vascular 1 hemorragia leve TET 2 transfusión 1 rasgado conducto	4 (6,5%)	2 (3,3) <i>Staphylococcus aureus</i>	2 (3,3)	No descrito	2 (3,3)
2014, Francia Fraisse et al. ¹²	64	21,4 [10,5-77,3]	No descrito > 25 kg	32 (50)	67% Mixta 21,9% EP 12,9% IP	100% (subtipos no descritos)	62 (97)	4,6 [0,2-5,2] años	3 [2-5]	Menores (17%) 7 rasgado homoinjerto 1 hemorragia TET 1 falso aneurisma Arteria femoral 1 hematoma inguinal 1 transfusión hemorragia del acceso	3 (4,5%) 2 EI 1 ICC	4 (6,3) <i>Staphylococcus epidermidis Streptococcus sanguinis Staphylococcus haemolyticus</i>	3 (4,7)	No descrito	0
2015, Estados Unidos Cheatham et al. ¹³ (2010, McElhinney et al. ¹⁴ , Zahn et al. ¹⁵)	150 (implantes, 136)	19 [7-53]	No descrito > 25 kg	77 (51)	80 (53) IP 39 (26) EP 31 (21) Mixta	100% (74% homoinjerto, 21% bioprótesis)	49 (36)	4,5 [0,4-7] años	1-7	8 mayores + menores (6%) 1 rotura de conducto 1 disección coronaria 1 rasgado de conducto 1 TVS (cardioversión) 1 hipercarbia 1 trombosis femoral 2 perforaciones con guía de arteria lobar	5 (3,7)	14 (10,3) (¿?)	11 (8,1)	6 (4,4)	20 (14,7)

ACI: arteria coronaria izquierda; AP: arteria pulmonar; CIV: comunicación interventricular; BAV: bloqueo auriculoventricular; EI: endocarditis infecciosa; EP: estenosis pulmonar; FV: fibrilación ventricular; ICC: insuficiencia cardíaca congestiva; IP: insuficiencia pulmonar; TET: tubo endotraqueal; TSVD: tracto de salida del ventrículo derecho; TVS: taquicardia ventricular sostenida; VD ventrículo derecho.
Salvo otra indicación, los valores expresan n (%) o mediana [intervalo intercuartílico].

lencia por gradiente residual relevante, trombosis *in situ* y la transgresión de la profilaxis antibiótica posiblemente sean los mecanismos fisiopatológicos implicados^{4,26}. Este riesgo no es exclusivo del IPVP; sirva de ejemplo la serie de Oliver et al.²⁵: una incidencia de EI tras la cirugía del 11,5% en una mediana de seguimiento de 7 años. En cuanto al tejido yugular bovino, en general, se asocia con mayor riesgo infeccioso que otros materiales protésicos quirúrgicos biológicos o sintéticos^{27,28}. Un estudio *in vitro* recientemente publicado señala que su manipulación durante el procedimiento percutáneo podría inducir cambios histológicos y microfracturas²⁹. Por todo ello, se recomienda a estos pacientes antiagregación con ácido acetilsalicílico de por vida y valoración dental previa al IPVP. En nuestra serie se obtuvo una incidencia de EI relativamente inferior a la publicada, seguramente en relación con el menor peso de nuestros pacientes (menores problemas dentales y dermatológicos) y el 19% de los TSVD nativos libres de conducto.

La resolución de la disfunción del TSVD mediante IPVP también se ha asociado con fenómenos de remodelado inverso del VD^{11,12,14,30}, mejora del llenado ventricular izquierdo³⁰ e incluso del grado de insuficiencia tricuspídea³¹.

El IPVP también modifica el sustrato electrofisiológico ventricular³², y en el periodo agudo tras el implante pueden aparecer nuevas arritmias en un 7-15% de los pacientes, generalmente extrasístoles o taquicardia ventricular no sostenida^{32,33}. Se describe como un fenómeno transitorio con resolución espontánea, por lo general en los primeros 6 meses, que ocurre especialmente en los pacientes de menor tamaño y requiere tratamiento conservador (y valorar los bloqueadores beta). Otro mecanismo posiblemente asociado sea la colocación de la endoprótesis en contacto con el TSVD muscular. En nuestra serie se describe un 2,6% de pacientes con episodios de taquicardia ventricular no sostenida durante el periodo agudo tras el procedimiento, a los que se trató con bloqueadores beta durante 12-18 meses y tuvieron evolución favorable.

Como hemos comentado, el IPVP está oficialmente aprobado para pacientes de más de 30 kg con conductos quirúrgicos en el TSVD con disfunción y diámetros de 18-22 mm para Melody y 23-26 mm para SAPIEN (Edwards Lifescience LLC; California, Estados Unidos). Pero se estima que menos del 20% de los pacientes con cardiopatía congénita y disfunción del TSVD cumplirían dichos criterios. Por eso la mayoría de los pacientes serían posibles candidatos a indicación de IPVP *off label*². En nuestra serie constituyen el 47,4% (37/78) de los pacientes: por colocación en un sustrato anatómico diferente del conducto (n = 23) y/o por peso < 30 kg (n = 22).

Hay pocos artículos que hagan referencia al IPVP en menores de 5 años, dado que técnicamente está más limitado por el alto perfil de la vaina (22-24 Fr). En una serie de 25 pacientes publicada en 2010 (mediana de edad, 8 años; mediana de peso, 21,4 kg), se observó que los resultados hemodinámicos a corto plazo son buenos³⁴. La incidencia de complicaciones mayores fue del 16%, pero solo se relacionó con el menor peso la aparición de un hematoma abdominal. Por eso, se recomienda la realización de venografía femoral si se obtiene acceso a ese nivel, utilizar el acceso yugular para los de menos de 20 kg, para obtener una curvatura favorable en el VD y no sobredilatar el conducto más del 110% del tamaño inicial. En una mediana de seguimiento de 16 meses a 22 pacientes, hubo 1 recambio quirúrgico del conducto, 2 fracturas tratadas mediante IPVP *valve-in-valve* y 2 endocarditis. Otros autores postulan que los pacientes de menor edad son los que más se benefician de los efectos hemodinámicos del IPVP en cuanto al remodelado inverso del VD y el consumo máximo de oxígeno³⁵.

Por otro lado, diversos trabajos muestran buenos resultados hemodinámicos del IPVP Melody sobre el TSVD nativo o ampliado con parche^{36,37} o sobre bioprótesis valvulares quirúrgicas³⁸. En

este último caso, la supervivencia libre de reintervención fue > 90% a los 2 años y sin mortalidad relacionada con el procedimiento.

También se han obtenido buenos resultados tras el implante de una segunda Melody por técnica *valve-in-valve*, siempre que no haya obstáculos externos que impidan la correcta expansión valvular (p. ej., compresión esternal)³⁹.

CONCLUSIONES

Los resultados del IPVP Melody en pacientes pediátricos en España demuestran que es una técnica factible, exitosa y segura, incluso en pacientes de menos de 30 kg o con TSVD nativo. Los resultados hemodinámicos a corto y medio plazo son excelentes y hay baja morbilidad. Nuestro índice de incidencia de EI fue relativamente bajo, posiblemente en relación con la menor edad y la ausencia de conductos en muchos de nuestros pacientes. Consideramos nuestro trabajo como una puerta abierta a nuevos estudios prospectivos de colaboración interhospitalaria que incluyan a la población adulta y arrojen luz sobre datos de remodelación ventricular y esperanza de vida de estos pacientes.

AGRADECIMIENTOS

Grupo de Trabajo de Hemodinámica de la Sociedad Española de Cardiología Pediátrica y Cardiopatías Congénitas.

CONFLICTO DE INTERESES

J.L. Zunzunegui es *proctor* de implante percutáneo de válvula pulmonar para Medtronic.

¿QUÉ SE SABE DEL TEMA?

- La aproximación clásica al tratamiento de la disfunción del TSVD, desde hace ya 4 décadas, ha sido la interposición de material protésico quirúrgico entre el ventrículo y la arteria pulmonar. Durante su evolución, los pacientes han requerido frecuentemente cirugías de recambio debido al crecimiento y la degeneración temporal de dicho material. Posteriores avances con la llegada del tratamiento percutáneo han evolucionado desde la angioplastia con balón de alta presión y la colocación de *stents* hasta el IPVP. Hoy múltiples estudios muestran que el IPVP es factible y tiene excelentes resultados.

¿QUÉ APORTA DE NUEVO?

- Nuestro estudio muestra la experiencia nacional acumulada con el IPVP Melody en pacientes pediátricos, poniendo el foco de atención en el funcionamiento valvular durante el seguimiento y la aparición de posibles complicaciones, especialmente la endocarditis.

BIBLIOGRAFÍA

1. Prieto R, Yotti R, Ávila P, Álvarez T, Gil-Jaurena JM, Fernández-Avilés F. Selección de lo mejor del año 2016 en cardiopatías congénitas. *Rev Esp Cardiol*. 2017;70:299–300.
2. Ansari MM, Cardoso R, García D, et al. Percutaneous pulmonary valve Implantation. Present status and evolving future. *J Am Coll Cardiol*. 2015;66:2246–2255.

3. Bonhoeffer P, Boudjemline Y, Saliba Z, et al. Percutaneous replacement of pulmonary valve in a right-ventricle to pulmonary-artery prosthetic conduit with valve dysfunction. *Lancet*. 2000;356:1403–1405.
4. Butera G, Milanesi O, Spadoni I, et al. Melody transcatheter pulmonary valve implantation. Results from the registry of the Italian Society of Pediatric Cardiology. *Catheter Cardiovasc Interv*. 2013;81:310–316.
5. Yuan SM, Mishaly D, Shinfeld A, Raanani E. Right ventricular outflow tract reconstruction: valved conduit of choice and clinical outcomes. *J Cardiovasc Med (Hagerstown)*. 2008;9:327–337.
6. Oosterhof T, Meijboom FJ, Vliegen HW, et al. Long-term follow-up of homograft function after pulmonary valve replacement in patients with tetralogy of Fallot. *Eur Heart J*. 2006;27:1478–1484.
7. Homann M, Haehnel JC, Mendler N, et al. Reconstruction of the RVOT with valved biological conduits: 25 years' experience with allografts and xenografts. *Eur J Cardiothorac Surg*. 2000;17:624–630.
8. Wells WJ, Arroyo Jr H, Bremner RM, Wood J, Starnes VA. Homograft conduit failure in infants is not due to somatic outgrowth. *J Thorac Cardiovasc Surg*. 2002;124:88–96.
9. Baumgartner H, Bonhoeffer P, De Groot NM, et al. ESC guidelines for the management of grown-up congenital heart disease. *Eur Heart J*. 2010;31:2915–2957.
10. Feltes TF, Bacha E, Beekman 3rd RH et al; American Heart Association Congenital Cardiac Defects Committee of the Council on Cardiovascular Disease in the Young; Council on Clinical Cardiology; Council on Cardiovascular Radiology and Intervention; American Heart Association. Indications for cardiac catheterization and intervention in pediatric cardiac disease: a scientific statement from the American Heart Association. *Circulation*. 2011;123:2607–2652.
11. Eicken A, Ewert P, Hager A, et al. Percutaneous pulmonary valve implantation: two-centre experience with more than 100 patients. *Eur Heart J*. 2011;32:1260–1265.
12. Fraisse A, Aldebert P, Malekzadeh-Milani S, et al. Melody transcatheter pulmonary valve implantation: results from a French registry. *Arch Cardiovasc Dis*. 2014;107:607–614.
13. Cheatham JP, Hellenbrand WE, Zahn EM, et al. Clinical and hemodynamic outcomes up to 7 years after transcatheter pulmonary valve replacement in the US Melody valve investigational device exemption trial. *Circulation*. 2015;131:1960–1970.
14. McElhinney DB, Hellenbrand WE, Zahn EM, et al. Short- and medium-term outcomes after transcatheter pulmonary valve placement in the expanded multicenter US Melody valve trial. *Circulation*. 2010;122:507–516.
15. Zahn EM, Hellenbrand WE, Lock JE, McElhinney DB. Implantation of the Melody transcatheter pulmonary valve in patients with a dysfunctional right ventricular outflow tract conduit: early results from the U.S. clinical trial. *J Am Coll Cardiol*. 2009;54:1722–1729.
16. Armstrong AK, Balzer DT, Cabalka AK, et al. One-year follow-up of the Melody transcatheter pulmonary valve multicenter post-approval study. *J Am Coll Cardiol Interv*. 2014;7:1254–1262.
17. Wagner R, Daehnert I, Lurz P. Percutaneous pulmonary and tricuspid valve implantations: an update. *World J Cardiol*. 2015;7:167–177.
18. Boudjemline Y, Malekzadeh-Milani S, Patel M, et al. Predictors and outcomes of right ventricular outflow tract conduit rupture during percutaneous pulmonary valve implantation: a multicenter study. *EuroIntervention*. 2016;11:1053–1062.
19. McElhinney DB, Cheatham JP, Jones TK, et al. Stent fracture, valve dysfunction, and right ventricular outflow tract reintervention after transcatheter pulmonary valve implantation: patient related and procedural risk factors in the US Melody Valve Trial. *Circ Cardiovasc Interv*. 2011;4:602–614.
20. Nordmeyer J, Khambadkone S, Coats L, et al. Risk stratification, systematic classification, and anticipatory management strategies for stent fracture after percutaneous pulmonary valve implantation. *Circulation*. 2007;115:1392–1397.
21. McElhinney DB, Benson LN, Eicken A, et al. Infective endocarditis after transcatheter pulmonary valve replacement using the Melody valve: combined results of 3 prospective North American and European studies. *Circ Cardiovasc Interv*. 2013;6:292–300.
22. Buber J, Bergersen L, Lock JE, et al. Bloodstream infections occurring in patients with percutaneously implanted bioprosthetic pulmonary valve: a single-center experience. *Circ Cardiovasc Interv*. 2013;6:301–310.
23. Lurz P, Coats L, Khambadkone S, et al. Percutaneous pulmonary valve implantation: impact of evolving technology and learning curve on clinical outcome. *Circulation*. 2008;117:1964–1972.
24. Boshoff DE, Cools BL, Heying R, et al. Off-label use of percutaneous pulmonary valved stents in the right ventricular outflow tract: time to rewrite the label? *Catheter Cardiovasc Interv*. 2013;81:987–995.
25. Oliver JM, Garcia-Hamilton D, González AE, et al. Risk factors for prosthetic pulmonary valve failure in patients with congenital heart disease. *Am J Cardiol*. 2015;116:1252–1256.
26. Patel M, Iserin L, Bonnet D, Boudjemline Y. Atypical malignant late infective endocarditis of Melody valve. *J Thorac Cardiovasc Surg*. 2012;143:e32–e35.
27. Van Dijk I, Budts W, Cools B, et al. Infective endocarditis of a transcatheter pulmonary valve in comparison with surgical implants. *Heart*. 2015;101:788–793.
28. Jalal Z, Galmiche L, Lebeaux D, et al. Selective propensity of bovine jugular vein material to bacterial adhesions: An in-vitro study. *Int J Cardiol*. 2015;198:201–205.
29. Jalal Z, Galmiche L, Beloin C, Boudjemline Y. Impact of percutaneous pulmonary valve implantation procedural steps on leaflets histology and mechanical behaviour: An in vitro study. *Arch Cardiovasc Dis*. 2016;109:465–475.
30. Secchi F, Resta EC, Cannò PM, et al. Four-year cardiac magnetic resonance (CMR) follow-up of patients treated with percutaneous pulmonary valve stent implantation. *Eur Radiol*. 2015;25:3606–3613.
31. Jones TK, Rome JJ, Armstrong AK, et al. Transcatheter pulmonary valve replacement reduces tricuspid regurgitation in patients with right ventricular volume/pressure overload. *J Am Coll Cardiol*. 2016;68:1525–1535.
32. Nguyen HH, Shahanavaz S, Van Hare GF, Balzer DT, Nicolas R, Avari Silva JN. Percutaneous pulmonary valve implantation alters electrophysiologic substrate. *J Am Heart Assoc*. 2016;5:e004325.
33. Loar RW, Qureshi AM, Miyake CY, Valdes SO, Kim JJ, De la Uz CM. Percutaneous pulmonary valve implantation-associated ventricular tachycardia in congenital heart disease. *J Interv Cardiol*. 2016;29:639–645.
34. Berman DP, McElhinney DB, Vincent JA, Hellenbrand WE, Zahn EM. Feasibility and short-term outcomes of percutaneous transcatheter pulmonary valve replacement in small (< 30 kg) children with dysfunctional right ventricular outflow tract conduits. *Circ Cardiovasc Interv*. 2014;7:142–148.
35. Borik S, Crean A, Horlick E, et al. Percutaneous pulmonary valve implantation: 5 years of follow-up: does age influence outcomes? *Circ Cardiovasc Interv*. 2015;8:e001745.
36. Boshoff DE, Cools BL, Heying R, et al. Off-label use of percutaneous pulmonary valvedstents in the right ventricular outflow tract: time to rewrite the label? *Catheter Cardiovasc Interv*. 2013;81:987–995.
37. Meadows JJ, Moore PM, Berman DP, et al. Use and performance of the Melody Transcatheter Pulmonary Valve in native and postsurgical, nonconduit right ventricular outflow tracts. *Circ Cardiovasc Interv*. 2014;7:374–380.
38. Gillespie MJ, Rome JJ, Levi DS, et al. Melody valve implant within failed bioprosthetic valves in the pulmonary position: a multicenter experience. *Circ Cardiovasc Interv*. 2012;5:862–870.
39. Nordmeyer J, Coats L, Lurz P, et al. Percutaneous pulmonary valve-in-valve implantation: a successful treatment concept for early device failure. *Eur Heart J*. 2008;29:810–815.