

Artículo original

Registro español de cierre percutáneo de comunicación interventricular con dispositivo NitOcclud Lê VSD-Coil. Experiencia tras más de 100 implantes



Ruth Solana-Gracia^{a,b,*}, Alberto Mendoza Soto^c, José Ignacio Carrasco Moreno^d, María Jesús del Cerro Marín^e, Federico Gutiérrez-Larraya Aguado^f, José Félix Coserría Sánchez^g, Roberto Blanco Mata^h, Fredy Hermógenes Prada Martínezⁱ, Manuel Pan Álvarez-Ossorio^j, Lorenzo Jiménez Montañés^k, Armando Pérez de Prado^l, María del Mar Rodríguez Vázquez del Rey^m, Hipólito Gutiérrez Garcíaⁿ, José Manuel Velasco Bayón^c y José Luis Zunzunegui Martínez^{b,o}

^a Unidad de Cardiología Infantil, Hospital Universitario Infanta Leonor, Madrid, España

^b Instituto de Investigación Sanitaria Gregorio Marañón, Madrid, España

^c Instituto Pediátrico del Corazón, Hospital Universitario 12 de Octubre, Madrid, España

^d Servicio de Cardiología Infantil, Hospital Universitario La Fe, Valencia, España

^e Servicio de Cardiología Infantil, Hospital Universitario Ramón y Cajal, Madrid, España

^f Servicio de Cardiología Infantil, Hospital Universitario La Paz, Madrid, España

^g Servicio de Cardiología Infantil, Hospital Virgen del Rocío, Sevilla, España

^h Servicio de Cardiología, Hospital Universitario de Cruces, Bilbao, Vizcaya, España

ⁱ Servicio de Cardiología Infantil, Hospital Sant Joan de Déu, Esplugues de Llobregat, Barcelona, España

^j Servicio de Cardiología, Hospital Universitario Reina Sofía, Córdoba, España

^k Unidad de Cardiología Infantil, Hospital Universitario Miguel Servet, Zaragoza, España

^l Servicio de Cardiología, Hospital Universitario de León, León, España

^m Servicio de Cardiología Infantil, Hospital Universitario Virgen de las Nieves, Granada, España

ⁿ Servicio de Cardiología, Hospital Clínico de Valladolid, Valladolid, España

^o Unidad de Cardiología Infantil, Hospital Universitario Gregorio Marañón, Madrid, España

Historia del artículo:

Recibido el 22 de septiembre de 2019

Aceptado el 19 de mayo de 2020

On-line el 20 de junio de 2020

Palabras clave:

Comunicación interventricular

Cierre percutáneo

Cardiopatía congénita

NitOcclud Lê-VSD-Coil

RESUMEN

Introducción y objetivos: El dispositivo NitOcclud Lê VSD Coil, diseñado específicamente para el cierre de la comunicación interventricular (CIV), se comercializó en agosto de 2010. Se propuso describir el empleo de esta técnica en España, analizando su fiabilidad y su eficacia a corto-medio plazo.

Métodos: Estudio observacional retrospectivo multicéntrico español sobre pacientes de todas las edades con CIV, de cualquier naturaleza y localización, sometidos a cateterismo para intento de cierre con NitOcclud Lê VSD Coil hasta enero de 2019.

Resultados: Con la participación de 13 instituciones, se registró un total de 117 procedimientos para implantar al menos 1 dispositivo NitOcclud en 116 pacientes. Las medianas (intervalo) de edad y peso fueron 8,6 (0,4-69) años y 27 (5,8-97) kg. En 99 casos (85%), la CIV era un defecto congénito aislado. La localización era perimembranosa en 95 pacientes (81%), 74 (63%) con bolsón aneurismático subtricuspidé. El tiempo de fluoroscopia fue 34 (11,4-124) min. El implante resultó exitoso en el 89% (104/117), con un tiempo de seguimiento de 31,4 (0,6-59) meses. La tasa de cierre completo o casi completo del defecto en la última revisión era del 92,3% (ausente, 73; *shunt* trivial, 23). Cuatro pacientes precisaron un nuevo cateterismo para cierre de cortocircuito residual. Hubo que retirar quirúrgicamente 2 dispositivos por hemólisis grave. No hubo muertes ni otras complicaciones mayores.

Conclusiones: El dispositivo NitOcclud puede utilizarse con éxito para cierre de un amplio espectro anatómico de CIV. La persistencia de *shunt* residual inicial es significativa, pero disminuye con el tiempo. La incidencia de hemólisis es muy baja, y no se detectan alteraciones permanentes de la conducción auriculoventricular.

© 2020 Sociedad Española de Cardiología. Publicado por Elsevier España, S.L.U. Todos los derechos reservados.

* Autor para correspondencia: Unidad de Cardiología Infantil, Hospital Universitario Infanta Leonor, Avda. Gran Vía del Este 80, 28031 Madrid, España. Correo electrónico: ruth.solana@salud.madrid.org (R. Solana-Gracia).

Spanish registry of percutaneous VSD closure with NitOcclud Lê VSD Coil device: lessons learned after more than a hundred implants

ABSTRACT

Keywords:

Ventricular septal defect
Transcatheter closure
Congenital heart defects
NitOcclud Lê-VSD-Coil

Introduction and objectives: The NitOcclud Lê VSD Coil was specifically designed for transcatheter occlusion of ventricular septal defects (VSD) and became available for this purpose in August 2010. Our objective was to describe the Spanish experience of this technique and analyze its reliability and short- to mid-term efficacy.

Methods: National multicenter observational study, which retrospectively recruited all patients (of any age) with VSD (of any location or type) who underwent percutaneous NitOcclud occlusion, using an intention-to-treat analysis, until January 2019.

Results: A total of 117 attempts were made to implant at least 1 NitOcclud in 116 patients in 13 institutions. The median [range] age and weight was 8.6 [0.4-69] years and 27 [5.8-97] kg, respectively. In 99 patients (85%), the VSD was an isolated congenital defect. The location was perimembranous in 95 (81%), and 74 (63%) of them were aneurysmatic. The mean fluoroscopy time was 34 [11.4-124] minutes. Of the 117 attempts, 104 were successful (89%) with a follow-up of 31.4 [0.6-59] months. At the last review, final complete occlusion of the defect without residual shunt or with only a minimal shunt was achieved in 92.3% (no shunt, n = 73; trivial shunt, n = 23). Four patients required a second procedure for residual shunt occlusion. Two devices had to be surgically explanted due to severe hemolysis. There were no deaths or other major complications.

Conclusions: The NitOcclud device can be used successfully for a wide anatomical spectrum of VSD. The main issue is residual shunt, but its incidence decreases over time. The incidence of hemolysis was very low and no permanent changes were detected in atrioventricular conduction.

© 2020 Sociedad Española de Cardiología. Published by Elsevier España, S.L.U. All rights reserved.

Abreviaturas

BAV: bloqueo auriculoventricular
CCC: cardiopatía congénita compleja
CIV: comunicación interventricular

INTRODUCCIÓN

La comunicación interventricular (CIV) aislada es la cardiopatía congénita más frecuente, y representa hasta el 20% de los defectos cardiacos al nacimiento (3/1.000 recién nacidos)¹. Alrededor del 70% son de localización perimembranosa y pueden presentar extensiones diversas hacia el septo conal o trabecular. En caso de que precisara tratamiento, su abordaje era exclusivamente quirúrgico hasta la introducción en 1988 de las técnicas de cierre percutáneo². Inicialmente, los dispositivos empleados fueron los diseñados para otros fines (cierre de comunicación interauricular o *ductus*), pero a finales de la década de los noventa Amplatzer (AGA Medical Corp., Estados Unidos) desarrolló unos específicos, que mejoraban la seguridad y obtenían unos resultados de eficacia comparables a los quirúrgicos^{3,4}. No obstante, la inaceptable tasa de bloqueo auriculoventricular (BAV) (del 3,8 al 22%)⁵⁻⁷ hizo que se abandonara el uso del dispositivo Amplatzer perimembranous VSD en muchas instituciones. En los años posteriores, dado que el tratamiento quirúrgico también puede tener riesgo potencial de BAV^{8,9}, se retomaron técnicas fuera de ficha (*off-label*) para el cierre percutáneo de las CIV con diferentes dispositivos, ninguno de ellos exento de posibles complicaciones.

En agosto de 2010, NitOcclud Lê VSD Coil (PFM AG, Alemania) obtuvo la marca CE. Su diseño específico supuso un cambio de paradigma en el mecanismo de cierre comparado con los dispositivos de doble disco (figura 1). Son todavía pocas las series que informan sobre su uso¹⁰⁻¹⁵, la mayoría con un pequeño número de pacientes y seguimientos cortos. El objetivo de este estudio es describir el empleo de esta técnica en España, analizando su fiabilidad y su eficacia a corto-medio plazo.

MÉTODOS

Se trata de un estudio observacional retrospectivo multicéntrico a escala nacional, que incluye a todos los pacientes consecutivos, de cualquier edad, con CIV de cualquier naturaleza y localización sometidos a cateterismo para intento de cierre con el dispositivo NitOcclud Lê VSD Coil, desde el inicio de la implantación de esta técnica (septiembre de 2010) hasta enero de 2019.

Se recogieron los datos mediante cuestionario definido, respetando la Ley Orgánica 3/2018, de 5 de diciembre, de Protección de Datos Personales y Garantía de los Derechos Digitales. El estudio contó con la aprobación del comité de investigación del centro coordinador y se obtuvo el consentimiento informado por escrito de los pacientes o sus representantes legales.

El criterio para la selección de los pacientes fue la presencia de CIV hemodinámicamente significativa, definida indispensablemente como aquella asociada con dilatación de cavidades izquierdas (signo de sobrecarga de volumen mantenida) o con $Qp/Qs > 1,5$. Otros criterios fueron: síntomas clínicos de hiperflujo pulmonar, resistencia vascular pulmonar $< 4-5$ UW/m² y las características anatómicas definidas en la figura 2 (orificio hemodinámico ≤ 8 mm). Para las CIV perimembranasas, se escogió idealmente a los pacientes con peso > 10 kg. Muchos procedimientos se monitorizaron presencialmente por un *proctor*, según protocolo de entrenamiento recomendado por la compañía. Generalmente se realizaron con anestesia general y administración profiláctica de cefazolina (2 mg/kg) (antes y 8 y 16 h tras el procedimiento), bolo de heparina a 100 UI/kg y control ecocardiográfico (transtorácico o transesofágico) simultáneo (figura 3). Para las CIV perimembranasas o de salida se obtuvo acceso femoral, y para las musculares medias o apicales, acceso yugular derecho. La medición del Qp/Qs no fue obligatoria y se obtuvo en función de los estándares de cada hospital.

El procedimiento se consideró exitoso si el dispositivo se encontraba en posición adecuada y sin complicaciones mayores a las 24 h del implante^{10,13}. Se definieron como complicaciones mayores las que requirieron intervención (quirúrgica/percutánea).

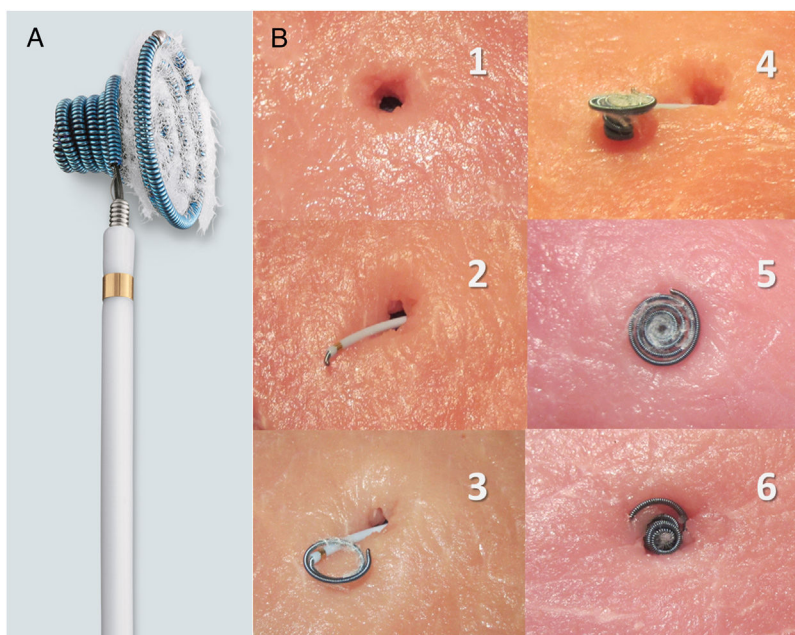


Figura 1. A: descripción del dispositivo; espiras de nitinol con estructura en diábolo, con cintura central de 2,5 mm y espiras de mayor tamaño en el lado izquierdo que en el derecho; recubrimiento de fibras de poliéster en el lado izquierdo para aumentar su capacidad trombogénica; tamaños disponibles: 8×6 , 10×6 , 12×6 , 12×8 , 14×8 y 16×8 mm, premontado en catéter de 6-7 Fr con cable transportador que permite su navegación. B: simulación de técnica de cierre *in vitro* (reproducido por cortesía de N.A. Haas, con permiso); 1: defecto; 2: catéter transportador cruzando el defecto, extremo de la espira izquierda ligeramente exteriorizado; 3: despliegue de las espiras izquierdas; 4: espiras izquierdas y cintura desplegadas (lado izquierdo); 5: dispositivo acomodado en el defecto (lado izquierdo); 6: dispositivo acomodado en el defecto (lado derecho, espiras derechas desplegadas).

El seguimiento de los pacientes se llevó a cabo regularmente en cada centro según las características específicas de los pacientes, si bien incluyó sistemáticamente la exploración física, el electrocardiograma y la ecocardiografía. Otras pruebas complementarias, como Holter-ECG, se realizaron en función de los hallazgos clínicos. La recogida de datos finalizó en julio de 2019. Se administró

ácido acetilsalicílico a 5 mg/kg/día y profilaxis para endocarditis infecciosa durante los primeros 6 meses tras el implante.

Para el análisis de datos se empleó el paquete estadístico Stata 13.1 (Estados Unidos). Las variables continuas se presentan como mediana (intervalo) y las variables categóricas, como frecuencias (porcentajes). Para la comparación de medias de edad, peso y

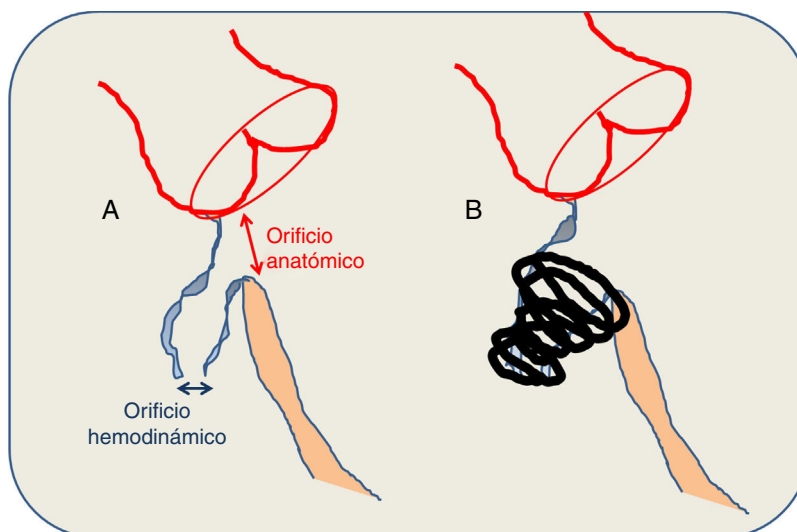


Figura 2. A: criterios anatómicos del defecto. B: características del cierre. La medición del defecto se realiza combinando la ecografía transesofágica y la ventriculografía izquierda. La comunicación interventricular perimembranosa tiene una morfología típicamente cónica, de modo que el orificio hemodinámico (el que se abre hacia el ventrículo derecho) es de menor tamaño que el orificio anatómico (el que se observa desde el ventrículo izquierdo). El tamaño del dispositivo se calcula sabiendo que el tamaño de la espira izquierda debe ser el doble que el diámetro del orificio hemodinámico y al menos 1-2 mm mayor que el orificio anatómico. Idealmente, el coil queda alojado en el interior del aneurisma, lejos del tejido de conducción y de los velos aórticos, evitando fuerzas de pinzamiento en el tabique interventricular. En ausencia de bolsón aneurismático, se requieren al menos 3-4 mm de borde superior.

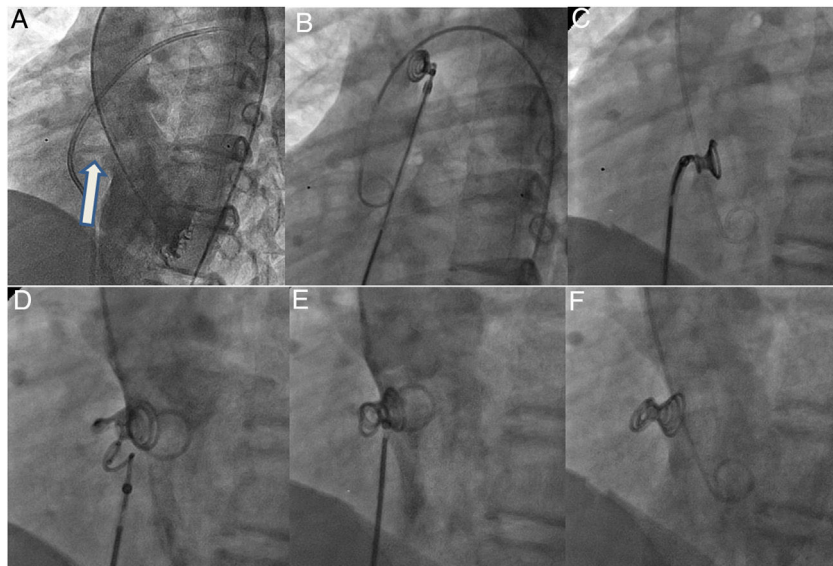


Figura 3. Fases del implante. A: ventriculografía izquierda en vista oblicua anterior izquierda (55°) más craneal (30°) para visualización de comunicación interventricular perimembranosa con tejido aneurismático (flecha). B: espiras izquierdas y de la cintura (1-2 cm) desplegadas en la aorta ascendente en el catéter progresado desde el lado derecho del corazón, tras realizar el asa arteriovenosa (colocación de lazo en el tronco de la arteria pulmonar y avance retrógrado del catéter coronario sobre la guía hidrófila desde el lado izquierdo hasta la vena cava inferior, o superior si el acceso es yugular) y avance de la vaina en estrecho contacto con la punta del catéter coronario (*kissing technique*) hasta el arco aórtico distal. C: dispositivo en el ventrículo izquierdo, posicionado dentro del defecto tras su descenso atravesando el plano valvular aórtico. D: despliegue de las espiras derechas. E: liberación del coil. F: angiografía final con el coil alojado en el interior del tejido aneurismático sin interferencia con la válvula aórtica ni cortocircuito residual.

tiempos entre 2 o más de 2 subgrupos, se empleó la prueba de la t de Student o ANOVA respectivamente, y para la comparación de porcentajes de éxito y complicaciones entre subgrupos, la prueba exacta de Fisher; se consideraron significativos los valores con $p < 0,05$.

RESULTADOS

Con la participación de 13 instituciones, se registraron 117 cateterismos para intentar el implante de al menos

1 dispositivo NitOcclud en un total de 116 pacientes (tabla 1). En la tabla 2 se presentan los resultados en función de los diversos subtipos de CIV. La experiencia por hospital se analiza en la tabla 3. La viabilidad del procedimiento y su evolución se presentan en la figura 4.

Pese a la variedad de situaciones clínicas, el procedimiento tuvo éxito en el 89% (104/117). Cabe resaltar que el diseño específico del dispositivo permitió el cierre percutáneo de 6 CIV tipo Gerbode¹⁶, 9 CIV residuales sobre parche quirúrgico en pacientes con cardiopatía congénita compleja (CCC) y 1 *shunt* residual en CIV muscular cerrada previamente con dispositivo Amplatzer.

Tabla 1
Características de los pacientes, de la anatomía de las CIV y generales del procedimiento

Características de los pacientes (n = 116)		Características de la CIV (n = 117)		Características del procedimiento (n = 117)	
Edad (años)	8,6 (0,4-69,2)	Naturaleza		ETE	117 (100)
Edad < 1 año	8 (6,8)	Congénita	103 (88,0)	Vena femoral	115 (98)
Peso (kg)	27,5 (5,8-97)	Posquirúrgica	13 (11,1)	PAPm (mmHg)	17,5 (10-43)
Peso < 10 kg	12 (8,6)	Posinfarto	1 (0,9)	Ingreso ≤ 2 días	89 (76)
Talla (cm)	127 (56-195)	Localización		Tamaño del coil	
Tipo de cardiopatía		PM con aneurisma	74 (63,2)	8/6	34 (29,1)
CIV aislada	99 (85,3)	PM	21 (18,0)	10/6	29 (24,8)
CCC	17 (14,7)	Muscular	7 (6,0)	12/6	18 (15,4)
Indicación		Gerbode	6 (5,1)	12/8	11 (9,4)
Dilatación del VI	113 (97,4)	Residual quirúrgica	9 (7,7)	14/8	14 (12,0)
IC/diurético	22 (19,0)	Orificios		16/8	11 (9,4)
Qp/Qs (n=92)	1,57 (1-3)	Único	78 (66,7%)		
El previa	2 (1,7)	Múltiple	39 (33,3%)		
IAo leve	15 (12,9)	Diámetro (mm)		Tiempo de fluoroscopia (min)	34 (11,4-124)
		En VI	8,5 (3-20)	Tiempo del procedimiento (min)	133,5 (60-285)
		En VD	4,5 (1,7-11)		

CCC: cardiopatía congénita compleja; CIV: comunicación interventricular; EI: endocarditis infecciosa; ETE: ecocardiografía transefágica; IAo: insuficiencia aórtica; IC: insuficiencia cardíaca; PAPm: presión arterial pulmonar media; PM: perimembranosa sin tejido aneurismático dependiente del aparato subvalvular tricúspideo; VD: ventrículo derecho; VI: ventrículo izquierdo.

Los valores expresan mediana (intervalo) o n (%).

Tabla 2 Edad y peso, tiempos y resultado del procedimiento según el tipo de cardiopatía y la naturaleza y la localización de la CIV

n = 117	Tipo de cardiopatía			Naturaleza de la CIV			Localización de la CIV			p			
	Simple (n=99)	Compleja (n=18)	p	Congénita (n=103)	Posquirúrgica (n=13)	Posinfarto (n=1)	p	PM con aneurisma (n=74)	PM sin aneurisma (n=21)		Muscular (n=7)	Gerbode (n=6)	Parque quirúrgico (n=9)
Edad (años)	9,0 (0,8-69)	5,1 (0,4-19,3)	0,11	8,6 (0,4-68,3)	5,2 (0,9-37)	69,2	<0,01*	8,6 (0,4-37)	11,6 (0,5-28)	8,7 (0,8-69,2)	8,6 (11-68,3)	5,5 (0,9-14,8)	0,13
Peso (kg)	34,2 (7-97)	14 (5,8-46)	<0,01*	31,5 (5,8-97)	16 (7-79,5)	75	0,05	31,5 (5,8-97)	29 (6,9-79,2)	19,1 (8,9-75)	31,4 (7-58)	16 (10-44,5)	0,68
Fluoroscopia (min)	33 (11-101)	41 (17-124)	0,23	31 (11-124)	48 (17-73)	100	<0,01*	29 (16-80)	57 (19-124)	38 (25-100)	30 (11-90)	51 (30-73)	<0,01*
Tiempo total (min)	131 (60-285)	152 (64-240)	0,73	130 (60-285)	176 (64-240)	260	0,11	128 (64-257)	185 (60-285)	165 (80-260)	124 (64-240)	178 (105-200)	0,14
Implante con éxito (%), 89 (104/117)	86,9 (86/99)	100 (18/18)	0,21	88,3 (91/103)	100 (13/13)	0	0,05	91,9 (68/74)	71,4 (15/21)	100 (7/7)	100 (6/6)	88,9 (8/9)	0,11
Complicación mayor (%), 6,9 (7/106)	5,7 (5/88)	11,1 (2/48)	0,34	6,4 (6/93)	7,7 (1/13)	-	0,87	5,8 (4/69)	6,2 (1/16)	0	16,7 (1/6)	12,5 (1/8)	0,47

CIV: comunicación interventricular; PM: perimembranosa.

Los valores expresan mediana (intervalo) o % (n/N).

* Diferencia estadísticamente significativa (p < 0,05).

Solo 4 pacientes (2 CIV perimembranas con aneurisma, 1 Gerbode y 1 CIV posquirúrgica en CCC) precisaron la colocación de 2 dispositivos NitOcclud sobre el mismo defecto por persistencia de *shunt* residual, y en 3 de estos 4 dobles implantes se realizaron en un único cateterismo. Además, hubo 1 paciente (12 kg, heterotaxia y CCC), que precisó durante el procedimiento el implante de un Amplatzer Vascular Plug tipo IV 7 mm sobre NitOcclud 18/6 mm por el mismo motivo.

El tiempo de fluoroscopia fue significativamente superior para las CIV perimembranas sin aneurisma y las residuales posoperatorias (tabla 2). También fueron mayores el tiempo total del procedimiento y el porcentaje de fracaso en el implante.

En 4 pacientes se realizó conjuntamente el cierre de otros cortocircuitos adicionales: 1 *ductus*, 2 CIA/foramen oval y 1 CIV muscular anterior (7 kg, CCC, Amplatzer Ductal Occluder tipo II 6 × 4 mm).

De los 11 pacientes en los que no se pudo implantar el dispositivo, 4 tenían síndrome de Laubry (con uno de los velos aórticos en estrecha relación con el cortocircuito)¹⁷, 1 CIV posinfarto de localización inferior (tratamiento compasivo por insuficiencia cardíaca y cierre parcial previo del defecto con dispositivo Amplatzer Ventricular Septal Defect Occluder), 4 CIV perimembranas con tejido aneurismático en las que no se consiguió la estabilidad del *coil* y 2 CIV perimembranas sin tejido aneurismático en las que persistía un cortocircuito al menos moderado. En otro paciente con CIV perimembranosa sin tejido aneurismático (8 años, 39 kg), el oclisor embolizó a la arteria pulmonar izquierda, y se retiró por vía percutánea a las 24 h del implante.

La mediana del tiempo de seguimiento fue 31,4 (0,6-59,9) meses. No hubo fallecimientos relacionados con el implante ni trastornos del ritmo permanentes. En general, la tasa de complicaciones mayores fue del 6,7% (7/106). Este porcentaje fue superior para las CIV tipo Gerbode o las residuales posquirúrgicas (tabla 2).

En la evolución, la principal complicación fue la aparición de hemólisis, hasta el 5,8% (6/104), que se produjo en todos los casos en las primeras 24-48 h tras el implante. En 4 pacientes fue grave, 2 de ellos precisaron tratamiento quirúrgico (tabla 4). Un tercer paciente con hemólisis crónica controlada se sometió a trasplante cardíaco por insuficiencia cardíaca secundaria a CCC.

Cuatro pacientes (3,8%) requirieron un segundo procedimiento percutáneo, 1 por hemólisis y 3 por cortocircuito residual significativo (figura 4).

El 9,6% (10/104) de los pacientes presentaron alteraciones del ritmo cardíaco transitorias: 2 BAV transitorios —1 paciente (21 kg, CIV perimembranosa sin aneurisma) con BAV de tercer grado y cortocircuito residual significativo, cuya conducción auriculoventricular se normalizó tras la extracción y el cierre quirúrgico del defecto a las 24 h del implante¹⁸, y otro (24 kg, síndrome de Down, CIV perimembranosa aneurismática) que requirió administración puntual de atropina y tratamiento con corticoides orales por un BAV de segundo grado Mobitz tipo II en las primeras 48 h, con evolución favorable a ritmo sinusal tras 6 meses de seguimiento—; disociación electromecánica durante la realización del asa arteriovenosa en 1 paciente de 10 kg con CCC, remisión tras la administración de adrenalina y volumen, con posterior implante exitoso del *coil* y seguimiento sin incidencias; ritmo nodular en 1 paciente (56 kg, CIV perimembranosa con aneurisma), con sustitución intraprocedimiento del *coil* inicialmente empleado (8/6) por uno de mayor tamaño (10/6) para minimizar el *shunt* residual, que cedió a los 4 días con la administración de corticoides; taquicardia ectópica de la unión en la primera semana posimplante en 2 pacientes (12 kg, Gerbode y 16 kg, CIV perimembranosa), con remisión tras la administración de corticoides durante 7-14 días y

Tabla 3
Experiencia en el implante de NitOcclud según centro hospitalario

Hospital	A	B	C	D	E	F	G	H	I	J	K	L	M
<i>Inicio del programa</i>	29-5-2014	28-9-2010	10-4-2015	1-12-2015	14-7-2015	16-4-2015	22-6-2017	9-3-2018	11-2-2016	24-4-2016	22-3-2017	28-3-2017	4-4-2016
<i>Total (n = 117)</i>	42	37	9	8	5	4	3	2	2	2	1	1	1
<i>Edad (años)</i>	5,9 (0,4-15,5)	5,5 (0,9-22,1)	16,9 (2,3-37,1)	13,6 (8,6-17,4)	6,3 (1,6-13,3)	5,7 (2,2-11,3)	11,5 (8,7-14)	9,8 14,9	6,9 11,6	10,3 18,1	11,8	69,2	68,3
<i>Peso (kg)</i>	16,9 (5,8-79,2)	22,6 (7-97)	55 (8,9-79,5)	39,2 (21-68)	22,3 (10-68,5)	16 (10-38)	41,5 (32-45)	54 84	21 32	38 55	51	75	58
<i>Tamaño del coil</i>													
8/6	19	10	1	3	1	—	—	—	1	—	1	—	—
10/6	6	15	—	2	—	2	—	—	—	1	—	—	—
12/6	7	5	1	1	2	—	—	—	1	—	—	—	—
12/8	—	4	3	—	2	—	1	—	—	1	—	—	1
14/8	3	3	3	2	—	2	1	—	—	—	—	1	—
16/8	7	—	1	—	—	—	1	2	—	—	—	—	—
<i>Casos no implantados (orden, tipo de CIV), 9,4% (11/117)</i>	7,1 (3/42) Caso 8: Laubry · Caso 26: Laubry · Caso 29: Laubry	13,5 (5/37) Caso 4: PM con aneurisma · Caso 9: PM con aneurisma · Caso 13: PM con aneurisma · Caso 21: Laubry · Caso 35: PM	0	12,5 (1/8) Caso 4: PM	0	25 (1/4) Caso 3: PM con aneurisma	0	0	0	0	0	1 Caso 1: Muscular posinfarto	0
<i>Complicación mayor, 6,9% (7/106)</i>	5,1 (2/39) Caso 5: <i>shunt</i> residual ^a · Caso 17: <i>shunt</i> residual ^a	9,4 (3/32) Caso 1: hemolisis ^b · Caso 8: embolización ^a · Caso 11: hemolisis ^{a,b}	11 (1/9) Caso 8: <i>shunt</i> residual y BAV ^b	0	0	0	0	0	0	0	0	0	100 (1/1) Caso 1: hemolisis ^a
<i>Éxito, 89% (104/117)</i>	93 (39/42)	84 (31/37)	89 (8/9)	87,5 (7/8)	100 (5/5)	75 (3/4)	100 (3/3)	100 (2/2)	100 (2/2)	100 (2/2)	100 (1/1)	0	100 (1/1)

CIV: comunicación interventricular; PM: perimembranosa.

Los valores expresan mediana (intervalo) o % (n/N).

^a Complicación mayor que precisa cateterismo.

^b Complicación mayor que precisa cirugía.

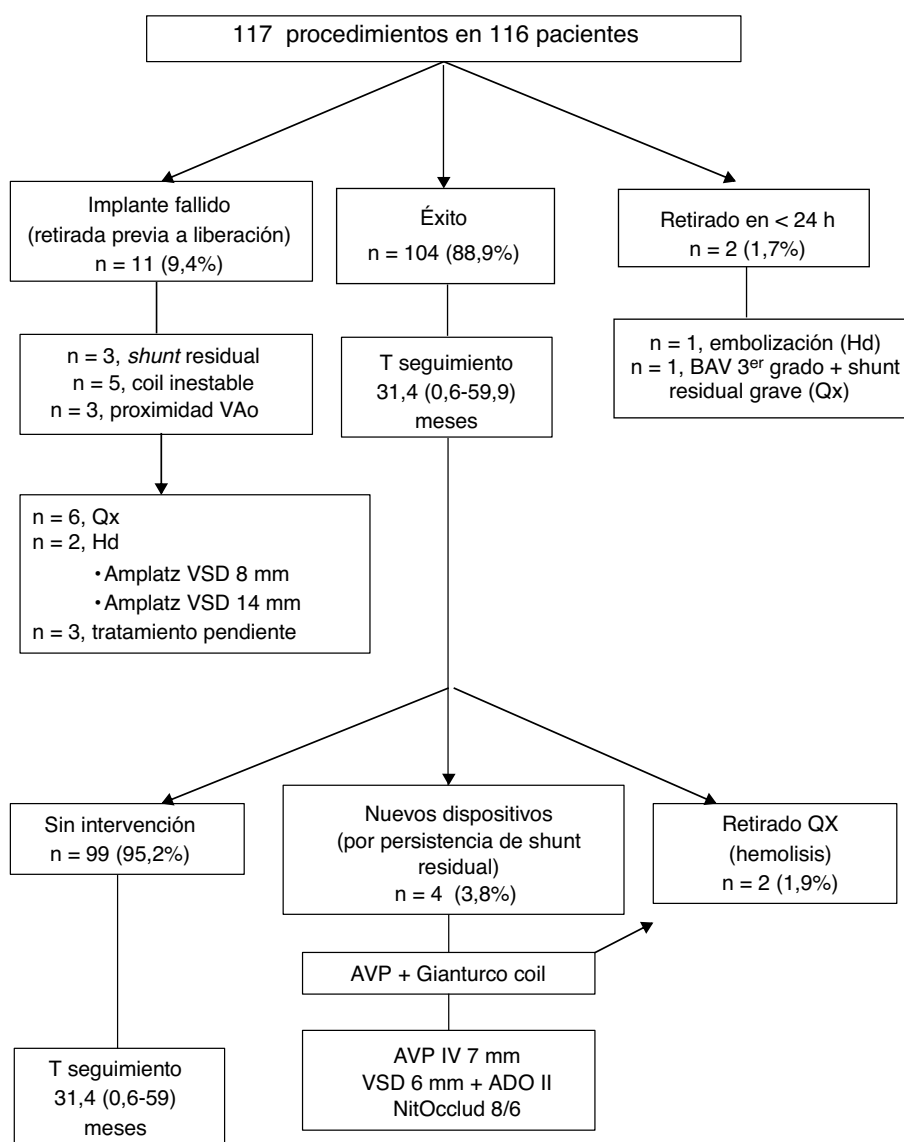


Figura 4. Diagrama de flujo sobre la evolución de los pacientes. ADO: Amplatzer Ductal Occluder; AVP: Amplatzer Vascular Plug; Amplatz VSD: Amplatzer Ventricular Septal Defect Occluder; AVP: Amplatzer Vascular Plug; BAV: bloqueo auriculoventricular; Hd: hemodinámica; Qx: cirugía/quirúrgico; T: tiempo; VAo: válvula aórtica.

evolución favorable a los 3-5 años del implante; otras auto-limitadas a las primeras 48 h: 1 paciente con extrasístoles supraventriculares, 1 paciente con extrasístoles ventriculares y 2 en ritmo nodular intermitente, que cedieron sin tratamiento médico.

En 3 pacientes se registró bloqueo de rama derecha del haz de His de nueva aparición sin retraso en la conducción AV, que persistían tras 2 años de seguimiento.

No se han descrito daños valvulares secundarios al implante que hayan requerido intervención. No obstante, en el 6,7% (7/104)

Tabla 4
Descripción de pacientes con hemólisis

Paciente	Tipo de CIV	Tamaño de la CIV (mm)	Número de orificios	Tamaño del coil	Grado de shunt residual	Transfusión	Evolución
8 años, 39 kg	PM con aneurisma	12 × 7	Múltiples	14/8	Moderado	Sí	Retirada quirúrgica a los 3 días
11 meses, 8 kg	PM con aneurisma	7 × 4	Múltiples	8/6	Moderado	Sí	1: coil Gianturco y AVP sin éxito 2: retirada quirúrgica a los 2 meses
12 meses, 7 kg	Gerbode, VDDS + MGA	7 × 7	Múltiples	12/6	Leve	Múltiples	1: ADO II en CIV anterior 2: TxC a los 5 meses
68 años ¹⁷ , 58 kg	Gerbode tras EI	20 × 6	Múltiples	12/8 y 10/6	Leve	Sí	Cierre percutáneo a los 2 meses (AVSD 6 mm, ADO II 4 × 4 mm)
9 años, 32 kg	Parque quirúrgico, truncus tipo I	12 × 10	Único	16/8	Leve	No	Cierre espontáneo en 23 días
20 meses, 10 kg	PM con aneurisma	5 × 3,5	Único	10/6	Leve	No	Cierre espontáneo en 2 días

ADO: Amplatzer Ductal Occluder; AVP: Amplatzer Vascular Plug; AVSD: Amplatzer Ventricular Septal Defect Occluder; CIV: comunicación interventricular; EI: endocarditis infecciosa; MGA: mala posición de grandes arterias; PM: perimembranosa; TxC: trasplante cardíaco; VDDS: ventrículo derecho de doble salida.

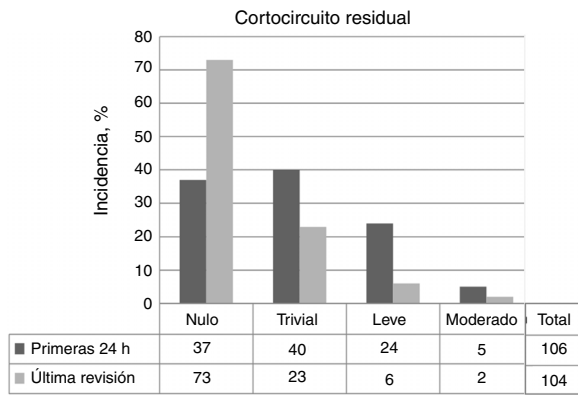


Figura 5. Porcentaje de pacientes y grado de cortocircuito residual a las 24 h del implante y en la última revisión. Mediana de tiempo de seguimiento, 31,4 (0,6-59) meses.

de los pacientes se produjo interferencia valvular: 2 con insuficiencia aórtica, 3 con aparición o agravamiento de insuficiencia tricuspídea, una doble lesión tricuspídea leve, que se resolvió espontáneamente a los 10 meses de seguimiento, e insuficiencia mitral de grado II (sustitución durante el procedimiento del coil 14/8 por otro 12/8).

Otras complicaciones menores fueron: 1 fístula arteriovenosa femoral en la extremidad inferior izquierda, 1 trombosis de arteria femoral (repermeabilizada con heparina) y 1 neuropatía transitoria del plexo braquial derecho.

Las tasas de cierre completo o casi completo del defecto a las 48 h del procedimiento y en la última revisión de cada paciente fueron del 72,6% (77/106) y el 92,3% (96/104) respectivamente (figura 5). En la figura 6 se muestra la evolución en el tiempo del posible cortocircuito residual en los pacientes con implante exitoso que no precisaron reintervención.

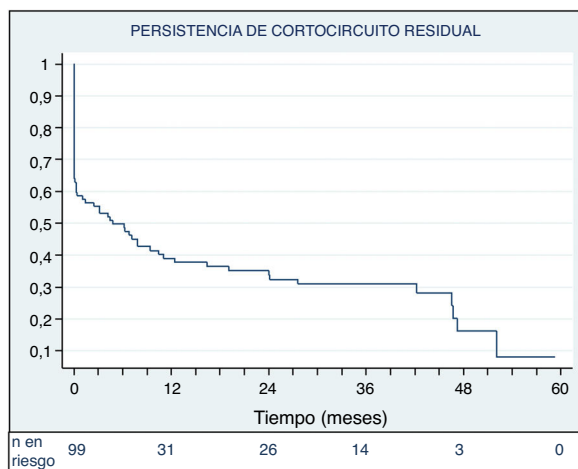


Figura 6. Curva de Kaplan-Meier. Proporción de pacientes sin cortocircuito residual a lo largo del tiempo (pacientes con implante exitoso sin reintervenciones durante el seguimiento, n = 99). El 50% de los pacientes mostraba ausencia de cortocircuito residual a los 4,8 meses de seguimiento.

DISCUSIÓN

Desde la primera descripción del cierre percutáneo de las CIV², se ha extendido su uso y ampliado el ámbito de aplicación debido a la mayor experiencia y a la diversidad de dispositivos disponibles. La singularidad de estos reside en que tienen un diseño específico o readaptado para su uso fuera de ficha^{13,15,19}. Además, en algunas instituciones se ha convertido en el método de elección por sus ventajas respecto a la cirugía^{9,20} (especialmente en países asiáticos y para CIV musculares)^{14,21}.

En las CIV perimembranasas, el principal problema ha sido la aparición de BAV permanente, incluso años después del implante. La técnica quirúrgica no está exenta de esta complicación²², pero su incidencia actual se espera que sea < 1%²³. Actualmente, se ha comunicado un 1,6% de incidencia de BAV completo (el 0,8% con marcapasos permanente) tras una técnica de cierre percutáneo con dispositivo de doble disco modificado (n = 1.046)²⁴.

Las características ideales que debe tener un ocluser es que sea fácil de utilizar, con bajo perfil, adaptable a múltiples formas de defectos anatómicos, fácil de retirar y reconfigurable, y que cierre el defecto en un periodo de tiempo razonable sin modificar ni interferir las estructuras cardiacas adyacentes para impedir o minimizar el riesgo de alteraciones de la conducción auriculoventricular¹⁰.

En nuestro estudio se observó que el NitOcclud Lê VSD Coil cumple con la mayor parte de las características mencionadas, con aplicación a un amplio abanico de situaciones clínicas y con una tasa de éxito general del 89%. La indicación más habitual fue para CIV perimembranasas aneurismáticas de tamaño pequeño-moderado en pacientes asintomáticos en edad escolar con dilatación ecocardiográfica de cavidades izquierdas. Los pacientes con CIV perimembranasas sin tejido aneurismático o CIV residuales posoperatorias fueron los más complejos desde el punto de vista técnico (mayor tiempo de fluoroscopia y menor porcentaje de éxito) (tabla 2).

En relación con los trabajos publicados previamente (tabla 5)¹⁰⁻¹⁵, este es el que recoge mayor número de pacientes y mayor variedad de CIV en cuanto a su naturaleza (incluida la isquémica) y su localización (incluido Gerbode)¹⁶. Son muy pocos los estudios que refieren cierre de CIV tipo Gerbode por vía percutánea, y muy excepcionalmente con este dispositivo^{14,25}. Asimismo cabe resaltar que se realizaron 3 cateterismos con implante simultáneo y electivo de 2 coils sobre el mismo defecto. Además, hubo pacientes de corta edad o poco peso (el 6,8%, < 1 año; el 8,6%, < 10 kg), generalmente en el contexto de CIV posquirúrgicas en CCC, donde el procedimiento adquiere especial dificultad²⁶. Esto puede explicar que nuestro porcentaje de éxito global (89%) sea ligeramente inferior y la incidencia de complicaciones mayores (6,7%) y el tiempo de fluoroscopia (37 min), discretamente superiores a los de otros estudios (tabla 4). Además, nuestra definición de complicaciones mayores incluyó las reintervenciones por vía percutánea y no solo quirúrgica, a diferencia de otras series^{10,13} (en este supuesto, nuestra tasa descendería al 2,8% [3/106]).

El principal factor condicionante para conseguir una adecuada adaptación del dispositivo al tabique interventricular evitando el shunt residual y la interferencia con la válvula aórtica es la selección cuidadosa del tipo de defecto y el tamaño del coil. En este sentido, resulta fundamental la ETE, dado que aporta información detallada sobre el orificio hemodinámico: presencia de aberturas múltiples, características del posible tejido aneurismático circundante y relación con el anillo valvular aórtico. La valoración del orificio anatómico, en cambio, es más precisa mediante ventriculografía izquierda en eje largo (oblicua anterior izquierda a 60° más craneal a 20°). La elección del coil tiene la finalidad de «rellenar» la solución de continuidad generada por la CIV (especialmente si existe bolsón aneurismático) mientras se evita interferir con la

Tabla 5
Estudios previos sobre uso de NitOcclud® Lê VSD Coil para el cierre de CIV

Autor	Tipo de CIV	Edad (años)/ peso (kg)	Éxito, %	Tiempo de fluoroscopia/ tiempo del procedimiento (min)	Complicaciones mayores	Otras complicaciones	Hemolisis	BAVp	BRDHH	Shunt residual	Daño valvular	Seguimiento (meses)
Chungsomprasong et al. ^{12,a} (2011; n=33)	PM=11 DR=22	9,8 (1-29)/34,5 (10,1-83,2)	93,9	21,9 (8,2-75)/ 88,2 (60-150)	No	—	No	No	—	n=5 (15,2%) a 6 meses	—	8,1 (3-76,2)
Odemis et al. ¹¹ (2014; n=20)	PM=20 Aneurisma=19	7,3 (1,3-17)/ 25,7 (10-58)	100	29,4 (13,8- 67,4)/88,5 (40- 180)	n=1 (5%) Qx	—	n=3 (15%) Qx=1	No	—	n=3 (15%) a 90 días	No	12,3 (2-22)
EUREVECO ¹⁰ (2017; n=111)	PM=81 Aneurisma=48 Muscular=31	8,4 (0,8-66,9)/ 28,8 (7,2-109)	91,9	26,3 (7,5-86,3)/ 121,1 (15-278)	n=2 (1,9%) Qx	n=19 (18,5%)	n=3 (2,9%) Qx=1	No	n=6 (5,9%)	n=3 (3,1%) al año	IT=5 IAo=3	31,3 (24-48)
Nguyen et al. ^{13,b} (2017; n=71)	PM=71 Aneurisma=47	16,8 ± 14,4/ 31 ± 18,7	97,2	27,1 ± 12,4/ 92,7 ± 36,5	n=1 (1,4%) Qx	n=11 (14,5%)	n=5 (7,3%) Qx=0	n=1 (1,4%) Qx=1	No	n=4 (5,8%) al año	IAo=1	57,2 ± 21,3
El Shedoudy et al. ¹⁴ (2017; n=80)	PM con aneurisma=77 Muscular=2 Gerbode=1	5,3 (1,5-28)/ 17,2 (7,8-44)	98,7	30,6 (26-39)/ 105 (86-130)	n=1 (1,3%) Hd	—	No	No	n=1 (1,3%)	n=2 (2,5%) al año	No	36
Shrestha et al. ¹⁵ (2017; n=59)	PM=59	7,1 (0,8-28)/ 21,2 (6,4-93)	97 ^c	22 (4,8-77,1)/ 60 (30-260) ^c	n=1 (1,4%) Qx	n=12 (9%)	No	No	—	n=10 (9,6%) ^c al año	IAo=1 Qx	12
Solana-Gracia et al. (n=117)	PM=96 Aneurisma=74 Muscular=7 Gerbode=6 Residual quirúrgica=9	8,6 (0,4-69,2)/ 27,5 (5,8-97)	89	34 (11,4-124)/ 133,5 (60-285)	n=7 (6,9%) Qx n=2 Hd+Qx n=1 Hd n=4	n=24 (20,5%)	n=6 (5,8%) Qx=2	No	n=3 (2,9%)	n=8 (grado ≥ leve) (7,7%) a 31 meses	IT=4 IAo=2 IM=1	31,4 (0,6-59,9)

BAVp: bloqueo auriculoventricular permanente; BRDHH: bloqueo de rama derecha del haz de His; CIV: comunicación interventricular; DR: doble relacionada; Hd: hemodinámica; IAo: insuficiencia aórtica; IT: insuficiencia tricuspídea; PM: perimembranosa; Qx: cirugía.

^a Estudio comparativo con dispositivos de cierre de CIV Amplatzer (Perimembranous or Muscular); tamaño general de la muestra, n=116.

^b Estudio comparativo con dispositivos de cierre ductal (Amplatzer, Cocoon o Cera); tamaño general de la muestra, n=386.

^c Estudio sobre cierre de CIV perimembranosa con 13 dispositivos diferentes. Resultados en general para toda la muestra (n=133).

válvula aórtica. La existencia de cortocircuito residual suele corresponder a una elección subóptima del tamaño del ocluser (generalmente infradimensionado) o a una conformación inadecuada de sus espiras en relación con el defecto anatómico. Conviene recordar que existe cierto grado de variabilidad aleatoria en su adaptación al tabique interventricular.

La existencia de *shunt* residual hace posible la aparición de hemolisis, sin que se pueda correlacionar la magnitud de aquel con el grado de esta. Por ello y según nuestra experiencia, recomendamos ser poco tolerantes con la presencia de cortocircuito residual, especialmente si es mayor que leve y de localización periprotésica. En esos casos, sería aconsejable intentar reacomodar el dispositivo sobre el defecto o cambiar a uno de tamaño superior. Si esto no fuera posible, habría que valorar la posibilidad de implantar *in situ* un segundo ocluser.

La aparición de hemolisis generalmente ocurre a partir de las 24 h y muy excepcionalmente transcurridas las primeras 2 semanas tras el implante. La primera medida terapéutica sería la hidratación del paciente y suspender la administración de ácido acetilsalicílico. En segunda línea, existiría la posibilidad de tratamiento percutáneo y, por último, el explante y cierre quirúrgico de la CIV.

Por otro lado, no se ha observado un fenómeno franco de curva de aprendizaje en el análisis de la experiencia por centros (los primeros procedimientos por lo general han sido tutorizados por un *proctor*) (tabla 3). El fracaso en el implante y la aparición de complicaciones se han relacionado más bien con el tipo de CIV y las características propias de los pacientes. Consideramos que la anatomía del defecto tipo síndrome de Laubry¹⁷ no es adecuada para realizar esta técnica, puesto que la estrecha relación del velo coronario (generalmente derecho) con el defecto interfiere en la conformación del *coil* sobre este.

En esta serie se describe por primera vez la aparición de taquicardia ectópica de la unión tras el implante de este dispositivo. Su aparición fue subaguda y su evolución, benigna.

La gran ventaja es la drástica disminución de la tasa de BAV permanente/necesidad de implantar marcapasos, al no ejercer fuerza de pinzamiento en el tejido alrededor del defecto, a diferencia de los sistemas de doble disco autoexpandibles. En nuestra serie no hubo ningún caso y solo hay un paciente descrito en la literatura con esta complicación¹³.

Del mismo modo, no se hallaron casos de endocarditis infecciosa posimplante, que se ha descrito como una complicación excepcional²⁷.

Limitaciones

Dada la metodología de nuestro estudio, se desconoce el número total real de pacientes candidatos a beneficiarse de este tratamiento y que, en cambio, se han sometido a otras opciones terapéuticas (percutáneas/quirúrgicas), lo cual imposibilita la comparación de resultados entre diferentes técnicas.

CONCLUSIONES

La singularidad y el escaso número de pacientes con cardiopatía congénita hacen necesaria la colaboración multiinstitucional para poder aportar resultados sobre la evolución de las técnicas de tratamiento tan específicas^{28,29}. Este trabajo refleja que el NitOcclud Lê VSD Coil puede utilizarse con éxito para un amplio espectro anatómico de CIV sin que se produzcan alteraciones permanentes de la conducción AV. La incidencia de hemolisis es muy baja y no condiciona la indicación del procedimiento. Sin embargo, se debe minimizar la persistencia del cortocircuito

residual y revisar periódicamente en su búsqueda a los pacientes que lo mantengan.

¿QUÉ SE SABE DEL TEMA?

- El dispositivo NitOcclud Lê VSD Coil se introdujo en el año 2010 con un diseño novedoso y específico para el cierre de CIV.
- Surgió con la finalidad de minimizar la aparición de BAV (principal y fatídica complicación de los sistemas de doble disco empleados hasta aquel momento).
- Las series publicadas sobre su uso son limitadas en volumen y en tiempo de evolución.
- Destacan, no obstante, su seguridad y la disminución significativa de las alteraciones permanentes de la conducción AV.
- Sin embargo, conviene señalar el riesgo de hemolisis en pacientes con cortocircuito residual.

¿QUÉ APORTA DE NUEVO?

- Nuestro estudio recoge la experiencia nacional sobre esta técnica.
- Representa la serie de mayor volumen y variedad en cuanto a las características de los pacientes (peso < 10 kg, n = 12) y la naturaleza y la localización anatómica de las CIV.
- El cierre de CIV perimembranosas sin tejido aneurismático o CIV residuales posoperatorias es el que requiere de mayor complejidad técnica.
- Desaconsejamos realizar esta técnica en pacientes con síndrome de Laubry, por interferencia del velo aórtico prolapsado con el despliegue del *coil*.
- Recomendamos evitar la persistencia de cortocircuito residual cuando su grado es superior a leve o cuando se encuentra localizado entre el dispositivo y los márgenes de la CIV.

CONFLICTO DE INTERESES

J.L. Zunzunegui Martínez y J.M. Velasco Bayón son *proctors* de PFM Medical.

AGRADECIMIENTOS

Nuestro agradecimiento al Grupo de Trabajo de Hemodinámica Infantil de la Sociedad Española de Cardiología Infantil y Cardiopatías Congénitas.

BIBLIOGRAFÍA

1. Hoffman JI, Kaplan S. The incidence of congenital heart disease. *J Am Coll Cardiol.* 2002;39:1890-1900.
2. Lock JE, Block PC, McKay RG, Baim DS, Keane JF. Transcatheter closure of VSDs. *Circulation.* 1988;78:361-368.
3. Bass JL, Kalra GS, Arora R, et al. Initial human experience with the Amplatzer perimembranous ventricular septal occluder device. *Cath Cardiovasc Interv.* 2003;58:238-245.
4. Oses P, Hugues N, Dahdah N, et al. Treatment of isolated ventricular septal defects in children: Amplatzer versus surgical closure. *Ann Thorac Surg.* 2010;90:1593-1598.

5. Carminati M, Butera G, Chessa M, et al. Transcatheter closure of congenital VSDs: results of the European Registry. *Eur Heart J*. 2007;28:2361–2368.
6. Zhou T, Shem XQ, Zhou SH, et al. Complications associated with transcatheter closure of perimembranous ventricular septal defects. *Catheter Cardiovasc Interv*. 2008;71:559–563.
7. Predescu D, Chaturvedi RR, Friedberg MK, et al. Complete heart block associated with device closure of perimembranous ventricular septal defects. *J Thorac Cardiovasc Surg*. 2008;136:1223–1228.
8. Liu S, Chen F, Ding X, et al. Comparison of results and economic analysis of surgical and transcatheter closure of perimembranous ventricular septal defect. *Eur J Cardiothorac Surg*. 2012;42:157–162.
9. Yang J, Yang I, Yu S, Liu J, Zuo J, Chen W. Transcatheter versus surgical closure of perimembranous ventricular septal defects in children. *J Am Coll Cardiol*. 2014;63:1159–1168.
10. Haas NA, Kock L, Bertram H, et al. Interventional VSD closure with the NitOcclud® Lê VSD Coil in 110 patients: early and midterm results of the EUREVECO Registry. *Pediatr Cardiol*. 2017;38:215–227.
11. Odemis E, Saygi M, Guzeltas A, et al. Transcatheter closure of perimembranous ventricular septal defects using NitOcclud® Lê VSD Coil: early and mid-term results. *Pediatr Cardiol*. 2014;35:817–823.
12. Chungsomprasong P, Durongpisitkul K, Vijarnsorn C, Soongswang J, Lê TP. The results of transcatheter closure of VSD using Amplatzer® and NitOcclud® Lê VSD Coil. *Catheter Cardiovasc Interv*. 2011;78:1032–1040; Nguyen HL, Phan QT, Dinh LH, et al. NitOcclud® Lê VSD Coil versus duct occluders for percutaneous perimembranous ventricular septal defect closure. *Congenital Heart Dis*. 2018;13:584–593.
13. El Shedoudy S, El-Doklah E. Midterm results of transcatheter closure of ventricular septal defect using NitOcclud® Lê VSD Coil, single center experience. *J Saudi Heart Assoc*. 2019;31:78–87.
14. Shrestha M, Promphan W, Layangool T, et al. Feasibility and 1-year outcome of transcatheter closure of perimembranous ventricular septal defects with different devices. *Catheter Cardiovasc Interv*. 2019;93:E30–E37.
15. Pérez de Prado A, Zunzunegui JL, Carbonell R, Rodríguez MA, Benito T, Fernández F. Effect of incomplete closure of a Gerbode defect with the Nit-Occlud Lê VSD coil: severe hemolysis requiring a second procedure. *Rev Esp Cardiol*. 2017;70:872–873.
16. Pontailler M, Gaudin R, Moreau de Bellaing A, Raïsky O. Surgical repair of concomitant ventricular septal defect and aortic cusp prolapse or aortic regurgitation, also known as the Laubry-Pezzi syndrome. *Ann Cardiothorac Surg*. 2019;8:438–440.
17. Pardo A, Alvarez-Fuente M, Centella T, del Cerro MJ. Early complete atrioventricular block after percutaneous closure of a perimembranous ventricular septal defect with a Nit-Occlud® Lê VSD coil. *Progress Pediatric Cardiol*. 2018;49:81–83.
18. Cinteza EE, Butera G. Complex ventricular septal defects. Update of percutaneous closure. *Rom J Morphol Embryol*. 2016;57:1195–1205.
19. Saurav A, Kaushik M, Alla VM, et al. Comparison of percutaneous device closure versus surgical closure of perimembranous ventricular septal defects: a systematic review and meta-analysis. *Catheter Cardiovasc Interv*. 2015;86:1048–1056.
20. Tianjin Z, Yaling L, Xueqing Z. Transcatheter closure vs surgical closure of ventricular septal defect in China: a metaanalysis. *Cross-Cult Commun*. 2015;11:57–65.
21. Liberman L, Pass RH, Hordorf AJ, Spotnitz HM. Late onset of heart block after open heart surgery for congenital heart disease. *Pediatr Cardiol*. 2008;29:56–59.
22. Scully BB, Morales DL, Zafar F, McKenzie ED, Fraser Jr CD, Heinle JS. Current expectations for surgical repair of isolated ventricular septal defects. *Ann Thor Surg*. 2010;89:544–549.
23. Bai Y, Xu-Dong X, Chang-Yong L, et al. Complete atrioventricular block after percutaneous device closure of perimembranous ventricular septal defect: a single-center experience on 1046 cases. *Heart Rhythm*. 2015;12:2132–2140.
24. Phan QT, Kim SW, Nguyen HL. Percutaneous closure of congenital Gerbode defect using Nit-Occlud Lê VSD coil. *World J Cardiol*. 2017;9:634–639.
25. Narin N, Pamurku O, Tuncay A, et al. Percutaneous ventricular septal defect closure in patients under 1 year of age. *Pediatr Cardiol*. 2018;39:1009–1015.
26. El-Sisi AM, Menaissy YM, Bekheet SA. Infective endocarditis following coil occlusion of perimembranous ventricular septal defect with the Nit-Occlud Lê device. *Ann Pediatr Cardiol*. 2016;9:59–61.
27. Solana-Gracia R, Rueda F, Betrián P, et al. Pediatric Spanish Registry of percutaneous Melody pulmonary valve implantation in patients younger than 18 years. *Rev Esp Cardiol*. 2018;71:283–290.
28. Sanchez F, Castro FJ, Pérez-Lescure J, et al. Current situation of the organisation, resources and activity in paediatric cardiology in Spain. *An Pediatr (Barc)*. 2019;9:94–101.