

CONFLICTO DE INTERESES

C. Moris es proctor para Medtronic.

Daniel Hernández-Vaquero^{a,b}, Rocío Díaz^{a,b}, Isaac Pascual^{a,b,c,*}, Pablo Avanzas^{a,b,c}, Jacobo Silva^{a,b,c} y César Moris^{a,b,c}

^aÁrea del Corazón, Hospital Universitario Central de Asturias, Oviedo, Asturias, España

^bInstituto de Investigación Sanitaria del Principado de Asturias, Oviedo, Asturias, España

^cFacultad de Medicina, Universidad de Oviedo, Oviedo, Asturias, España

* Autor para correspondencia:

Correo electrónico: ipascua@live.com (I. Pascual).

On-line el 23 de marzo de 2019

BIBLIOGRAFÍA

1. Pahn K, Zhao DF, Wang N, et al. Transcatheter valve-in-valve implantation versus reoperative conventional aortic valve replacement: a systematic review. *J Thorac Dis.* 2016;8:E83–E93.
2. Austin PC. An introduction to propensity score methods for reducing the effects of confounding in observational studies. *Multivariate Behav Res.* 2011;46:399–424.
3. Ejiofor JI, Yammine M, Harloff MT, et al. Reoperative surgical aortic valve replacement versus transcatheter valve-in-valve replacement for degenerated bioprosthetic aortic valves. *Ann Thorac Surg.* 2016;102:1452–1458.
4. Díaz R, Hernández-Vaquero D, Silva J, et al. Real structural valve deterioration of the mitroflow aortic prosthesis: competing risk analysis. *Rev Esp Cardiol.* 2017;70:1074–1081.

<https://doi.org/10.1016/j.recsep.2019.02.011>
0300-8932/

© 2019 Sociedad Española de Cardiología. Publicado por Elsevier España, S.L.U. Todos los derechos reservados.

Reanimación cardiopulmonar con ECMO percutáneo en parada cardíaca refractaria hospitalaria: experiencia de un centro



Cardiopulmonary Resuscitation With Percutaneous ECMO in Refractory In-hospital Cardiac Arrest: A Single-center Experience

Sr. Editor:

La parada cardíaca refractaria hospitalaria (PCRH) es aquella que persiste tras 10 min de reanimación cardiopulmonar (RCP) avanzada^{1,2}. Las posibilidades de que se recupere la circulación espontánea disminuyen rápidamente a partir de los 15 min, y la supervivencia es menor del 5%^{2,3}. La mayoría de las PCRH por fibrilación ventricular son secundarias a cardiopatía, especialmente el síndrome coronario agudo, para el que es fundamental la revascularización, la cual habitualmente no puede realizarse si no se ha logrado recuperar la circulación espontánea.

Existe un papel para el oxigenador extracorpóreo de membrana venoarterial (ECMO-VA) en este contexto, la llamada RCP extracorpórea (RCP-E). En series previas, la RCP-E permitió alcanzar tasas de supervivencia al alta del 25%^{4,5}. Sin embargo, son barreras para su uso la disponibilidad, las potenciales complicaciones y la necesidad de un equipo especializado en su implante y manejo.

Se recoge la experiencia de nuestro centro, en el que se consideró el ECMO-VA en las PCRH con RCP básica precoz (< 5 min), activando el implante a partir de los 10 min de RCP avanzada. El cardiólogo intervencionista canuló percutáneamente el dispositivo (Cardiohel) guiado por fluoroscopia (si se implantaba en la sala de hemodinámica) y/o ecografía (no se utilizó sistemáticamente ecocardiograma transesofágico). El implante se realizó en el lugar de la PCRH para minimizar el tiempo hasta la RCP-E. Asistieron todos los casos 2 cardiólogos clínicos, 2 enfermeros de hemodinámica y 1 o 2 hemodinamistas. Del purgado del ECMO se encargaron el personal de enfermería o el cardiólogo clínico (con entrenamiento periódico específico para ello). Posteriormente, los pacientes fueron trasladados a la sala de hemodinámica o la unidad de cuidados intensivos cardiológicos.

Desde noviembre de 2013 hasta octubre de 2018, se aplicó RCP-E a 25 pacientes. Las características basales se recogen en la [tabla 1](#). La media de edad fue 54,2 años, el 80% eran varones y el 76% de los casos se debieron a infarto agudo de miocardio. El implante se realizó en el laboratorio de hemodinámica en 13 casos (52%), la

Tabla 1
Características de los pacientes

Pacientes, n	25
Varones	20 (80)
Edad (años)	54,1 ± 11,01
Etiología	
Infarto agudo de miocardio	19 (76)
Embolia pulmonar	2 (8)
Fallo crónico del injerto cardíaco	1 (4)
Tormenta arrítmica (miocardiopatía dilatada)	1 (4)
Anafilaxia por gadolinio (miocardiopatía hipertrófica)	1 (4)
Obstrucción de la vía aérea por linfoma	1 (4)
Primer ritmo documentado	
Fibrilación ventricular	11 (44)
Taquicardia ventricular	3 (12)
Actividad eléctrica sin pulso	5 (20)
Asistolia	6 (24)
Lugar de RCP	
Laboratorio de hemodinámica	13 (52)
UCIC	5 (20)
Servicio de urgencias	4 (16)
Quirófano de cirugía torácica	1 (4)
Radiología	1 (4)
Planta de cardiología	1 (4)
Horario de implante	
Laboral: de lunes a viernes, 8.00-22.00	18 (72)
Alerta hemodinámica	7 (28)
Tiempo	
Decisión a inicio implante (min)	6,8 ± 5,48
De canulación (min)	28,7 ± 9,80
Total de RCP (min)	43,8 ± 11,02
Hipotermia	9 (36)
FEVI preimplante (%)	27,2 ± 20,87
Lactato preimplante (mmol/l)	12,5 ± 4,40
Duración ECMO (días)	2 [1–4]
Balón de contrapulsación intraaórtico	17 (68)
Impella CP	3 (12)
Procedimiento invasivo	
Revascularización coronaria	18 (72)

Tabla 1 (Continuación)
Características de los pacientes

Trombectomía mecánica	2 (8)
Cambio a ECMO central	4 (16)
Cambio a Centrimag izquierda	1 (4)
Trasplante cardíaco	1 (4)
Destete de ECMO	8 (32)
Complicaciones	
Insuficiencia renal aguda	8 (32)
Hemorragia mayor	9 (36)
Isquemia de extremidad inferior	1 (4)
Lesión vascular	1 (4)
Ictus	2 (8)
Infección	1 (4)
Trombosis de la membrana	4 (16)
Causa de la muerte	
Fallo multiorgánico	8 (42,1)
Lesión cerebral posanóxica	2 (10,5)
Hemorragia mayor	5 (26,3)
Imposibilidad de canular	2 (8)
Descanulación accidental	1 (4)
Tormenta arrítmica	1 (4)
Supervivencia	
Latido espontáneo recuperado	23 (92)
24 h	19 (76)
Descanulación	9 (36)
Al alta	6 (24)
1 año seguimiento	6 (24)
Recuperación neurológica completa [†]	6 (100)

ECMO: oxigenador extracorpóreo de membrana; FEVI: fracción de eyección del ventrículo izquierdo; RCP: reanimación cardiopulmonar; UCIC: unidad de cuidados intensivos cardiológicos.

Salvo otra indicación, los valores expresan n (%), media ± desviación estándar o mediana [intervalo intercuartílico].

[†] De los supervivientes (n=6).

unidad de cuidados intensivos cardiológicos en 5 (20%) y el servicio de urgencias en 4 (16%). Se trataron 18 casos (72%) en horario laboral y 27 (28%) fuera de él. El tiempo medio desde la parada hasta el inicio del ECMO-VA (tiempo total de RCP) fue 43,8 min y el tiempo medio de canulación, 28,7 min. Mediante ECMO-VA, se aplicó hipotermia a 34 °C en 9 casos (35%) y en el resto, temperatura controlada a 36 °C, a criterio clínico del cardiólogo responsable en función de la inestabilidad hemodinámica o eléctrica o la presencia de coagulopatía. La canulación fue exitosa en 23 pacientes (92%), que recuperaron la pulsatilidad a los pocos minutos. La asistencia permitió la revascularización coronaria percutánea de 18 casos (72%) y la trombectomía mecánica percutánea de 2 pacientes con tromboembolia pulmonar (8%). La mediana de tiempo en ECMO fue de 2 (intervalo, 1-10) días; 4 pacientes después precisaron ECMO-VA central. A uno de los pacientes se le trasplantó con éxito tras la RCP-E con ECMO-VA periférico y cambio a ECMO-VA central por distensión del ventrículo izquierdo. La primera causa de muerte fue el fallo multiorgánico en 8 pacientes (32%), seguido por la hemorragia mayor en 5 (20%). Se pudo descanular a 9 pacientes, 3 con cierre percutáneo (33,3%) y 6 con reparación quirúrgica (66,6%). Sobrevivieron al alta con buena recuperación neurológica 6 pacientes (24%), significativamente más en ritmos desfibrilables que en los no desfibrilables (el 38,5 frente al 8,3%; $p < 0,001$). Tras

1 año de seguimiento, los supervivientes se mantenían estables y sin nuevos eventos cardiológicos. Por otro lado, se limitó el esfuerzo terapéutico en 2 pacientes con daño neurológico irreversible, y uno de ellos fue donante de órganos.

Los resultados de nuestra experiencia pueden ser superponibles a los encontrados en la literatura^{4,5}. Es importante reseñar que el implante percutáneo se ha demostrado factible en esta situación, con tiempos de canulación relativamente cortos e incluso mejores resultados respecto al implante quirúrgico⁶.

Acorde con lo previamente descrito, se han podido observar tasas de complicaciones relacionadas con la canulación superiores que con los implantes electivos; la más frecuente fue la hemorragia mayor en la zona de inserción (33%), en relación con un implante emergente en ausencia de pulso y la coagulopatía propia de una PCR prolongada⁶.

En nuestra experiencia, el uso de RCP-E en pacientes con PCRH es factible y parece mejorar la supervivencia en pacientes seleccionados, especialmente con infarto agudo de miocardio y arritmias desfibrilables, y con resultados significativamente peores en presencia de ritmos no desfibrilables. El éxito de la terapia se fundamenta en la creación de un protocolo de actuación, con activación temprana de la RCP-E e implante precoz en el lugar donde acontece la parada. También consideramos clave el papel del especialista en cuidados críticos para el manejo del ECMO-VA y los cuidados tras la parada. En nuestra opinión, el abordaje del implante y el manejo del ECMO-VA íntegramente en el servicio de cardiología ofrece resultados comparables a los publicados, con la ventaja de la eventual expansión a centros con equipo de cardiología intervencionista y la organización en red para la atención del *shock* y la PCRH.

Este estudio tiene las limitaciones correspondientes a su naturaleza retrospectiva, el pequeño tamaño muestral y la falta de grupo de control. Sin embargo, tiene el interés de ser la primera serie sobre RCP-E en nuestro país, así como la única hasta nuestro conocimiento con un tratamiento íntegramente realizado por cardiólogos.

Jorge García-Carreño^a, Iago Sousa-Casasnovas^{a,*},
Carolina Devesa-Cordero^a, Enrique Gutiérrez-Ibañes^a,
Francisco Fernández-Avilés^{a,b} y Manuel Martínez-Sellés^{a,b,c}

^aDepartamento de Cardiología, Hospital General Universitario Gregorio Marañón, Centro en Investigación Biomédica en Red Enfermedades Cardiovasculares (CIBERCV), Madrid, España

^bFacultad de Medicina, Universidad Complutense de Madrid, Madrid, España

^cFacultad de Medicina, Universidad Europea, Madrid, España

* Autor para correspondencia:

Correo electrónico: iagosousa@yahoo.es (I. Sousa-Casasnovas).

On-line el 23 de marzo de 2019

BIBLIOGRAFÍA

- Fagnoul D, Combes A, De Backer D. Extracorporeal cardiopulmonary resuscitation. *Curr Opin Crit Care*. 2014;20:259-265.
- Siao FY, Chiu CC, Chiu CW, et al. Managing cardiac arrest with refractory ventricular fibrillation in the emergency department: Conventional cardiopulmonary resuscitation versus extracorporeal cardiopulmonary resuscitation. *Resuscitation*. 2015;92:70-76.
- Cooper S, Janghorbani M, Gooper G. A decade of in-hospital resuscitation: Outcomes and prediction of survival. *Resuscitation*. 2006;68:231-237.
- Chen YS, Lin JW, Yu HY, et al. Cardiopulmonary resuscitation with assisted extracorporeal life-support versus conventional cardiopulmonary resuscitation in adults with in-hospital cardiac arrest: an observational study and propensity analysis. *Lancet*. 2008;372:554-561.

5. Shin TG, Jo IJ, Sim MS, et al. Two-year survival and neurological outcome of in-hospital cardiac arrest patients rescued by extracorporeal cardiopulmonary resuscitation. *Int J Cardiol.* 2013;168:3424-3430.
6. Thiagarajan RR, Brogan TV, Scheurer MA, Laussen PC, Rycus PT, Bratton SL. Extracorporeal membrane oxygenation to support cardiopulmonary resuscitation in adults. *Ann Thorac Surg.* 2009;87:778-785.

<https://doi.org/10.1016/j.recesp.2019.02.007>
0300-8932/

© 2019 Sociedad Española de Cardiología. Publicado por Elsevier España, S.L.U. Todos los derechos reservados.

Éxito de la cirugía combinada de trasplante bipulmonar y reparación de cardiopatía congénita en paciente pediátrico



Successful Combined Bilateral Lung Transplant and Congenital Heart Disease Repair in a Pediatric Patient

Sr. Editor:

El tratamiento habitual de un paciente con cardiopatía congénita (CC) que contrae hipertensión pulmonar (HTP) grave es el tratamiento médico con vasodilatadores pulmonares y la corrección de la cardiopatía si es posible. Cuando no es posible este tratamiento por HTP grave con resistencias pulmonares fijas y refractariedad al tratamiento médico, pueden considerarse el trasplante cardiopulmonar y el trasplante pulmonar (TP) combinado con la corrección de la CC. Desde la primera descripción exitosa de corrección de una CC junto con TP en 1990¹, se han comunicado algunos casos²⁻⁴. En nuestro medio se han publicado algunos casos de adultos con cardiopatías simples⁵. No se conoce de ningún caso pediátrico de estas características publicado en nuestro país.

Se describe a un varón de 15 años con HTP grave y una CC consistente en anomalías de los drenajes venosos pulmonar y sistémico con una comunicación interauricular (CIA) grande. El paciente presentaba disnea en reposo o ante mínimos esfuerzos, con dolor precordial de características anginosas a pesar del tratamiento con sildenafil y bosentán vía oral y treprostinil subcutáneo.

En la tomografía computarizada se observó interrupción de la vena cava inferior con continuación con la vena ácigos hasta la vena cava superior izquierda que drenaba al seno coronario (ausencia del tronco venoso innominado). El drenaje venoso pulmonar derecho llegaba a través de 2 venas pulmonares a la aurícula derecha (figura 1A). También se visualizó un aneurisma gigante (más de 8 cm) de la arteria pulmonar que desplazaba y comprimía estructuras vecinas (figura 1B). Finalmente, había una gran CIA tipo *ostium secundum* con cortocircuito derecha-izquierda.

El ecocardiograma mostró una hipertrofia grave del ventrículo derecho (figura 2A), insuficiencia tricuspídea grave con presión pulmonar suprasistémica (figura 2B) y un gran aneurisma de la arteria pulmonar.

En el cateterismo preoperatorio se confirmaron los hallazgos previos: HTP suprasistémica (presión arterial pulmonar media > 90 mmHg y resistencias vasculares pulmonares 32 UW). Además, se objetivó la compresión del tronco coronario izquierdo por el aneurisma pulmonar.

Se decidió realizar TP bilateral con corrección de la CC en el mismo procedimiento. La cirugía se llevó a cabo con asistencia mediante circulación extracorpórea. Se canularon las 3 venas cavas y la aorta ascendente. Tras realizar la anastomosis bronquial en el lado derecho, se pinzó la aorta y se administró cardioplegia hasta conseguir la parada cardíaca. A continuación, se abrió la aurícula derecha y, a través de la CIA, se identificó la aurícula izquierda y se anastomosó el casquete de las venas pulmonares derechas del donante al cuerpo de la aurícula izquierda del receptor (figura 1C).

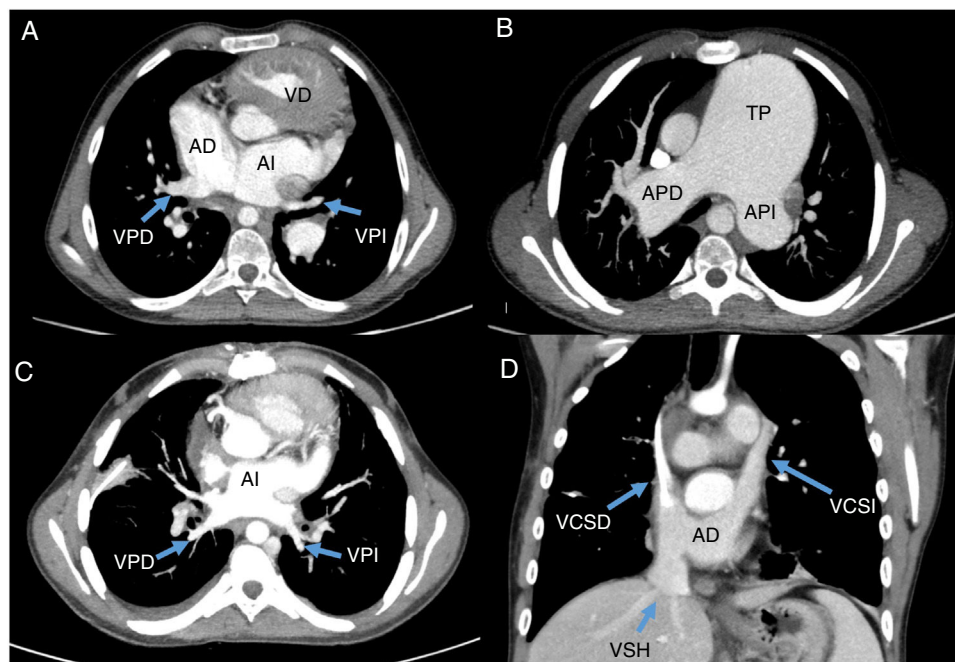


Figura 1. Tomografía computarizada prequirúrgica y resultado tras el trasplante. A: anomalía del drenaje venoso pulmonar. B: aneurisma pulmonar. C: drenaje venoso pulmonar. D: drenaje venoso sistémico. AD: aurícula derecha; APD: arteria pulmonar derecha; API: arteria pulmonar izquierda; AI: aurícula izquierda; TP: tronco pulmonar; VCSD: vena cava superior derecha; VCSI: vena cava superior izquierda; VD: ventrículo derecho; VPD: vena pulmonar derecha; VPI: vena pulmonar izquierda; VSH: venas suprahepáticas.