

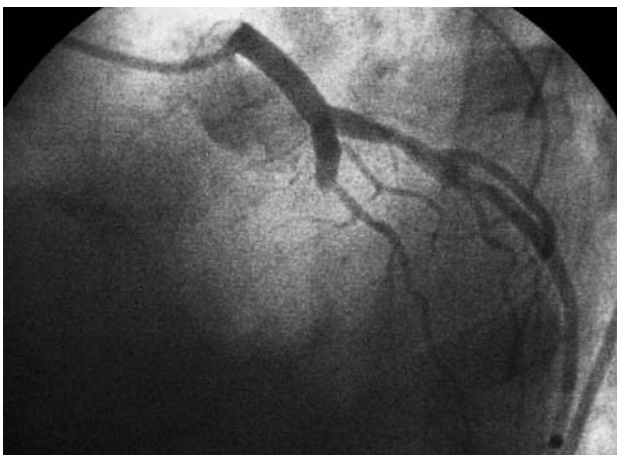

Fig. 1.

Rápida lisis de gran trombo coronario con abciximab

Varón de 47 años con infarto agudo de miocardio anterolateral de más de 24 h de evolución y sin tratamiento fibrinolítico previo que ingresó con clínica de angina postinfarto. La coronariografía objetivó una oclusión completa, con contenido trombótico, en la descendente anterior proximal, sin que se visualizara el vaso distal por circulación colateral (fig. 1), estenosis moderada de la circunfleja y extenso trombo ocupacional en el segmento medio y distal de la coronaria derecha (fig. 2A) con flujo coronario disminuido (TIMI II). La función ventricular estaba significativamente deprimida (FEVI = 42%), con presencia de un trombo en el ápex.

Antes del procedimiento se administró abciximab (bolo y perfusión) y 6.000 U de heparina. Mediante implantación de un *stent* previa dilatación con catéter-balón se logró repermeabilizar la arteria descendente anterior y restablecer un flujo coronario normal. Al final del procedimiento (40 min) se realizó una nueva inyección de contraste en la coronaria derecha en la que se observó la completa desaparición de la imagen angiográfica de trombo (fig. 2B).

La evolución clínica del paciente fue satisfactoria.

Creemos que el estado de hipercoagulabilidad su-

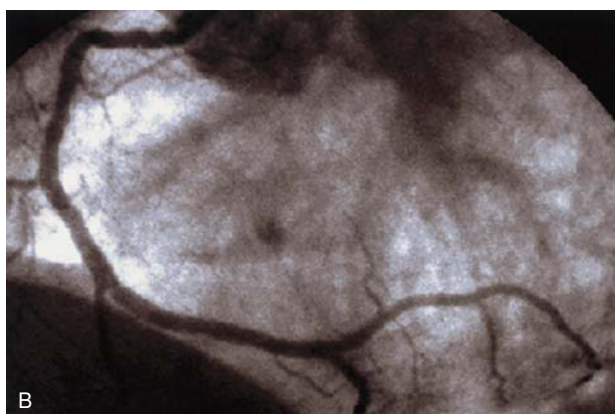
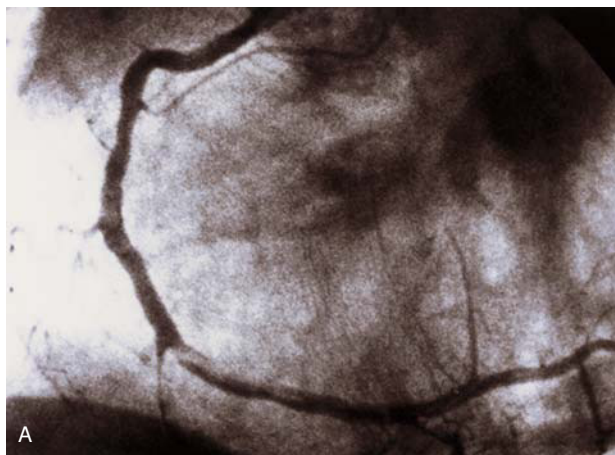


Fig. 2A y B.

mado a la elevada presión telediastólica ventricular izquierda inherentes a un extenso infarto anterior favorecieron la formación del gran trombo en la coronaria derecha. La administración de heparina y abciximab, unida a la mejoría de la función ventricular izquierda después de la reperfusión, favorecieron la rápida lisis del trombo en la coronaria derecha.

Lo interesante del caso reside en la demostración angiográfica de lisis precoz de un gran trombo presente en una arteria ajena al infarto durante una angioplastia de rescate de la arteria responsable.

Juan L. Delcán Domínguez, Eulogio García Fernández y José E. Guerrero Sanz^a

Unidad de Cardiología Intervencionista. ^aUnidad de Cuidados Intensivos. Hospital de Madrid-Montepríncipe. Madrid.