

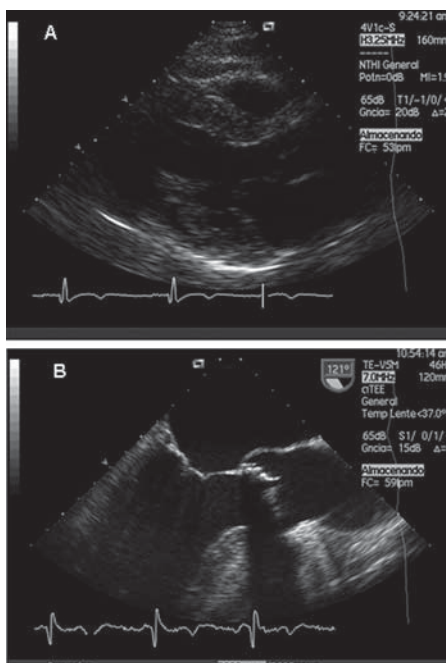Fig. 1.

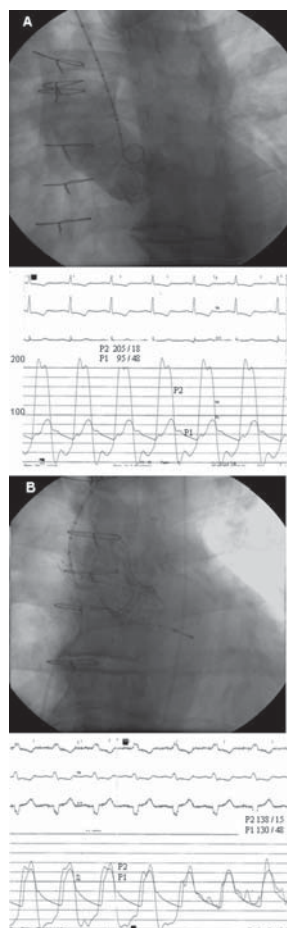


Fig. 2.

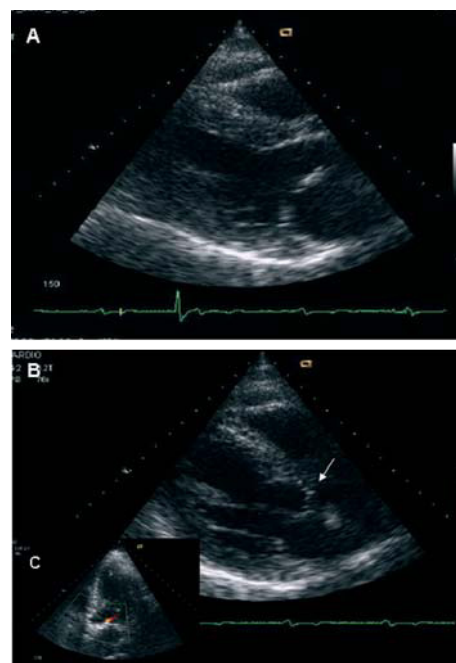


Fig. 3.

## Prótesis aórtica percutánea CoreValve sobre prótesis biológica degenerada

Varón de 60 años con cirrosis hepática e hipertensión portal, sometido a cirugía de sustitución valvular aórtica en 2005 por estenosis aórtica con la prótesis biológica Carpentier-Edwards, se presenta con clínica de insuficiencia cardíaca. El estudio ecocardiográfico, transtorácico y esofágico (fig. 1A y B) y angiográfico (fig. 2A) muestra disfunción protésica por estenosis: gradiente máximo y medio de 110 y 75 mmHg respectivamente.

Dado el riesgo quirúrgico de una segunda toracotomía, EuroSCORE logístico del 7,14% y la comorbilidad asociada, se desestimó la reoperación y se optó por realizar implante percutáneo con la prótesis aórtica CoreValve. El procedimiento se llevó a cabo con éxito, utilizando anestesia local y sedación superficial. La vía de abordaje fue la arteria femoral. Se implantó una prótesis aórtica CoreValve de 29 mm, sin complicaciones, con desaparición del

gradiente pico (fig. 2B) y perfecto funcionamiento valvular en la ecocardiografía de control (fig. 3A y B) con mínima regurgitación (fig. 3C). Fue dado de alta al sexto día tras el procedimiento, con mejoría de sus síntomas y una reducción del NT-ProBNP de 2.561,3 a 187,6 pg/ml. Tras 8 meses de seguimiento, se encuentra asintomático.

Comunicamos el primer caso de tratamiento con éxito de la estenosis aórtica severa de una bioprótesis degenerada utilizando la prótesis percutánea CoreValve. El caso refleja la factibilidad y la seguridad del procedimiento. La reoperación presenta una alta tasa de morbimortalidad y, por lo tanto, la posibilidad del tratamiento percutáneo de la disfunción protésica, ya sea por insuficiencia o por estenosis, constituye una alternativa terapéutica para un subgrupo de pacientes.

Antonio J. Muñoz-García, Juan H. Alonso-Briales y José M. Hernández-García  
Servicio de Cardiología. Hospital Clínico Universitario Virgen de la Victoria. Málaga. España.