

Artículo original

Presencia de trombo y erosión de placa en pacientes con angina vasospástica mediante tomografía de coherencia óptica

Eun-Seok Shin^{a,*}, Ae-Young Her^b, Soe Hee Ann^a, Gillian Balbir Singh^a, Heeyoun Cho^a, Eui Cheol Jung^c, Eun Bo Shim^c, Bon-Kwon Koo^d y Takashi Akasaka^e^a Department of Cardiology, Ulsan University Hospital, University of Ulsan College of Medicine, Ulsan, Corea^b Department of Cardiology, Kangwon National University School of Medicine, Chuncheon, Corea^c Department of Mechanical and Biomedical Engineering, Kangwon National University, Chuncheon, Kangwon-do, Corea^d Department of Internal Medicine and Cardiovascular Center, Seoul National University Hospital, Seúl, Corea^e Department of Cardiovascular Medicine, Wakayama Medical University, Kimiidera, Wakayama, Japón

Historia del artículo:

Recibido el 14 de julio de 2016

Aceptado el 24 de octubre de 2016

On-line el 17 de marzo de 2017

Palabras clave:

Angina vasospástica

Trombo

Erosión de placa

Espasmo de la arteria coronaria

Tomografía de coherencia óptica

RESUMEN

Introducción y objetivos: La angina vasospástica (AVS) puede causar daño endotelial y formación de trombo. El objetivo de este estudio es evaluar mediante tomografía de coherencia óptica (OCT) la incidencia de trombo y las características de la placa en segmentos con espasmo coronario comparados con segmentos sin espasmo en pacientes con sospecha de AVS.**Métodos:** Se incluyó a 183 pacientes con sospecha de AVS. Para el diagnóstico de AVS se realizó test de provocación con ergonovina en todos los pacientes, excepto aquellos con espasmo espontáneo. Se analizaron por OCT todas las lesiones diana. Se definió erosión de placa como la presencia de trombo adherido a una capa fibrosa intacta y visualizada en múltiples cortes de OCT.**Resultados:** Se compararon 109 segmentos con espasmo (93 pacientes) con 55 segmentos sin espasmo (39 pacientes). Se observó una mayor incidencia de trombo en los segmentos con espasmo coronario que en los segmentos sin espasmo (el 28,4 frente al 7,3%; $p = 0,026$) y el tamaño del trombo fue mayor en los primeros que en los segundos ($0,26 \pm 0,50$ frente a $0,04 \pm 0,01$ mm²; $p = 0,023$). Se observó ateroma de capa fina con mayor frecuencia en segmentos sin espasmo que en aquellos con espasmo (el 16,4 frente al 1,8%; $p = 0,006$). La erosión de la placa fue más prevalente en los segmentos con espasmo que en los segmentos sin espasmo (el 25,7 frente a 5,4%; $p = 0,001$).**Conclusiones:** La presencia de trombo y erosión de placa analizados por OCT fue más frecuente en los segmentos con espasmo que en aquellos sin espasmo en pacientes con sospecha de AVS. Estos hallazgos apuntan a un potencial beneficio del tratamiento antiagregante para estos pacientes.

© 2016 Sociedad Española de Cardiología. Publicado por Elsevier España, S.L.U. Todos los derechos reservados.

Thrombus and Plaque Erosion Characterized by Optical Coherence Tomography in Patients With Vasospastic Angina

ABSTRACT

Introduction and objectives: Vasospastic angina (VSA) can result in endothelial damage and thrombus formation. The aim of this study was to evaluate the incidence of thrombus and plaque characteristics at coronary spasm segments compared with nonspasm segments by using optical coherence tomography (OCT) in patients with suspected VSA.**Methods:** One hundred and eighty-three patients with suspected VSA were enrolled in this study. The ergonovine provocation test was performed in all patients for the diagnosis of VSA except in patients with spontaneous spasm. All target lesions were analyzed by OCT. Plaque erosion was defined as the presence of attached thrombus overlying an intact fibrous cap and visualized plaque on multiple adjacent OCT frames.**Results:** One hundred and nine spasm segments (93 patients) were compared with 55 nonspasm segments (39 patients). Thrombus was more frequently seen at spasm segments than at nonspasm segments (28.4% vs 7.3%; $P = .026$) and thrombus size was larger at spasm segments than at nonspasm segments (0.26 ± 0.50 mm² vs 0.04 ± 0.01 mm²; $P = .023$). Thin-cap fibroatheroma was more frequently seen at nonspasm segments than at spasm segments (16.4% vs 1.8%; $P = .006$). Plaque erosion was more prevalent at spasm segments than at nonspasm segments (25.7% vs 5.4%; $P = .001$).

Keywords:

Vasospastic angina

Thrombus

Plaque erosion

Coronary artery spasm

Optical coherence tomography

* Autor para correspondencia: Department of Cardiology, Ulsan University Hospital, University of Ulsan College of Medicine, 877 Bangeojinsunhwando-ro, Dong-gu, Ulsan 44033, Corea.

Correo electrónico: sesim1989@gmail.com (E.S. Shin).

Conclusions: Thrombus and plaque erosion were more common at spasm segments than at nonspasm segments assessed by OCT in patients with suspected VSA. These findings suggest the potential benefit and treatment role of antiplatelet therapy in vasospastic angina.

Full English text available from: www.revespcardiol.org/en

© 2016 Sociedad Española de Cardiología. Published by Elsevier España, S.L.U. All rights reserved.

Abreviaturas

AVS: angina asospástica

OCT: tomografía de coherencia óptica

INTRODUCCIÓN

El espasmo arterial coronario desempeña un papel importante en la patogenia de la angina variante, así como en diversos tipos de cardiopatía isquémica, incluido el síndrome coronario agudo¹. Aunque se considera que el mecanismo más importante de producción del síndrome coronario agudo es la rotura de la capa fibrosa complicada con trombosis^{2,3}, el espasmo de la arteria coronaria pueden comprimir también las placas ateroscleróticas y causar lesiones vasculares y formación de trombos^{4,5}. Mediante exámenes de autopsia, Maseri et al.⁶ observaron la presencia de trombos recientes en los lugares de espasmo y propusieron que el estancamiento de la sangre causado por el espasmo podría dar lugar a la formación de un trombo en el lugar donde haya daño de la íntima. En un experimento realizado en animales empleando microscopía electrónica, la constricción arterial parcial (reducción de un 40-60% del diámetro luminal, que es insuficiente para reducir el flujo coronario distal) produjo denudación endotelial, depósito de

plaquetas y formación de un microtrombo en las áreas proximales al punto de constricción máxima⁷. Así pues, el espasmo focal puede inducir cambios hemodinámicos locales que pueden dar lugar a daño endotelial y formación de trombo. Recientemente, hemos descrito que la erosión con formación de trombo, según lo definido mediante la tomografía de coherencia óptica (OCT), se produjo en más de un cuarto de los pacientes con angina vasospástica⁸. Sin embargo, estos cambios no se han estudiado mediante la comparación de segmentos espásticos con segmentos no espásticos.

En consecuencia, el objetivo de este estudio es evaluar *in vivo* las características morfológicas y la formación de trombo en los segmentos con espasmo coronario en comparación con los segmentos sin espasmo empleando OCT en pacientes con sospecha de angina vasospástica (AVS).

MÉTODOS

Población del estudio

Este estudio se llevó a cabo en el Hospital Universitario de Ulsan y se inscribió a los pacientes entre octubre de 2011 y diciembre de 2014. Los resultados de la OCT de los pacientes con diagnóstico de AVS durante ese periodo ya se han publicado; entre ellos, se incluyó en este estudio a 62 pacientes del Hospital Universitario de Ulsan⁸. Se incluyó a pacientes consecutivos con sospecha de AVS que

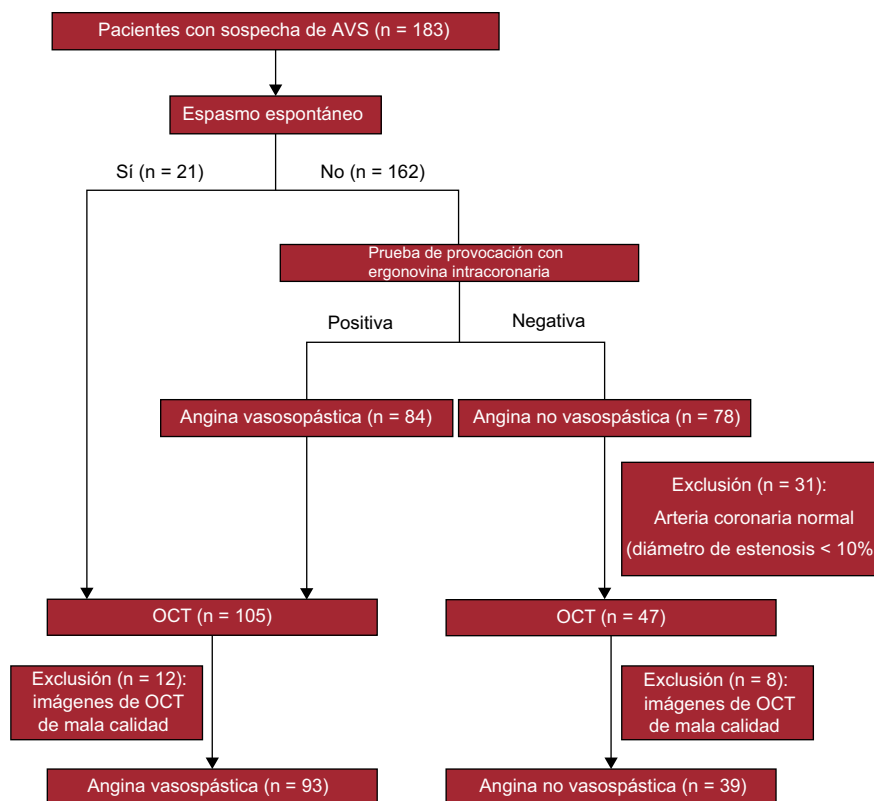


Figura 1. Diagrama de flujo del estudio en el que se muestra la inclusión prospectiva de pacientes según la OCT de los pacientes con sospecha de AVS. AVS: angina vasospástica; OCT: tomografía de coherencia óptica.

presentaban dolor torácico en reposo a los que se practicó una angiografía coronaria electiva, una prueba de provocación con ergonovina si no había espasmo espontáneo y una OCT. El diagrama de flujo del estudio se muestra en la [figura 1](#). Se excluyó del presente estudio a los pacientes con una enfermedad coronaria angiográficamente significativa (diámetro de estenosis $\geq 50\%$). Para el diagnóstico de AVS, se exigieron los 2 criterios siguientes⁹: a) espasmo arterial coronario espontáneo o inducido por ergonovina (que causara un estrechamiento $> 90\%$ del diámetro de la luz coronaria en la angiografía) asociado a dolor torácico y cambios isquémicos en el segmento ST (elevación o depresión transitoria del segmento ST $\geq 0,1$ mV, registrados en al menos 2 derivaciones contiguas en un electrocardiograma de 12 derivaciones), y b) enfermedad coronaria no significativa (estenosis $< 50\%$ del diámetro) tras la inyección intracoronaria de nitroglicerina. Los pacientes que no cumplían los criterios mencionados para el diagnóstico de AVS constituyeron el grupo de pacientes sin AVS. Aunque todos los pacientes incluidos tenían sospecha clínica de AVS, se definieron como segmentos sin espasmo los que no cumplían los criterios de segmentos con espasmo. Sin embargo, resulta difícil diferenciar entre segmentos con y sin espasmo en la angiografía coronaria si el diámetro de la estenosis es $< 10\%$ después de una prueba de provocación. Por igual motivo, dado que era difícil determinar el lugar diana (segmento sin espasmo) en la OCT, se excluyeron del estudio. Así pues, para los segmentos sin espasmo, se realizó la OCT de los segmentos con estenosis $\geq 10\%$ del diámetro, que podían identificarse a simple vista, como lugares diana. Se tomó tan solo 1 segmento sin espasmo de cada vaso. Se suspendió la administración de antagonistas del calcio y nitratos durante al menos las 48 h previas a la prueba de provocación con ergonovina. A todos los pacientes se les prescribió una dosis de carga de ácido acetilsalicílico 200 mg y clopidogrel 300 mg. Se inyectó heparina no fraccionada (100 U/kg) por vía intravenosa con objeto de mantener un tiempo de coagulación activado ≥ 250 s durante toda la intervención. Tras la angiografía basal de las arterias coronarias izquierda y derecha, el operador realizó la prueba de provocación con ergonovina si no se observaba ninguna estenosis angiográfica significativa en múltiples proyecciones angiográficas. Se utilizó ergonovina intracoronaria en las arterias coronarias izquierda y derecha a dosis incrementales de 20, 40 y 60 μg con intervalos de 2 min entre las dosis¹⁰. Si los resultados angiográficos mostraban un estrechamiento focal $> 90\%$ de la luz, con dolor torácico y alteraciones electrocardiográficas (elevación o depresión del ST $\geq 0,1$ mV en al menos 2 derivaciones contiguas), se utilizaban 200 μg de nitroglicerina intracoronaria para confirmar el diagnóstico de AVS¹⁰. No hubo complicaciones como arritmias o infarto de miocardio durante la prueba de provocación con ergonovina.

Se excluyó a los pacientes con comorbilidades como insuficiencia cardíaca congestiva, miocardiopatía, enfermedad renal crónica, antecedentes de arritmias mortales, infarto de miocardio previo, intervención coronaria percutánea previa o *shock* cardiogénico. Este estudio cumplió lo establecido en la Declaración de Helsinki y fue aprobado por el Comité de Ética de Investigación (número 2014-08-019). Se obtuvo el consentimiento informado por escrito de todos los pacientes antes de que participaran en ninguna de las partes del estudio.

Angiografía coronaria cuantitativa

Las angiografías coronarias se analizaron con el *Cardiovascular Angiography Analysis System* (CAAS 5.10, Pie Medical Imaging B.V.; Maastricht, Países Bajos) por un investigador independiente (J.H. Lee) que no conocía los resultados del análisis de OCT. Se midió el diámetro del vaso de referencia, el diámetro luminal

mínimo, el diámetro de la estenosis y la longitud del segmento con espasmo.

Adquisición de imágenes de tomografía de coherencia óptica

Se inyectó por vía intravenosa heparina no fraccionada en dosis de 100 U/kg para mantener un tiempo de coagulación activado ≥ 250 s durante toda la exploración de OCT. Esta se llevó a cabo a todos los pacientes tras la administración intracoronaria de 200 μg de nitroglicerina, y las imágenes se adquirieron con un dispositivo de OCT de dominio de Fourier comercializado (C7XR y catéter Dragon Fly, Lightlab Imaging/St. Jude Medical; Westford, Massachusetts, Estados Unidos). Se introdujo cuidadosamente un catéter de imagen de OCT de calibre 2,7 Fr distalmente al segmento sin espasmo o al segmento con espasmo diana, junto con una guía de 0,014". Usando la técnica no oclusiva, se aplicó una retirada (*pullback*) a una velocidad de 20 mm/s, al tiempo que se desplazaba la sangre mediante una inyección corta de medio de contraste a través del catéter guía. Las imágenes se almacenaron digitalizadas para análisis *offline*.

Análisis de las imágenes de tomografía de coherencia óptica

Las imágenes de OCT de los segmentos con espasmo y sin espasmo se analizaron a intervalos de 0,2 mm por 2 investigadores independientes (A.Y. Her y S.H. Ann), que no conocían las manifestaciones clínicas de los pacientes. En caso de desacuerdo entre los investigadores, se alcanzaba una interpretación de consenso con la participación de un tercer investigador (E.S. Shin). Las imágenes de OCT se analizaron a 5 mm proximal y distalmente del lugar de máximo espasmo en la AVS y de las lesiones ateroscleróticas mínimas en los segmentos sin espasmo respectivamente. Esto lo confirmó un investigador independiente (E.R. Cho) y con enmascaramiento, mediante la correspondiente angiografía coronaria usando las ramas laterales como marcadores.

Parámetros de valoración del estudio

El criterio de valoración del estudio fue la incidencia de trombos, así como las características de las placas en los segmentos coronarios con espasmo, en comparación con los segmentos sin espasmo, según la evaluación de la OCT. El trombo se definió como una masa flotante o protruyente en la luz, de tamaño $> 200 \mu\text{m}$, y se clasificó como trombo rico en plaquetas (blanco), definido por la retrodispersión (*backscattering*) homogénea con baja atenuación o como trombo rico en hematíes (rojo), definido por una retrodispersión elevada con atenuación alta¹¹. Se midió el trombo más grande visualizado para determinar su área y sus diámetros máximo y mínimo. La erosión de la placa se definió como la presencia de un trombo adherido, con o sin una irregularidad de la luz sobre una capa fibrosa intacta y la visualización de la placa en múltiples imágenes de OCT adyacentes¹². La rotura de la capa fibrosa se identificó por una pérdida de la continuidad de la capa fibrosa, con o sin formación de una cavidad dentro de la placa. En este estudio, la presencia de placa en los segmentos con espasmo o los segmentos sin espasmo se definió como un engrosamiento de la íntima $\geq 500 \mu\text{m}$ observado en la OCT. Las características tisulares de la placa subyacente se definieron empleando criterios establecidos con anterioridad¹³. Las placas se clasificaron de la siguiente forma: a) placa fibrosa (región homogénea, con retrodispersión elevada), o b) placa cargada de lípidos (≥ 1 cuadrante de regiones con retrodispersión baja y bordes difusos); si además la placa tenía una cubierta fibrosa $< 65 \mu\text{m}$, se definía como un fibroateroma de cubierta fina. La variabilidad interobservadores se determinó mediante la evaluación, por 2 observadores independientes, de un 12% de las imágenes elegidas aleatoriamente. La variabilidad

Tabla 1
Características basales de la población del estudio

	Total (n = 132)	AVS (n = 93)	Sin AVS (n = 39)	p
Edad (años)	55,0 ± 10,0	54,8 ± 8,6	55,5 ± 12,9	0,7
Varones	96 (72,7)	71 (76,3)	25 (64,1)	0,214
IMC	24,3 ± 2,9	24,2 ± 2,8	24,5 ± 3,2	0,641
<i>Factores de riesgo cardiovascular</i>				
Diabetes mellitus	15 (11,4)	7 (7,5)	8 (20,5)	0,060
Dislipidemia	50 (37,9)	35 (37,6)	15 (38,5)	0,525
Tabaquismo actual	47 (35,6)	37 (39,8)	10 (25,6)	0,245
Hipertensión	50 (37,9)	32 (34,4)	18 (46,2)	0,274
Antecedentes familiares de enfermedad CV	7 (5,3)	3 (3,2)	4 (10,3)	0,145
<i>Manifestaciones clínicas</i>				
Angina atípica	13 (9,8)	0	13 (33,3)	
Angina inestable	102 (77,3)	79 (84,9)	23 (59,0)	
Infarto agudo de miocardio	13 (9,8)	10 (10,8)	3 (7,7)	
Parada cardíaca extrahospitalaria	7 (5,3)	6 (4,5)	1 (2,6)	
<i>Resultados analíticos</i>				
CK-MB máxima (ng/ml)	10,2 ± 48,3	12,7 ± 57,2	4,0 ± 5,2	0,366
Troponina T máxima (ng/ml)	0,4 ± 1,3	0,3 ± 1,0	0,5 ± 2,1	0,403
Fracción de eyección (%)	64,8 ± 6,3	64,9 ± 6,3	64,7 ± 6,3	0,894

AVS: angina vasospástica; CK-MB: isoenzima MB de la creatincinasa; CV: cardiovascular; IMC: índice de masa corporal. Los valores expresan n (%) o media ± desviación estándar.

intraobservador se determinó a intervalos de 2 semanas mediante la evaluación por un investigador independiente de imágenes elegidas al azar. Los coeficientes kappa intraobservador para la rotura de la placa, la irregularidad de la luz, el trombo y la clasificación de la placa fueron de 1,000, 1,000, 0,918 y 0,940 respectivamente. Los coeficientes kappa interobservadores para la rotura de la placa, la irregularidad de la luz, el trombo y la clasificación de la placa fueron de 1,000, 0,834, 0,918 y 0,913 respectivamente.

Análisis estadístico

Todos los análisis estadísticos se realizaron con el programa SPSS (versión 18.0; SPSS, Inc.; Chicago, Illinois, Estados Unidos). Las variables discretas se expresan en forma de recuento y proporción y las comparaciones se realizaron con la prueba de la χ^2 o la prueba exacta de Fisher. Las variables continuas se presentan en forma de media ± desviación estándar. Las diferencias en las medias de las variables continuas se examinaron con la prueba de la t para muestras independientes y la prueba de la U de Mann-Whitney

para las comparaciones de 2 grupos. Todos los valores de p fueron bilaterales y la significación estadística se estableció en un nivel de 0,05.

RESULTADOS

Características de los pacientes

De los 183 pacientes con sospecha de AVS, se practicó la prueba de provocación con ergonovina intracoronaria a todos los participantes excepto 21 que presentaron un espasmo espontáneo. Se excluyó a 12 pacientes con una prueba de ergonovina positiva debido a la mala calidad de las imágenes de OCT, que impedía realizar una interpretación adecuada. De los pacientes con una prueba de ergonovina negativa, se excluyó a un total de 39; 8 de ellos por imágenes de OCT de mala calidad y 31 debido a una arteria coronaria normal (diámetro de la estenosis < 10%). Finalmente, se incluyó en el análisis a 93 pacientes con segmentos con espasmo y 39 sin segmentos espásticos (figura 1). Las características basales y los factores de riesgo se recogen en la

Tabla 2
Características angiográficas de los segmentos con y sin espasmo

	Total (n = 164)	Segmentos con espasmo (n = 109)	Segmentos sin espasmo (n = 55)	p
Espasmo espontáneo		27 (24,8)	0	
<i>Arteria coronaria</i>				
DAI	72 (43,9)	50 (45,9)	22 (40,0)	0,068
CXI	24 (14,6)	11 (10,1)	13 (23,6)	
ACD	68 (41,5)	48 (44,0)	20 (36,4)	
<i>QCA</i>				
Diámetro mínimo de la luz (mm)	2,29 ± 0,68	2,34 ± 0,67	2,18 ± 0,69	0,170
Diámetro del vaso de referencia (mm)	3,04 ± 0,63	3,08 ± 0,63	2,95 ± 0,61	0,245
Diámetro de estenosis tras inyección intracoronaria de nitroglicerina (%)	24,7 ± 16,4	23,4 ± 16,3	26,2 ± 16,8	0,433
Longitud de la lesión (mm)	23,4 ± 10,8	24,5 ± 11,7	20,9 ± 8,0	0,057
Diámetro de estenosis durante la prueba de ergonovina (%)	60,4 ± 27,3	75,1 ± 18,1	31,4 ± 17,4	< 0,001

ACD: arteria coronaria derecha; CXI: arteria circunfleja izquierda; DAI: arteria coronaria descendente anterior izquierda; QCA: angiografía coronaria cuantitativa. Los valores presentan n (%) y media ± desviación estándar.

tabla 1. La media de edad era $55,0 \pm 10,0$ años y el 72,7% eran varones. Once pacientes tenían un espasmo multivaso, el 37,9% presentaba hipertensión, el 35,6% eran fumadores actuales y el 11,4% tenía diabetes mellitus. No hubo diferencias significativas entre los 2 grupos en cuanto a los factores de riesgo cardiovascular.

Resultados angiográficos

Se analizó un total de 164 lesiones angiográficas mediante angiografía coronaria cuantitativa y OCT. De ellas, 109 eran de segmentos con espasmo de pacientes con AVS y 55, de segmentos sin espasmo de pacientes sin AVS. Las características angiográficas de la lesión se indican en la **tabla 2**. De los 109 segmentos con espasmo, en 27 el espasmo fue espontáneo y en 82, provocado por la ergonovina. Los segmentos con espasmo fueron más frecuentes en la arteria descendente anterior izquierda, seguida de la arteria coronaria derecha y la arteria circunfleja izquierda (el 45,9, el 44,0 y el 10,1% respectivamente). De entre las lesiones diana en pacientes sin AVS, el 40,0% se situaba en la arteria descendente anterior izquierda; el 36,4%, en la arteria coronaria derecha y el 23,6%, en la arteria circunfleja izquierda. No se observaron diferencias en el diámetro de la estenosis tras la inyección intracoronaria de nitroglicerina en los segmentos con y sin espasmo (el $23,4 \pm 16,3$ frente al $26,2 \pm 16,8$; $p = 0,433$). El estrechamiento máximo de la luz durante la prueba de provocación con ergonovina fue mayor en los segmentos con espasmo que en los segmentos sin espasmo (el $75,1 \pm 18,1$ frente al $31,4 \pm 17,4$; $p < 0,001$)

Resultados de la tomografía de coherencia óptica

Los resultados de la OCT se muestran en la **tabla 3**. La presencia de trombo se observó con más frecuencia en los segmentos con

espasmo que en aquellos sin espasmo (el 28,4 frente al 7,3%; $p = 0,026$) y la mayoría fueron trombos blancos en los 2 grupos. El tamaño del trombo fue mayor en los segmentos con espasmo que en los segmentos sin espasmo ($0,26 \pm 0,50$ frente a $0,04 \pm 0,01$ mm²; $p = 0,023$). En los segmentos con espasmo, la localización más frecuente del trombo fue en los lugares de espasmo (77,4%), seguida de la parte proximal de los segmentos con espasmo (22,6%). No se observó ningún trombo distalmente a los segmentos con espasmo en ninguno de los 2 grupos. Se identificó un trombo en 4 segmentos sin espasmo en pacientes sin AVS. Se observó rotura de la capa fibrosa en ambos grupos, en 3 segmentos con espasmo y 1 sin espasmo. Las irregularidades de la luz fueron más frecuentes en los segmentos con espasmo (el 76,1 frente al 30,9%; $p < 0,001$). Hubo diferencias significativas en las características de la placa entre los segmentos con y sin espasmo. El 44,0% de los segmentos con espasmo estaban formados por una placa fibrosa, mientras que el 27,3% de los segmentos sin espasmo tenían una placa calcificada. No se observó ninguna placa calcificada en los segmentos con espasmo. La presencia de un fibroateroma de capa fina se observó con más frecuencia en los segmentos sin espasmo que en los segmentos con espasmo (el 16,4 frente al 1,8%; $p = 0,006$) y el grosor máximo de la cubierta fue también menor en los segmentos sin espasmo que en los segmentos con espasmo ($104,8 \pm 47,7$ frente a $139,2 \pm 61,5$ μm; $p = 0,001$). Sin embargo, la erosión de la placa fue más común en los segmentos con espasmo que en aquellos sin espasmo (el 25,7 frente al 5,4%; $p = 0,001$). Se muestra un caso representativo de ausencia de AVS y de AVS en la **figura 2**.

DISCUSIÓN

Este estudio tiene como objetivo evaluar la incidencia de trombos y las características de las placas en los segmentos

Tabla 3
Resultados de la tomografía de coherencia óptica de los segmentos con y sin espasmo

	Total (n = 164)	Segmentos con espasmo (n = 109)	Segmentos sin espasmo (n = 55)	p
<i>Tipo de placa en el lugar analizado</i>				< 0,001
Ausencia de placa	8 (4,9)	0	8 (14,5)	
Placa fibrosa	57 (34,8)	48 (44,0)	9 (16,4)	
Placa calcificada	15 (9,1)	0	15 (27,3)	
Placa lipídica	84 (51,2)	61 (56,0)	23 (41,8)	
FCF ≤ 65 μm	11 (6,7)	2 (1,8)	9 (16,4)	0,006
Grosor de la cubierta (μm)	125,2 ± 58,5	139,2 ± 61,5	104,8 ± 47,7	0,003
Rotura de la cubierta fibrosa	4 (2,4)	3 (2,8)	1 (1,8)	1,000
Irregularidad de la luz	100 (61,0)	83 (76,1)	17 (30,9)	< 0,001
Erosión de la placa	31 (18,9)	28 (25,7)	3 (5,4)	0,001
<i>Localización de la erosión</i>				0,040
Proximal al lugar analizado	9 (29,0)	7 (25,0)	2 (66,6)	
En el lugar del espasmo/lugar analizado	22 (71,0)	21 (75,0)	1 (33,3)	
Distal al lugar analizado	0	0	0	
Trombo	35 (21,3)	31 (28,4)	4 (7,3)	0,026
Trombo rojo	4 (11,4)	4 (12,8)	0	
Trombo blanco	31 (88,6)	27 (88,6)	4 (100,0)	
<i>Localización del trombo</i>				0,061
Proximal al lugar analizado	10 (28,6)	7 (22,6)	3 (75,0)	
En el lugar del espasmo/lugar analizado	25 (71,4)	24 (77,4)	1 (25,0)	
Distal al lugar analizado	0	0	0	
<i>Tamaño del trombo</i>				
Área del trombo (mm ²)	0,23 ± 0,47	0,26 ± 0,50	0,04 ± 0,01	0,023
Diámetro máximo del trombo (mm)	0,60 ± 0,50	0,63 ± 0,53	0,39 ± 0,08	0,028
Diámetro mínimo del trombo (mm)	0,27 ± 0,23	0,28 ± 0,24	0,12 ± 0,03	0,001

FCF: fibroateroma de cubierta fina.

Los valores expresan n (%) o media ± desviación estándar.

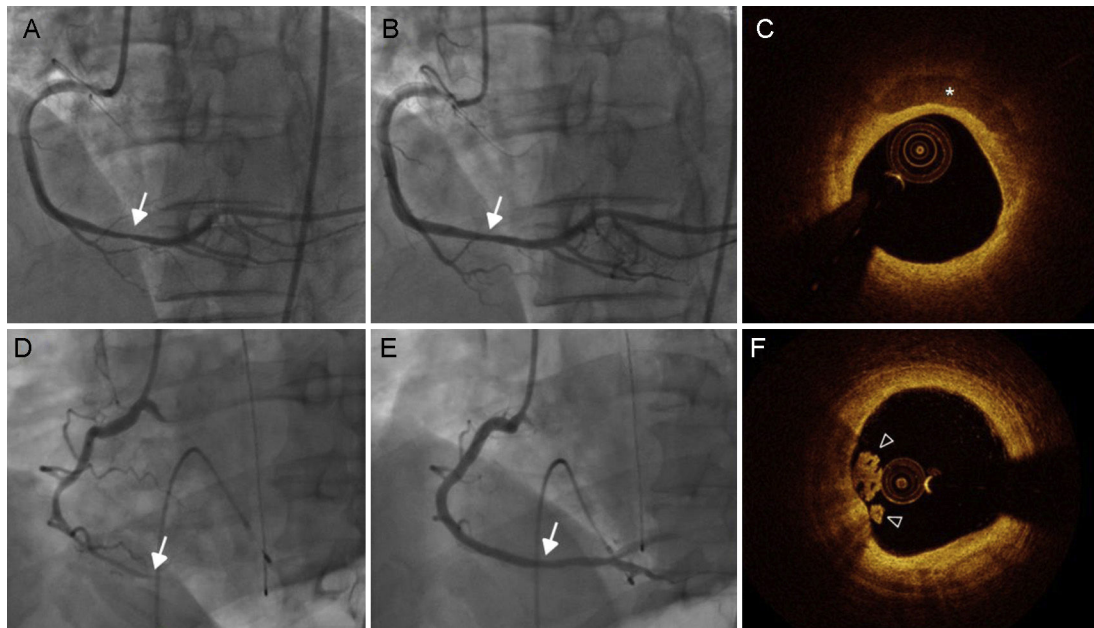


Figura 2. Imágenes de angiografía coronaria y de OCT de un caso representativo de angina no vasospástica (A-C) y angina vasospástica (D-F). La angiografía coronaria muestra una estenosis no significativa en la ACDd, que se diagnosticó como no debida a AVS tras la inyección intracoronaria de ergonovina (A) y nitroglicerina (B). C: la OCT reveló calcio superficial (asterisco) en la placa, sin signos de trombo. D: la inyección intracoronaria de ergonovina produjo una oclusión completa de la ACDd. E: esto se normalizó con la administración de 200 μ g de nitroglicerina intracoronaria. F: la OCT reveló una masa que protruía a la luz, consistente en un trombo blanco (punta de flecha), con cubierta fibrosa intacta y superficie luminal irregular. ACDd: parte distal de la arteria coronaria derecha; OCT: tomografía de coherencia óptica.

coronarios con espasmo en comparación con los segmentos sin espasmo, según la evaluación de la OCT. Los resultados principales son los siguientes: a) el trombo se observó con más frecuencia en los segmentos con espasmo que en aquellos sin espasmo; b) la localización principal del trombo fue el lugar del espasmo, seguida de la parte proximal al segmento con espasmo, y no se observó ningún trombo en la parte distal al segmento con espasmo, y c) la erosión de la placa fue más frecuente en los segmentos con espasmo que en aquellos sin espasmo.

En este estudio, el espasmo se asoció a una mayor frecuencia de formación de trombos y de erosión de la placa. La alteración aguda del flujo sanguíneo causada por el estrechamiento vascular agudo induce una lesión endotelial o una erosión de la placa, con la consiguiente formación de trombo¹⁴. En un estudio realizado en animales mediante microscopio electrónico, una reducción del 40 al 60% del diámetro de la luz de la arteria coronaria descendente anterior izquierda (mediante la ligadura parcial durante 1 h que no causó un cambio sustancial en la velocidad del flujo sanguíneo distal) dio lugar a denudación del endotelio, depósito de plaquetas y formación de trombo en áreas proximales al punto de constricción máxima⁷. En otro estudio realizado en animales, los lugares en que se produjo el espasmo provocado presentaron lesiones de la íntima (en hasta el 60,9%) en forma de protrusiones de células endoteliales, denudación y extravasación de macrófagos¹⁵. Se indicó que el espasmo vascular había contribuido a producir la lesión de la superficie de la placa y la formación del trombo. La interacción de las plaquetas con la pared vascular dañada y la consiguiente reacción podrían potenciar en mayor medida el espasmo coronario⁶. En un reciente estudio llevado a cabo por nuestro grupo, se investigaron mediante OCT las características morfológicas de 80 lugares de espasmo arterial coronario de pacientes con AVS, y en un 26% de los lugares de espasmo se observó erosión de la placa con presencia de trombo⁸. La relación causal entre el espasmo y el trombo no puede explicarse por completo con los resultados de nuestro estudio. Sin embargo, que nosotros sepamos, este es el primer estudio en que se demuestra que, a pesar de un grado de estenosis similar, los lugares

de espasmo presentan trombos con mayor frecuencia que los lugares sin espasmo.

La tensión de cizalladura en la pared es uno de los parámetros de la fuerza que actúa directamente contra la superficie luminal vascular. La tensión de cizalladura en la pared de baja magnitud tiende a darse en las regiones en las que se forman placas, mientras que una magnitud más alta de tensión de cizalladura tiene un efecto ateroprotector, siempre que dicha magnitud esté por debajo del umbral que causa daño endotelial (habitualmente cuando es > 70 din/cm^2) o denudación aguda (alrededor de 400 din/cm^2)^{7,16,17}. Además, la tensión de cizalladura elevada activa el factor de von Willebrand y da lugar a adhesión de plaquetas¹⁸. Está claramente establecido que el factor de von Willebrand desempeña un papel importante en la adhesión y la agregación de las plaquetas en las condiciones de alta velocidad de flujo sanguíneo que se observan en las arterias ateroscleróticas con estenosis¹⁹. Teniendo en cuenta estas relaciones y que la mecánica de sólidos por sí sola no permite explicar por qué ciertas placas forman de manera súbita trombo y erosión de la placa, está justificado analizar el papel de la mecánica de fluidos en el espasmo vascular. En el presente estudio, aunque el diámetro de la estenosis después de la inyección intracoronaria de nitroglicerina en los segmentos con y sin espasmo no mostró diferencias, los trombos se observaron con mayor frecuencia en los segmentos con espasmo, lo cual indica que la elevada tensión de cizalladura inducida transitoriamente por el espasmo vascular puede haber contribuido a la formación del trombo. La erosión de la placa es la formación de un trombo sobre una placa aterosclerótica sin rotura de la capa fibrosa, y el endotelio superficial bajo el trombo suele estar ausente^{20,21}. Se sabe que el espasmo vascular causa un daño del endotelio, por lo que puede participar en la fisiopatología de la erosión^{20,21}. Incluso identificando la erosión de la placa, no se conoce el mecanismo exacto de la formación del trombo³. En los estudios histológicos, las células endoteliales tienden a presentar apoptosis o estar ausentes en el lugar de la erosión, lo cual indica que se ha producido una denudación^{22,23}.

Aunque los episodios trombóticos, como el síndrome coronario agudo, se originan con frecuencia en un fibroateroma de capa fina, el trombo de la AVS se produce generalmente en tipos específicos de placas ateroscleróticas, principalmente las placas iniciales y las estables en lesiones no obstruidas. Nuestros resultados apuntan a que el espasmo coronario puede causar isquemia miocárdica por lesión del endotelio y formación de un trombo que puede aparecer en una placa estable en la zona de espasmo.

Aunque el trombo y la erosión de la placa fueron más frecuentes en los segmentos con espasmo, todos los segmentos con espasmo mostraron ausencia de trombo en los entornos de alta tensión de cizalladura de la pared similares. Por lo tanto, será necesario investigar el mecanismo que puede influir en la formación del trombo a través de varios factores modificadores internos y externos, tanto locales como sistémicos. Concretamente, es necesario conocer, y de ser posible predecir, la formación del trombo en las alteraciones de la placa de aterosclerosis.

No hay consenso en cuanto al uso de tratamientos antiagregantes plaquetarios para la AVS. Aunque se considera que en la AVS el tamaño del trombo complicado por una erosión de la placa es pequeño, el espasmo vascular prolongado puede conllevar riesgo de formación de un trombo grande que dé lugar a un infarto agudo de miocardio en los pacientes con AVS. A la vista de nuestros resultados, este estudio indica un posible efecto beneficioso y un papel en el tratamiento no solo de los fármacos vasodilatadores, sino también de la medicación antiagregante plaquetaria en la AVS. Estudios recientes han propuesto también el uso de cilostazol para el tratamiento de la AVS²⁴. En nuestro ensayo STELLA, ya publicado²⁵, se aleatorizó a los pacientes con AVS a un tratamiento con cilostazol además de amlodipino, y hubo una mejoría significativa en la frecuencia y la intensidad de la angina. Además de sus propiedades vasodilatadoras, el cilostazol ejerce también acciones antiplaquetarias que pueden prevenir las complicaciones trombóticas. Sin embargo, el efecto del cilostazol en la AVS deberá investigarse en ensayos controlados y aleatorizados; además, serán necesarios más estudios centrados en el uso de fármacos con propiedades antiplaquetarias en los pacientes con AVS.

Limitaciones

Este estudio tiene ciertas limitaciones. En primer lugar, puede haber habido un sesgo de selección en casos individuales. Aunque se incluyó a pacientes con sospecha de AVS y el mismo grado de estenosis angiográfica, se excluyeron las arterias coronarias normales del grupo de control. En nuestra opinión, estaba justificado, puesto que es poco viable realizar una OCT en pacientes sin AVS con arterias coronarias normales. Además, los datos previos han puesto de manifiesto que las lesiones de AVS se asocian a una estenosis coronaria no significativa pero con un diámetro de estenosis leve²⁶ ($26 \pm 10\%$), que fue similar en los 2 grupos de nuestra población de estudio. En segundo lugar, el espasmo vascular es una posibilidad que debe considerarse en los pacientes que han consumido cocaína, pero esta está estrictamente prohibida por la ley en Corea y las personas no pueden adquirirla. En consecuencia, no suele realizarse un análisis de detección de cocaína, y no se llevó a cabo en nuestro estudio. En tercer lugar, dado que la OCT se llevó a cabo después de una prueba de provocación del espasmo o un espasmo espontáneo, teóricamente es posible que un trombo pudiera haber aumentado o aparecido en el espasmo arterial coronario. En cuarto lugar, hay cierta incertidumbre respecto a la relación causa-efecto entre la aparición del espasmo vascular y la denudación del endotelio, seguida de la formación de un trombo. En otras palabras, la denudación del endotelio con o sin formación de trombo puede haber causado el

espasmo vascular. En quinto lugar, la resolución de la OCT no permite establecer la presencia de erosión. Por consiguiente, la erosión se definió como la presencia de un trombo adherido a una cubierta fibrosa intacta en la OCT. El trombo presente en el lugar del espasmo es diferente del que se da en un síndrome coronario agudo. Dado que la mayoría de los trombos eran blancos y de pequeño tamaño, no pudo identificarse placa subyacente en ninguno de los pacientes. Por último, el número de pacientes incluidos fue relativamente bajo. Sin embargo, en este estudio se utilizaron técnicas muy sensibles que permitieron realizar una evaluación exacta de la morfología de la placa y del trombo.

CONCLUSIONES

Nuestros resultados indican que el trombo y la erosión de la placa son observaciones frecuentes en la OCT de los segmentos con espasmo de los pacientes con sospecha de AVS, en comparación con los segmentos sin espasmo. La transitoriamente alta tensión de cizalladura causada por la estenosis inducida por el espasmo vascular puede desempeñar un papel importante en la formación del trombo y la erosión de la placa en pacientes con AVS. Estas observaciones apuntan a un posible efecto beneficioso y un papel en el tratamiento no solo de los fármacos vasodilatadores, sino también de la medicación antiagregante plaquetaria en la AVS.

AGRADECIMIENTOS

Los autores desean agradecer a Eok-Rae Cho y Jin-Hee Lee por su trabajo de análisis de la angiografía coronaria y la obtención de los datos de angiografía coronaria cuantitativa.

CONFLICTO DE INTERESES

T. Akasaka ha recibido subvenciones de investigación de Abbott Vascular Japón, St. Jude Medical Japón, Goodman Inc., Terumo Inc. y Daiichi-Sankyo Pharmaceutical Co. y ha formado parte de consejos asesores de St. Jude Medical Japón y Terumo Inc. Todos los demás autores han indicado no tener relaciones relevantes que declarar en relación con el contenido de este artículo.

¿QUÉ SE SABE DEL TEMA?

- El trombo y la erosión de la placa definidos por la OCT se observan con frecuencia en el lugar de un espasmo arterial coronario en los pacientes con AVS.

¿QUÉ APORTA DE NUEVO?

- En este estudio se evaluó en pacientes con sospecha de AVS la incidencia de trombos y las características de las placas en los segmentos coronarios con espasmo, en comparación con aquellos sin espasmo, según la evaluación de la OCT.
- Se pudo obtener evidencia de que el trombo y la erosión de la placa fueron más prevalentes en los segmentos con espasmo.
- Estos resultados apuntan al posible efecto beneficioso y el papel terapéutico del tratamiento antiagregante plaquetario en la AVS.

BIBLIOGRAFÍA

- Maseri A, Severi S, Nes MD, et al. "Variant" angina: One aspect of a continuous spectrum of vasospastic myocardial ischemia. Pathogenetic mechanisms, estimated incidence and clinical and coronary arteriographic findings in 138 patients. *Am J Cardiol*. 1978;42:1019–1035.
- Finn AV, Nakano M, Narula J, et al. Concept of vulnerable/unstable plaque. *Arterioscler Thromb Vasc Biol*. 2010;30:1282–1292.
- Kramer MC, Rittersma SZ, De Winter RJ, et al. Relationship of thrombus healing to underlying plaque morphology in sudden coronary death. *J Am Coll Cardiol*. 2010;55:122–132.
- Richardson PD, Davies MJ, Born GV. Influence of plaque configuration and stress distribution on fissuring of coronary atherosclerotic plaques. *Lancet*. 1989;2:941–944.
- Lin CS, Penha PD, Zak FG, et al. Morphodynamic interpretation of acute coronary thrombosis, with special reference to volcano-like eruption of atheromatous plaque caused by coronary artery spasm. *Angiology*. 1988;39:535–547.
- Maseri A, L'Abbate A, Baroldi G, et al. Coronary vasospasm as a possible cause of myocardial infarction. A conclusion derived from the study of "preinfarction" angina. *N Engl J Med*. 1978;299:1271–1277.
- Gertz SD, Uretsky G, Wajsborg RS, et al. Endothelial cell damage and thrombus formation after partial arterial constriction: Relevance to the role of coronary artery spasm in the pathogenesis of myocardial infarction. *Circulation*. 1981;63:476–486.
- Shin ES, Ann SH, Singh GB, et al. OCT-defined morphological characteristics of coronary artery spasm aides in vasospastic angina. *JACC Cardiovasc Imaging*. 2015;8:1059–1067.
- JCS Joint Working Group. Guidelines for diagnosis and treatment of patients with vasospastic angina (coronary spastic angina) (JCS 2008): Digest version. *Circ J*. 2010;74:1745–1762.
- Philipp S, Bose D, Wijns W, et al. Do systemic risk factors impact invasive findings from virtual histology? Insights from the international virtual histology registry. *Eur Heart J*. 2010;31:196–202.
- Kume T, Akasaka T, Kawamoto T, et al. Assessment of coronary arterial thrombus by optical coherence tomography. *Am J Cardiol*. 2006;97:1713–1717.
- Jia H, Abtahian F, Aguirre AD, et al. In vivo diagnosis of plaque erosion and calcified nodule in patients with acute coronary syndrome by intravascular optical coherence tomography. *J Am Coll Cardiol*. 2013;62:1748–1758.
- Yabushita H, Bouma BE, Houser SL, et al. Characterization of human atherosclerosis by optical coherence tomography. *Circulation*. 2002;106:1640–1645.
- Sumi T, Yamashita A, Matsuda S, et al. Disturbed blood flow induces erosive injury to smooth muscle cell-rich neointima and promotes thrombus formation in rabbit femoral arteries. *J Thromb Haemost*. 2010;8:1394–1402.
- Shiomi M, Ishida T, Kobayashi T, et al. Vasospasm of atherosclerotic coronary arteries precipitates acute ischemic myocardial damage in myocardial infarction-prone strain of the Watanabe heritable hyperlipidemic rabbits. *Arterioscler Thromb Vasc Biol*. 2013;33:2518–2523.
- Fry DL. Acute vascular endothelial changes associated with increased blood velocity gradients. *Circ Res*. 1968;22:165–197.
- Koskinas KC, Feldman CL, Chatzizisis YS, et al. Natural history of experimental coronary atherosclerosis and vascular remodeling in relation to endothelial shear stress: A serial, in vivo intravascular ultrasound study. *Circulation*. 2010;121:2092–2101.
- Para A, Bark D, Lin A, et al. Rapid platelet accumulation leading to thrombotic occlusion. *Ann Biomed Eng*. 2011;39:1961–1971.
- Yamashita A, Asada Y, Sugimura H, et al. Contribution of von Willebrand factor to thrombus formation on neointima of rabbit stenotic iliac artery under high blood-flow velocity. *Arterioscler Thromb Vasc Biol*. 2003;23:1105–1110.
- Bentzon JF, Otsuka F, Virmani R, et al. Mechanisms of plaque formation and rupture. *Circ Res*. 2014;114:1852–1866.
- Virmani R, Burke AP, Farb A, et al. Pathology of the vulnerable plaque. *J Am Coll Cardiol*. 2006;47:C13–C18.
- Farb A, Burke AP, Tang AL, et al. Coronary plaque erosion without rupture into a lipid core. A frequent cause of coronary thrombosis in sudden coronary death. *Circulation*. 1996;93:1354–1363.
- Van der Wal AC, Becker AE, Van der Loos CM, et al. Site of intimal rupture or erosion of thrombosed coronary atherosclerotic plaques is characterized by an inflammatory process irrespective of the dominant plaque morphology. *Circulation*. 1994;89:36–44.
- Yoo SY, Song SG, Lee JH, et al. Efficacy of cilostazol on uncontrolled coronary vasospastic angina: A pilot study. *Cardiovasc Ther*. 2013;31:179–185.
- Shin ES, Lee JH, Yoo SY, et al. A randomised, multicentre, double blind, placebo controlled trial to evaluate the efficacy and safety of cilostazol in patients with vasospastic angina. *Heart*. 2014;100:1531–1536.
- Nedeljkovic MA, Ostojic M, Beleslin B, et al. Efficiency of ergonovine echocardiography in detecting angiographically assessed coronary vasospasm. *Am J Cardiol*. 2001;88:1183–1187.