

BIBLIOGRAFÍA

1. Ponikowski P, Voors AA, Anker SD, et al. 2016 ESC Guidelines for the diagnosis and treatment of acute and chronic heart failure: The Task Force for the diagnosis and treatment of acute and chronic heart failure of the European Society of Cardiology (ESC) Developed with the special contribution of the Heart Failure Association (HFA) of the ESC. *Eur Heart J*. 2016;37:2129–2200.
2. Vaduganathan M, Claggett BL, Jhund PS, et al. Estimating lifetime benefits of comprehensive disease-modifying pharmacological therapies in patients with heart failure with reduced ejection fraction: a comparative analysis of three randomised controlled trials. *Lancet*. 2020;396:121–128.
3. Januzzi JL, Prescott MF, Butler J, et al. Association of Change in N-Terminal Pro-B-Type Natriuretic Peptide Following Initiation of Sacubitril-Valsartan Treatment With Cardiac Structure and Function in Patients With Heart Failure With Reduced Ejection Fraction. *JAMA*. 2019;322:1085–1095.
4. Abboud A, Januzzi JL. Reverse Cardiac Remodeling and ARNI Therapy. *Curr Heart Fail Rep*. 2021;18:71–83.
5. Januzzi JL, Ahmad T, Mulder H, et al. Natriuretic Peptide Response and Outcomes in Chronic Heart Failure With Reduced Ejection Fraction. *J Am Coll Cardiol*. 2019;74:1205–1217.
6. Bao J, Kan R, Chen J, et al. Combination Pharmacotherapies for Cardiac Reverse Remodeling in Heart Failure Patients with Reduced Ejection Fraction: A Systematic Review and Network Meta-analysis of Randomized Clinical Trials. *Pharmacol Research*. 2021. <http://dx.doi.org/10.1016/j.phrs.2021.105573>.

<https://doi.org/10.1016/j.recesp.2021.06.004>

0300-8932/© 2021 Sociedad Española de Cardiología. Publicado por Elsevier España, S.L.U. Todos los derechos reservados.

Pericarditis tras la administración de la vacuna de ARNm BNT162b2 contra la COVID-19



Pericarditis after administration of the BNT162b2 mRNA COVID-19 vaccine

Sr. Editor:

Recientemente se ha publicado el primer caso reportado de miocarditis tras la administración de la vacuna BNT162b2 (BioNTech-Pfizer, Alemania-Estados Unidos) contra la COVID-19¹.

Según la *Brighton Collaboration*, las miocarditis y pericarditis constituyen riesgos teóricos de la vacunación contra el SARS-CoV-2 por mecanismos inmunopatológicos y deberían considerarse como

un evento adverso de especial interés, con vigilancia estrecha de su aparición o un aumento de su incidencia respecto a la esperada en vacunados². Se han publicado múltiples casos de pericarditis tras la infección por SARS-CoV-2³, pero hasta la fecha, ninguno de pericarditis posvacunación contra la COVID-19 en una publicación científica.

Aquí se comunican 2 casos de pericarditis después de la administración de la vacuna BNT162b2. Ambos pacientes han dado su consentimiento para la publicación del caso clínico y, además, se han notificado estos acontecimientos adversos al Sistema Español de Farmacovigilancia de Medicamentos de Uso Humano.

El caso 1 es un varón de 36 años con antecedentes de pericarditis aguda idiopática en 2013, sin tratamiento habitual.

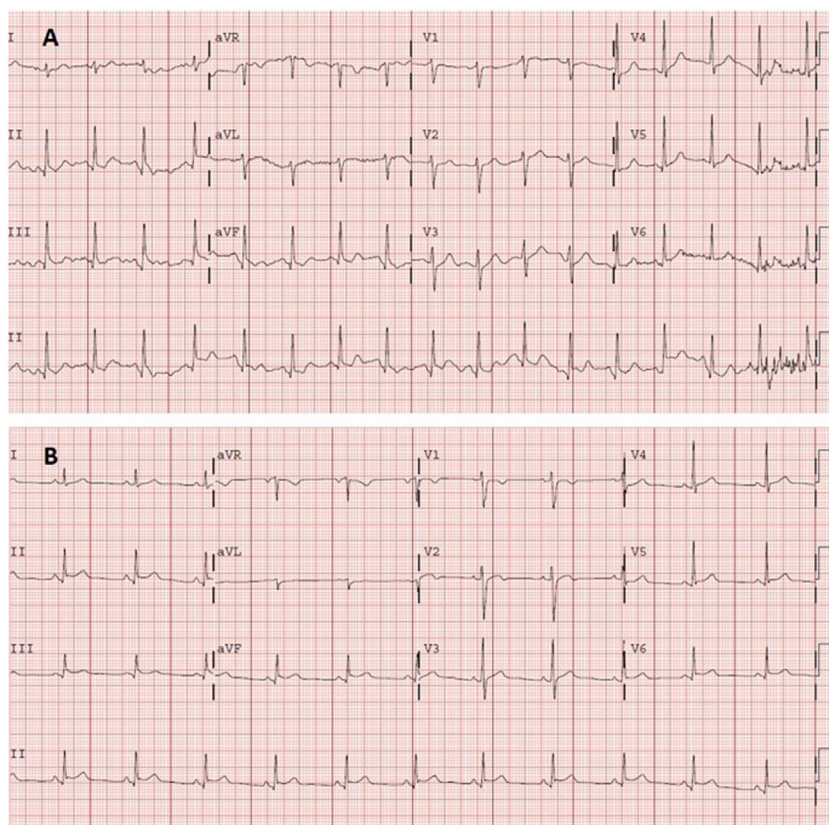


Figura 1. A: electrocardiograma en urgencias. Taquicardia sinusal a 105 lpm, eje normal (90°). PR normal (120 ms). QRS estrecho. Onda Q no significativa en cara inferior. Sin alteraciones agudas de la repolarización. QT corregido en intervalo normal. B: electrocardiograma en consultas de cardiología, 2 días después. Ritmo sinusal a 75 lpm, eje normal. PR normal (120 ms), con descenso del segmento PR. QRS estrecho. Supradesnivelación del segmento ST, cóncava y generalizada. QT corregido en intervalo normal.

Acudió a urgencias por dolor torácico opresivo de horas de evolución, que no mostraba relación con los esfuerzos, aumentaba con la inspiración profunda y el decúbito y mejoraba con la sedestación. El paciente refirió similitud del dolor con el episodio previo de pericarditis. No presentaba fiebre y negó infecciones respiratorias recientes. No tenía antecedentes de COVID-19. Había recibido la segunda dosis de la vacuna de ARNm BioNTech-Pfizer 11 días antes del inicio de los síntomas.

Durante su estancia en el centro, el paciente se mantuvo hemodinámicamente estable, con saturación adecuada y exploración física sin hallazgos relevantes (sin soplos ni roce pericárdico).

En el electrocardiograma (figura 1A) se observó taquicardia sinusal sin signos claros de pericarditis. La analítica sanguínea mostró leucocitosis ($11,60 \times 10^3/\mu\text{l}$) con neutrofilia ($8,7 \times 10^3/\mu\text{l}$), sin elevación de reactantes de fase aguda (proteína C reactiva, 1,80 mg/l; dímero D, 117 ng/ml). Los marcadores de daño miocárdico fueron negativos: troponina de alta sensibilidad, 9 ng/l (0-72). La radiografía de tórax no mostró hallazgos relevantes.

El paciente fue dado de alta con juicio clínico de pericarditis aguda incipiente, aunque en ese momento cumplía únicamente un criterio diagnóstico (dolor de características pericardíticas). Por ello, ante la sospecha clínica, se inició tratamiento con antiinflamatorios no esteroideos (ibuprofeno 600 mg/8 h) y colchicina. Se valoró al paciente en la consulta externa de cardiología 48 h después, y se confirmó el diagnóstico de pericarditis tras la realización de un nuevo electrocardiograma (figura 1B), en el que se aprecia descenso del segmento PR con elevación incipiente del segmento ST, inframilimétrica, cóncava y generalizada, no presente en el electrocardiograma previo. Se realizó un ecocardiograma transtorácico, en el que no se visualizó derrame pericárdico

ni otros hallazgos. El paciente presentó una evolución favorable, con cese completo del dolor, y se mantiene asintomático.

El caso 2 es un varón de 80 años con antecedentes de fibrilación auricular paroxística tratada mediante crioablación de venas pulmonares en 2009. Fue derivado a urgencias por su médico de atención primaria por un dolor de 4 días de evolución localizado en el hemitórax izquierdo. No existía relación con los esfuerzos y empeoraba con la inspiración profunda. No presentaba fiebre y negaba infecciones respiratorias recientes. Había recibido la segunda dosis de la vacuna de ARNm BioNTech-Pfizer 11 días antes del inicio de los síntomas. No tenía antecedentes de COVID-19.

El paciente se mantuvo en estabilidad hemodinámica, con buenas saturaciones y sin hallazgos relevantes a la exploración física (sin soplos ni roce pericárdico).

En el electrocardiograma (figura 2A) se observó supradesnivelación del segmento ST localizada a nivel de las caras inferior (II, III y AVF) y lateral baja (V4-V6), con voltajes disminuidos en dichas derivaciones. La analítica sanguínea mostró elevación de reactantes de fase aguda (proteína C reactiva, 58 mg/l; dímero D, 586 ng/ml) y valores del hemograma normales. Los marcadores de daño miocárdico fueron negativos: troponina de alta sensibilidad 7 ng/l. La radiografía de tórax no mostró hallazgos relevantes.

El diagnóstico de pericarditis se realizó con base en el dolor de características pericardíticas y el electrocardiograma compatible. El paciente fue dado de alta en tratamiento con antiinflamatorios no esteroideos y colchicina, y se suspendió la antiagregación plaquetaria. El paciente acudió de nuevo a urgencias 5 días después por diarrea por colchicina; se halló una leucocitosis ($14,56 \times 10^3/\mu\text{l}$) con neutrofilia ($12,5 \times 10^3/\mu\text{l}$), persistencia de parámetros inflamatorios (proteína C reactiva, 56,3 mg/l; fibrinógeno, 736 mg/dl) y ECG compatible (figura 2B). Valorado en consultas externas, se

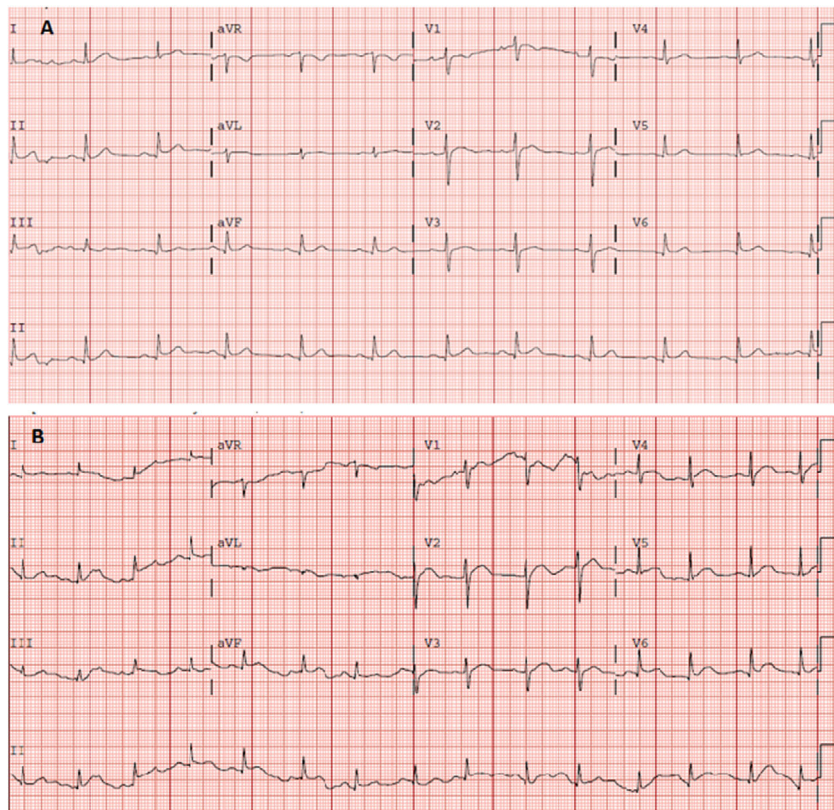


Figura 2. A: electrocardiograma en urgencias en ritmo sinusal a 75 lpm. Eje normal. QRS estrecho, supradesnivelación del ST en cara inferolateral. QT corregido en intervalo normal. B: electrocardiograma realizado 5 días después, en ritmo sinusal a 85 lpm. Eje normal. QRS estrecho. Supradesnivelación de ST generalizada, de morfología cóncava. QT en intervalo normal.

le realizó un ecocardiograma transtorácico, en el que se visualizó mínimo derrame pericárdico de distribución global.

En ambos casos se completó el estudio con una serología posterior a la vacuna, que evidenció respuesta vacunal positiva (anticuerpos anti-proteína S) a títulos de 333 y 133 UA/ml, respectivamente, sin evidencia serológica de COVID-19 previa (anticuerpos anti-nucleocápside).

Aunque no puede establecerse causalidad, la correlación temporal (ambos casos acontecidos 11 días después de la segunda dosis), así como la plausibilidad biológica de respuesta auto-inmunitaria o reacción cruzada por mimetismo molecular⁴, hacen razonable la sospecha de reacción adversa medicamentosa.

En conclusión, se presentan los 2 casos de pericarditis acontecidos tras la vacunación anti-SARS-CoV-2. Se recuerda la importancia de vigilar y notificar los eventos adversos que los pacientes sufran tras la vacunación y comunicar aquellos que sean graves o desconocidos⁵.

Agradecimientos

Agradecemos la voluntad de los pacientes para publicar sus casos clínicos, así como al Centro de Farmacovigilancia de la Comunidad de Madrid por sus aportaciones.

FINANCIACIÓN

Ninguna.

CONTRIBUCIÓN DE LOS AUTORES

A. Ramírez-García es la redactora principal del texto. S. Lozano Jiménez, la correctora principal de los casos clínicos. A. Ramírez-García, S. Lozano Jiménez, I. Darnaude, A. Gil Cacho y R. Aguado-Noya atendieron y diagnosticaron a los pacientes. J. Segovia es el jefe del Servicio de Cardiología del hospital.

CONFLICTO DE INTERESES

Todos los autores declaran que no existen conflictos de intereses.

Almudena Ramírez-García^{a*}, Sara Lozano Jiménez^b, Ignacio Darnaude Ximénez^a, Alberto Gil Cacho^c, Ramón Aguado-Noya^c y Javier Segovia Cubero^b

^aServicio de Farmacología Clínica, Hospital Universitario Puerta de Hierro-Majadahonda, Majadahonda, Madrid, España

^bServicio de Cardiología, Hospital Universitario Puerta de Hierro-Majadahonda, Majadahonda, Madrid, España

^cServicio de Urgencias, Hospital Universitario Puerta de Hierro-Majadahonda, Majadahonda, Madrid, España

* Autor para correspondencia:

Correo electrónico: Almudena.ramirez@salud.madrid.org (A. Ramírez-García).

On-line el 12 de junio de 2021

BIBLIOGRAFÍA

- García JB, Ortega PP, Antonio Bonilla Fernández J, León AC, Burgos LR, Dorta EC. Miocarditis aguda tras administración de vacuna BNT162b2 contra la COVID-19. *Rev Esp Cardiol*. 2021. <http://dx.doi.org/10.1016/j.recresp.2021.03.009>.
- Law B, Sturkenboom M. D2.3 Priority List of Adverse Events of Special Interest: COVID-19. *Brighton Collaboration*. 2020. Disponible en: https://brightoncollaboration.us/wp-content/uploads/2020/06/SPEAC_D2.3_V2_0_COVID-19_20200525_public.pdf. Consultado 15 May 2021
- Diaz-Arocutipa C, Saucedo-Chinchay J, Imazio M. Pericarditis in patients with coronavirus disease 2019: a systematic review. *J Cardiovasc Med (Hagerstown)*. 2021. <https://doi.org/10.2459/JCM.0000000000001202>
- Talotta R. Do COVID-19 RNA-based vaccines put at risk of immune-mediated diseases? In reply to "Potential antigenic cross-reactivity between SARS-CoV-2 and human tissue with a possible link to an increase in autoimmune diseases". *Clin Immunol*. 2021;224:108665.
- Esteban Calvo C, Gil López-Oliva A, Ibáñez Ruiz C. RAM Reacciones adversas a medicamentos Boletín Informativo del Centro de Farmacovigilancia de la Comunidad de Madrid. 2021;28(1.). Disponible en: <http://www.madrid.org/bvirtual/BVCM050298.pdf>. Consultado 15 May 2021

<https://doi.org/10.1016/j.recresp.2021.06.006>

0300-8932/© 2021 Sociedad Española de Cardiología. Publicado por Elsevier España, S.L.U. Todos los derechos reservados.

Riesgo de mortalidad en pacientes con COVID-19 con bloqueo de rama derecha



Mortality risk in COVID-19 patients with right bundle branch block

Sr. Editor:

Análisis recientes han demostrado que los pacientes con COVID-19 y comorbilidad o riesgos cardiovasculares previos tienen mayor riesgo de muerte a corto plazo. No obstante, todavía no se ha evaluado el valor pronóstico del bloqueo de rama derecha (BRD) en estos pacientes. El objetivo de este estudio es realizar un metanálisis sobre el impacto pronóstico del BRD en la mortalidad a corto plazo de los pacientes con COVID-19. El estudio se llevó a cabo de acuerdo con las directrices PRISMA (*Preferred Reporting Items for Systematic Reviews and Meta-analyses*). Se hizo un volcado sistemático de las bases de datos de Medline y Scopus en busca de artículos publicados

en inglés desde el inicio de la pandemia de COVID-19 (enero de 2020) hasta el 1 de mayo de 2021 con los siguientes términos del catálogo MeSH (Medical Subject Heading): "COVID-19" AND "Arrhythmias" OR "Right bundle branch block". Los criterios de inclusión fueron: a) estudios que incluían a personas con un diagnóstico confirmado de COVID-19; b) estudios que aportaban datos sobre la presencia o ausencia de BRD en los supervivientes (S) y los no supervivientes (NS), lo que permitió calcular la odds ratio (OR) sin ajustar en los casos sin datos, y c) estudios que informaban de la mortalidad por cualquier causa por la presencia o ausencia de BRD. Se excluyeron los casos clínicos aislados, los artículos de revisión, los editoriales/cartas y las series de casos con menos de 10 participantes, los ensayos clínicos aleatorizados y los estudios que incluían poblaciones e investigaciones duplicadas que evaluaban las consecuencias electrocardiográficas del tratamiento específico de la COVID-19. Se examinó la bibliografía de los estudios incluidos para poder identificar otras investigaciones que cumplieran los criterios de inclusión. No se requirió ninguna autorización ni consentimiento informado, ya que en el estudio no se