

# Parálisis auricular y valvulopatía mitral reumática

José L. Morínigo, Pedro L. Sánchez, Antonio Arribas, Claudio Ledesma, Francisco Martín y Cándido Martín Luengo

Servicio de Cardiología. Hospital Universitario de Salamanca.

La parálisis auricular es una forma infrecuente de bradiarritmia que consiste en la pérdida de la actividad eléctrica y mecánica de las aurículas, de forma transitoria o permanente. Presentamos una serie de 8 pacientes, todos ellos con enfermedad valvular reumática (5 de ellos portadores de prótesis mitral) que precisaron estimulación cardíaca permanente por bradiarritmia sintomática secundaria a parálisis auricular.

**Palabras clave:** *Marcapasos. Enfermedad reumática.*

## ATRIAL STANDSTILL AND MITRAL RHEUMATHIC HEART DISEASE

Atrial standstill is a very rare form of bradiarrhythmia and consists of a transitory or permanent loss of the electrical and mechanical activity of the atria. We report a series of 8 patients, all of them with rheumatic valve disease (5 of them with a prosthetic valve) with symptomatic bradiarrhythmia secondary to atrial standstill, requiring an implantable pacemaker.

**Key words:** *Pacemaker. Rheumatic heart disease.*

(*Rev Esp Cardiol* 1999; 52: 1.159-1.161)

## INTRODUCCIÓN

La parálisis auricular es una forma de bradiarritmia poco frecuente. Desde que se describió el primer caso en 1946<sup>1</sup>, las revisiones realizadas son pocas y las series abarcan un número escaso de pacientes. El cuadro consiste en una supresión de la actividad eléctrica y mecánica de ambas aurículas, que puede ser transitoria o permanente, parcial o total. El diagnóstico se sospecha en electrocardiograma de superficie (ECG) por ausencia de actividad auricular y se confirma mediante un estudio electrofisiológico (EEF) por mapeo auricular con ausencia de auriculograma tras estimulación<sup>2</sup>. Su progresión y pronóstico son inciertos, siendo el tratamiento electivo la implantación de marcapasos definitivo<sup>3</sup>. Presentamos una serie de 8 pacientes que precisaron implantación de marcapasos permanente por parálisis auricular. Todos ellos eran portadores de valvulopatía reumática con prótesis mitral en 5 de ellos.

## CASOS CLÍNICOS

Durante los años 1975 a 1998 se realizaron en el Servicio de Cardiología del Hospital Universitario de Salamanca 2.010 implantaciones de marcapasos definitivos. En 8 de ellos (lo cual supone un 0,4% del total de pacientes), la indicación de estimulación cardíaca permanente fue debida a bradicardia sintomática en el contexto de una parálisis auricular.

Se han revisado los antecedentes, presencia de cardiopatía subyacente, datos clínicos, electrocardiográficos, ecocardiográficos, estudio de Holter, estudio electrofisiológico, modo de estimulación del marcapasos, características de la implantación y seguimiento.

Presentamos una serie de 8 pacientes (5 mujeres y 3 varones), con edades entre 52 y 76 años (edad media 66 años). Todos tenían una valvulopatía mitral reumática subyacente: 5 de ellos eran portadores de una prótesis mitral mecánica (2 tipo Bjork, 1 Sorin, 1 Hancock y 1 ATS) y 3 presentaban valvulopatía mitral sin prótesis (en 2 casos doble lesión mitral con insuficiencia tricúspide y en 1 caso insuficiencia mitral). En todos, la historia clínica presentaba la evolución natural de una valvulopatía de varios años de evolución con disnea en clase funcional I-II en el momento de la implantación. Como antecedentes de interés destacaban: fibrilación auricular crónica en tratamiento con digoxina y anticoagulantes (dicumarínicos) en todos los casos y con antecedentes de accidente cerebrovascular agudo en un caso. El tratamiento en el momento del diagnósti-

Correspondencia: Dr. J. L. Morínigo.  
Servicio de Cardiología. Hospital Universitario de Salamanca.  
P.º de San Vicente, s/n. 37007 Salamanca.

Recibido el 27 de enero de 1999.

Aceptado para su publicación el 4 de mayo de 1999.

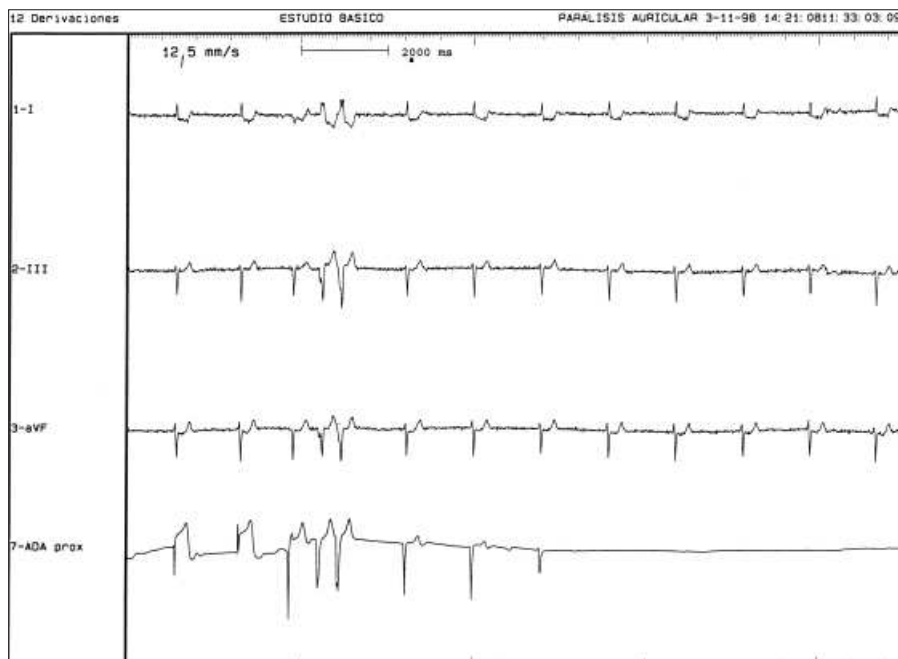


Fig 1. Estudio electrofisiológico en el que se observa la ausencia de actividad auricular tras la retirada de electrodo desde el ventrículo derecho hasta la aurícula derecha.

co consistía en furosemida (4 casos), bisoprolol (1 caso) y enalapril (2 casos). La sintomatología presente fue: en 5 casos mareos inespecíficos, en 2 de ellos síncope y en otro síntomas de insuficiencia cardíaca. A los que estaban en tratamiento con digoxina se les analizaron las concentraciones de digoxinemia, con valores dentro de los límites normales, y a un paciente tratado con beta-bloqueantes se le suspendieron 48 h antes del estudio.

En la evaluación ecocardiográfica realizada en todos los portadores de prótesis se observó la ausencia de disfunción protésica, fracción de eyección (FE) dentro de los límites normales (FE media 50,2% –rango entre 41 y 60%–) y ambas aurículas aumentadas de tamaño (diámetro medio de aurícula izquierda 6,05 cm –rango entre 4,7 y 7 cm–) con ausencia de onda A en todos los casos.

En el Holter de 24 h, 6 casos tenían fibrilación auricular paroxística con episodios de ausencia total de

actividad auricular y ritmo de escape entre 45 y 30 lat/min y en 2 casos se observó la ausencia de actividad auricular durante toda la monitorización. El estudio electrofisiológico demostró la ausencia de actividad auricular espontánea (fig. 1) y tras estimulación en la aurícula derecha lateral y septal alta, media, baja, cresta *terminalis* y seno coronario (en ningún caso se atravesó el foramen oval ni se mapeó la aurícula izquierda ni las venas pulmonares); se encontró una parálisis parcial en 6 casos, mientras que los 2 pacientes con ausencia total de actividad auricular en el ECG de superficie no se consiguió estimular en ningún punto de la aurícula ni seno coronario (no se encontró relación de los 2 pacientes con parálisis total con ninguna variable clínica).

En todos los casos se decidió la implantación de un marcapasos definitivo tras demostrar parálisis auricular con ritmo de escape con frecuencias entre 30 y

**TABLA 1**  
**Características de los pacientes con parálisis auricular y estimulación cardíaca permanente**

Sexo	Edad (años)	Patología	Síntomas	ECG previo	Aurícula izquierda (cm)	Tipo parálisis por Holter	Tipo parálisis por EEF	Tipo de MP
V	52	PM Bjork	Mareo	FA	7	Transitoria	Parcial	VVI
M	76	DLM + IT	ICC	FA	6,7	Permanente	Total	VVI
V	62	PM Bjork	Síncope	FA	5	Transitoria	Parcial	VVIR
M	71	IM	Mareo	FA	4,7	Transitoria	Parcial	VVI
M	74	PM Hancock	Mareo	FA	6,5	Transitoria	Parcial	VVI
V	52	PM Sorin	Síncope	FA	6,7	Transitoria	Parcial	VVI
M	72	PM ATS	Mareo	FA	6	Permanente	Total	VVI
M	66	DLM + IT	Mareo	FA	5,8	Transitoria	Parcial	VVIR

ECG: electrocardiograma; EEF: estudio electrofisiológico; DLM: doble lesión mitral; FA: fibrilación auricular; ICC: insuficiencia cardíaca congestiva; IM: insuficiencia mitral; IT: insuficiencia tricúspide; MP: marcapasos; PM: prótesis mitral.

50 lat/min y la presencia de síntomas. En 6 se implantó marcapasos en modo VVI y en 2 VVIR, con anticoagulación asociada. Solamente un paciente presentó complicaciones tras la implantación consistente en desplazamiento del electrodo, que requirió recolocación. En la **tabla 1** se exponen las características de los pacientes.

La evolución a largo plazo (seguimiento medio de 24 meses) de todos los pacientes ha sido satisfactoria sin presentar sintomatología ni complicaciones derivadas del marcapasos. En la última revisión 5 pacientes presentaban fibrilación auricular con frecuencias medias ventriculares lentas y en 3 casos ritmo de marcapasos sin objetivarse en el ECG de superficie aparente actividad auricular.

## DISCUSIÓN

El interés de estos casos se encuentra en la escasa incidencia de la referida patología y en la presencia en todos de una cardiopatía valvular reumática (destacando el mayor número de casos con prótesis mitral).

La parálisis auricular ha sido atribuida a distintas etiologías; las formas transitorias se han relacionado con intoxicación digitalica, administración de quinidina, hiperpotasemia, etc., mientras que las formas permanentes suelen ir asociadas a cardiopatías o miocardiopatías del tipo reumático, amiloidosis, distrofias miocárdicas idiopáticas familiares (la más frecuentemente asociada es Emery-Dreifuss, en la que constituye un signo específico para diferenciarlo de otras formas de distrofia) o miocarditis<sup>4</sup>.

La presencia en todos nuestros casos de cardiopatía reumática mitral de larga evolución —5 de ellos con prótesis mitral— sugiere que la parálisis auricular está relacionada con la dilatación auricular izquierda y la fibrosis auricular que conlleva una valvulopatía mitral evolucionada.

Con respecto a la presentación clínica destaca la escasez de accidentes cerebrovasculares (ACVA), que en la bibliografía está descrita hasta en un 21%<sup>2</sup>, probablemente porque todos estaban siendo anticoagulados. La sintomatología presentada está en relación con la bradicardia (mareos, síncope, etc.). En la revisión más amplia realizada se encontró asociado a varones en dos tercios de los casos, el 70% de los pacientes tenían más de 50 años, las formas familiares aparecían en 18% de los casos. Los síntomas que ocasiona son síncope o debilidad (30%), ACVA (21%) o insuficiencia cardíaca (35%)<sup>2</sup>.

Los criterios diagnósticos se basan en: *a*) ausencia de cualquier actividad eléctrica auricular (ondas P, ondas F, ondas f, etc.) en todas las derivaciones del ECG de superficie, así como ausencia total o parcial de actividad eléctrica intracavitaria tras mapeo en todas las paredes de la aurícula derecha, seno coronario y aurí-

cula izquierda (cuando presentan foramen oval permeable); *b*) estimulación en aurículas y seno coronario no desencadenantes de impulso auricular<sup>2</sup> y *c*) ausencia o práctica indetección de péptido natriurético atrial («silencio endocrinológico»)<sup>5</sup>. Con el avance de las técnicas de mapeo intracardiaco se ha clasificado en formas parciales y totales, o bien transitoria o permanente<sup>6,7</sup>. En nuestra revisión todos presentaban fibrilación auricular crónica y la ausencia de actividad auricular y ritmos de escape lentos con QRS estrecho acompañados de síntomas.

Entre los hallazgos histopatológicos, según la bibliografía, se ha encontrado fibroelastosis, miocarditis de células gigantes o amiloidosis<sup>4</sup>. Fisiopatológicamente, la lesión comienza en la aurícula derecha alta y progresa a través de la aurícula derecha baja para finalmente afectar al área del anillo<sup>6,7</sup>. Existen casos de extensión al resto del sistema de conducción en algunas miocardiopatías. Se han descrito cambios en la aurícula derecha sustituyendo el tejido por fibrosis en casos de miocardiopatías o distrofias, mientras que la sustitución por tejido amiloide se describe en la amiloidosis. Tanto una como otra presentan formas familiares y formas aisladas<sup>8</sup>.

El tratamiento de elección es la implantación de marcapasos permanente debido a la bradiarritmia sintomática. Todos nuestros pacientes fueron tratados con marcapasos permanente en modo VVI/R y actualmente están asintomáticos, sin presentar complicaciones derivadas de la valvulopatía ni del marcapasos.

## BIBLIOGRAFÍA

- Chaves I, Brumli KJ, Sodi-Pallarés D. Sobre un caso extraordinario de parálisis auricular permanente con degeneración del nódulo de Keith-Flack. *Ach Inst Cardiol Mex* 1946; 16: 159-163.
- Bensaid J, Vallat JM, Amsallem D, Bernard Y, Rauscher M, Borsotti JP. La paralysie auriculaire permanente totale. *Revue de la litterature a propos de 109 cas. Ann Cardiol Angeiol (París)* 1995; 44: 139-145.
- Solti F, Renyi-Vamos F, Gyongy T. Atrial standstill: an indication for rate responsive pacing. *Pacing Clin Electrophysiol* 1990; 13: 830-832.
- Talwar KK, Dev V, Chopra P, Dave T, Hadhakrishnan H. Persistent atrial standstill; clinical, electrophysiological and morphological study. *PACE* 1991; 14: 1.274-1.280.
- Seino Y, Shimai S, Ibuki C, Itoh K, Takano T, Hayakawa H. Disturbed secretion of atrial natriuretic peptide in patients with persistent atrial standstill: endocrinologic silence. *J Am Coll Cardiol* 1991; 18: 459-463.
- Levy S, Pouget B, Bemurat M. Partial atrial electrical standstill: report of three cases and review of clinical and electrophysiological features. *Eur Heart J* 1980; 1: 107-116.
- Nazakato Y, Nakata Y, Hisaoka T, Sumiyoshi M, Ogura S, Yamaguchi H. Clinical and electrophysiological characteristics of atrial standstill. *PACE* 1995; 18: 1.244-1.254.
- Wooliscroft J. The clinical spectrum of arrest atrial. *Am J Cardiol* 1982; 49: 2.037-2.041.