

Cartas científicas

Papel de una guía paralela en tortuosidades y bucles de las arterias subclavia e innominada: técnica inédita en procedimientos coronarios por vía radial***A Parallel Wire Technique in Aortosubclavian Loops and Tortuosities: A Simple and Useful Technique During Transradial Coronary Angiography and Interventions*****Sr. Editor:**

La evidencia actual sugiere el empleo de la vía radial como acceso por defecto para la realización de procedimientos coronarios percutáneos, ya que disminuye las complicaciones graves y mejora la comodidad del paciente. Las tortuosidades y bucles en el eje formado por la arteria subclavia, la arteria innominada y el arco aórtico pueden obviar el éxito del procedimiento por vía radial y, por lo tanto, sus beneficios potenciales^{1,2}. Las dificultades que plantean estos bucles y tortuosidades se afrontan generalmente de manera escalonada³. En la mayoría de los casos se resuelven con maniobras convencionales, como instruir al paciente para que realice una inspiración profunda o el empleo de catéteres de mayor diámetro. En ocasiones, el uso de guías con mayor rigidez, el empleo de introductores largos de hasta 80 cm o el cambio del acceso vascular son maniobras alternativas que considerar. A continuación se propone la aplicación de una técnica inédita en el

tratamiento de tortuosidades y bucles aortosubclavios no corregibles mediante maniobras convencionales: el avance de una guía paralela.

A continuación se hace una descripción general de la técnica. La maniobra se basa en el avance de una guía diagnóstica adicional hidrófila de 0,035" (Radifocus Stiff, Terumo), desde radial a aorta en paralelo al catéter y la guía diagnóstica inicial. Una vez ambas guías se encuentran en su posición en la aorta, se avanza el catéter sobre una de ellas, que posteriormente se retira. La guía compañera permanece en su posición en la aorta en paralelo al catéter, se mantiene el bucle o tortuosidad enderezado y se facilita así el manejo, la estabilidad y el soporte del catéter. Se recomienda como precauciones mantener la guía apoyada en la válvula aórtica con su extremo distal más allá de los ostium coronarios, y en los casos en que se requiriera intercambio de catéteres, mantener activamente la posición de la guía para evitar que se desplace. La [figura](#) describe un caso representativo en el que se aplicó la técnica.

La [tabla](#) resume una serie consecutiva de 10 procedimientos en los que se aplicó la técnica en bucles y tortuosidades en el eje aortosubclavio no corregibles mediante maniobras convencionales, en un periodo de 3 años en el que se realizaron 5.213 procedimientos coronarios, el 97% con acceso vascular desde una extremidad superior. La serie incluye a 2 pacientes en los que en procedimientos previos hubo que cambiar el acceso vascular debido a la presencia de los mencionados bucles o tortuosidades. En todos los casos se intercambié el introductor inicial por un

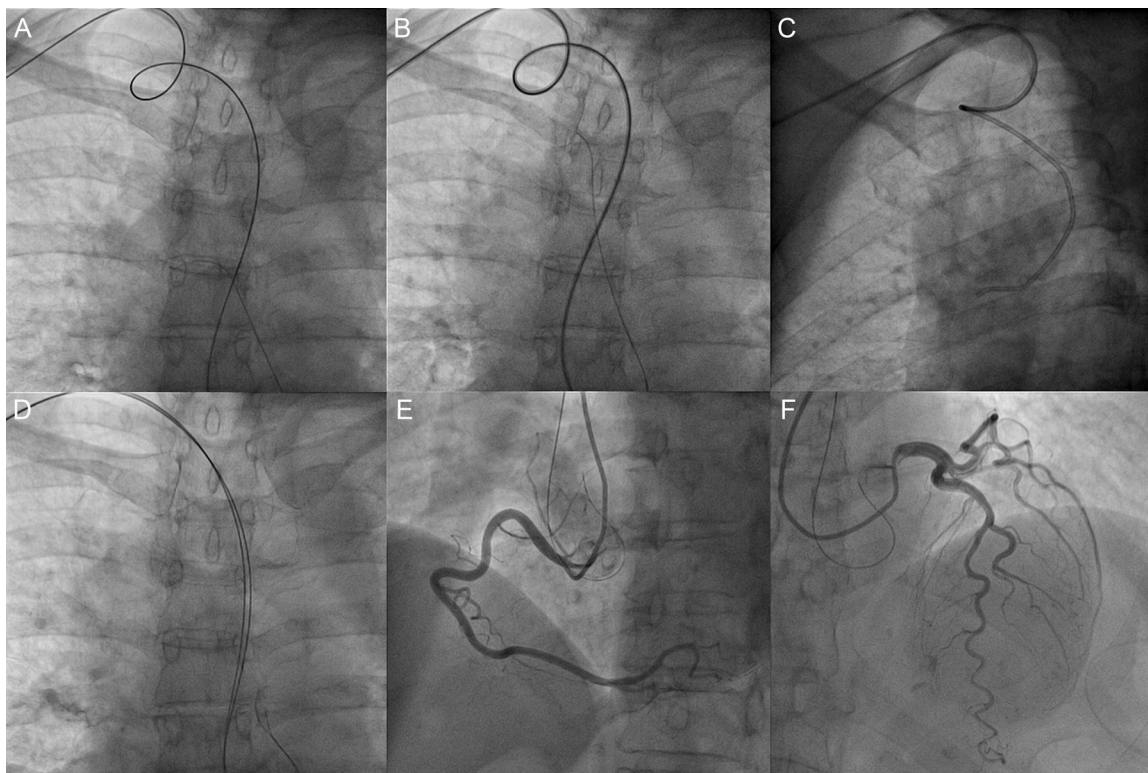


Figura. Coronariografía por vía radial derecha en la que se documenta un bucle en el eje de las arterias subclavia-innominada (A), no corregido a pesar del empleo de maniobras sencillas (B). La retirada parcial de la guía (Radifocus Stiff, Terumo) resulta en la retracción del catéter (C), lo que impide el sondaje estable de las coronarias. El avance a la raíz aórtica de una guía adicional (Radifocus Stiff, Terumo) en paralelo corrige el bucle (D) y permite completar la angiografía coronaria izquierda y derecha sin otras incidencias (E, F).

Tabla

Descripción general de la serie

Caso	Edad (años)	Sexo	FRCV	Acceso inicial	Dificultad		N.º de guías	Procedimiento		Catéter		Duración (min)	RDs	Comp
					Tipo	Ca ⁺⁺		Diagnóstico	Guía					
1	73	V	HTA, DL	RD 5 Fr	BC	No	2	Diagnóstico	Electivo	Blk 5 Fr	-	15	Sí	No
2	75	V	HTA	RD 6 Fr	BC	No	2	Terapéutico	Urgente	-	MAC4 5Fr	62	Desconocido	No
3	64	V	HTA, Ob, ExF	RD 6 Fr	BS	Sí	2	Diagnóstico	Electivo	Blk 5 Fr	-	41	Desconocido	No
4	80	V	DM2, DL	RD 6 Fr	TC	Sí	2	Terapéutico	Electivo	-	EBU3,5 5Fr	26	Sí	No
5	75	V	HTA, ExF	RD 5 Fr	TS	No	2	Diagnóstico	Electivo	Blk 5 Fr	-	107	Sí	No
6	70	M	HTA, DL	RD 5 Fr	BC	No	2	Diagnóstico	Electivo	Blk 5 Fr	-	44	Sí	No
7	85	V	HTA	RD 6 Fr	BC	Sí	2	Terapéutico	Urgente	-	MAC3/EBU 3,5 5Fr	43	Desconocido	No
8	83	V	HTA, DL	RD 6 Fr	TC	Sí	2	Terapéutico	Urgente	-	AL2 5Fr	120	Sí	No
9	80	M	DM2, DL	RD 5 Fr	BC	Sí	3	Diagnóstico	Electivo	JL 3,5 4 Fr	-	63	No	No
10	72	V	ExF	RD 6 Fr	TS	Sí	2	Terapéutico	Urgente	-	AL2 5Fr	60	Sí	No

AL: curva guía Amplatz Left; BC: bucle complejo; Blk: curva diagnóstica multipropósito blk; BS: bucle simple; Ca⁺⁺: presencia de calcificación en la escopia; DL: dislipemia; DM2: diabetes mellitus tipo 2; EBU: curva guía *Extra Back Up*; ExF: exfumador; FRCV: factor de riesgo cardiovascular; HTA: hipertensión arterial; JL: curva diagnóstica Judkin Left; M: mujer; MAC: curva guía MAC; Ob: obesidad; RD: arteria radial derecha; RDs: presencia de pulso radial en el seguimiento; TC: tortuosidad compleja; TS: tortuosidad simple; V: varón.

BC: angulación > 360° de diámetro pequeño; BS: angulación > 360° de diámetro amplio; TC: angulación > 90° ± Ca⁺⁺ evidente ± morfología compleja; TS: angulación < 90° ± Ca⁺⁺ evidente.

Duración: duración del procedimiento registrada de forma automática por el polígrafo desde la inclusión de datos administrativos hasta el cierre del caso. Complicaciones relacionadas con la técnica, incluidos el dolor que requiriese rescate analgésico, espasmo radial, trombosis, embolia o disección debidas a la guía compañera. En todos los casos se administró una mezcla intraarterial de 3.000 UI de heparina sódica y nitroglicerina al iniciar el procedimiento.

introdutor femoral de 7 Fr sobre la guía diagnóstica inicial. La guía compañera no interfirió con el manejo de catéteres en ninguno caso. No hubo complicaciones relacionadas con la técnica. No se perdió la posición de la guía durante el intercambio de catéteres en ningún caso. En 1 caso, fueron necesarias 2 guías paralelas para mantener el bucle enderezado.

La aplicación de la técnica presenta limitaciones. Es difícil asumir que el empleo de introductores de 7 Fr sea aplicable a todos los pacientes. El diámetro medio de la arteria radial es pequeño, por lo que se puede ver afectado además por la enfermedad ateromatosa. En este sentido, la disponibilidad de introductores hidrófilos con diámetro externo equivalente a 6 Fr y luz interna correspondiente a 7 Fr (Glidesheath Slender, Terumo) puede ser de utilidad por su menor diámetro externo. Por último, el diámetro máximo de los catéteres empleados fue 5 Fr, debido a que, con la guía paralela en posición, los introductores empleados no permiten el empleo de catéteres de mayor diámetro. En caso de que se considere necesario utilizar técnicas que requieran catéteres de 6 Fr o mayores, se debería recomendar el cambio de acceso vascular.

Como conclusión, nuestra serie sugiere que la técnica es segura, sencilla y reproducible. Mejora las condiciones de manejo, apoyo y estabilidad del catéter. Siendo inédita, se añade al repertorio de herramientas disponibles ante tortuosidades y bucles no corregibles mediante maniobras convencionales en el eje de las arterias subclavia e innominada y el arco aórtico. Expande los beneficios del acceso radial a pacientes en los que el fracaso del procedimiento era frecuente.

Félix Valencia-Serrano*, Natalia Bolívar Herrera, Manuel Vida Gutiérrez, Ricardo Fajardo Molina, Manuel Gómez Recio y Rosa Lázaro-García

Servicio de Cardiología, Hospital Universitario Torrecárdenas, Almería, España

* Autor para correspondencia:

Correo electrónico: valenciafelix@hotmail.com

(F. Valencia-Serrano).

On-line el 30 de noviembre de 2016

BIBLIOGRAFÍA

- Abdelaal E, Brousseau-Provencher C, Montminy S, et al. Risk score, causes, and clinical impact of failure of transradial approach for percutaneous coronary interventions. *JACC Cardiovasc Interv.* 2013;6:1129-1137.
- Cha KS, Kim MH, Kim HJ. Prevalence and clinical predictors of severe tortuosity of right subclavian artery in patients undergoing transradial coronary angiography. *Am J Cardiol.* 2003;92:1220-1222.
- Patel T, Shah S, Pancholy S, et al. Working through challenges of subclavian, innominate, and aortic arch regions during transradial approach. *Catheter Cardiovasc Interv.* 2014;84:224-235.

<http://dx.doi.org/10.1016/j.recesp.2016.09.048>
0300-8932/

© 2016 Sociedad Española de Cardiología. Publicado por Elsevier España, S.L.U. Todos los derechos reservados.