

último, el anillo aórtico y la raíz de la aorta pueden sufrir daños iatrogénicos a diversos niveles durante el hinchado del balón y la implantación de la válvula. Así pues, la zona de aterrizaje de la válvula y la dirección de la calcificación anular son muy importantes para predecir estas complicaciones.

Además de la formación del trombo, la calcificación residual asociada a la válvula natural también es un posible factor etiológico en la embolia. Dada la posibilidad de estas catastróficas complicaciones del TAVI, los pacientes deben ser objeto de seguimiento estricto mediante ecocardiografía durante y después de la intervención. En la ecocardiografía, detectar la formación de un trombo en la válvula aórtica implantada es esencial después del TAVI, y el cardiólogo intervencionista debe iniciar de inmediato un tratamiento antiagregante plaquetario y antitrombótico después del TAVI en estos pacientes.

En conclusión, es muy importante tener presente la posibilidad de este evento catastrófico, y todos los cardiólogos intervencionistas deben tomar todas las medidas preventivas posibles, como colocar un catéter guía en el *ostium* de la coronaria izquierda.

Cengiz Ozturk\*, Ali Osman Yildirim, Mustafa Demir y Sevkett Balta

Department of Cardiology, Gulhane Military Medical Academy,  
School of Medicine, Etlik-Ankara, Turquía

\* Autor para correspondencia:

Correo electrónico: [drcengizozturk@yahoo.com.tr](mailto:drcengizozturk@yahoo.com.tr) (C. Ozturk).

On-line el 3 de marzo de 2016

## BIBLIOGRAFÍA

- Mori Junco R, Domínguez Melcon F, Moreno Yangüela M. Tromboembolia coronaria durante implante percutáneo de prótesis aórtica. *Rev Esp Cardiol*. 2015;68:893.
- Chandrasekhar J, Hibbert B, Ruel M, Lam BK, Labinaz M, Glover C. Transfemoral vs non-transfemoral access for transcatheter aortic valve implantation: a systematic review and meta-analysis. *Can J Cardiol*. 2015. <http://dx.doi.org/10.1016/j.cjca.2015.04.023>
- Demirkol S, Ozturk C, Balta S, Unlu M. Right ventricular function in patients undergoing surgical or transcatheter aortic valve replacement. *Eur J Cardiothorac Surg*. 2015 [Epub ahead of print]. pii: ezv307.
- Ozturk C, Demirkol S, Demir M, Yildirim AO, Balta S, Celik T, et al. Mobile mass lesion in the aorta after transcatheter aortic valve implantation: Thrombus or residue calcification. *Int J Cardiol*. 2015;198:45-6.
- Iyisoy A, Ozturk C, Demirkol S, Celik T, Aparci M, Demir M, et al. Aortic and right ventricular rupture in a patient after transcatheter aortic valve implantation; The direction of the calcification predicts aortic annulus rupture. *Int J Cardiol*. 2015;193:49-52.
- Córdoba-Soriano JG, Puri R, Amat-Santos I, Ribeiro HB, Abdul-Jawad Altisent O, Del Trigo M, et al. Revisión sistemática de la trombosis protésica tras implante percutáneo de válvula aórtica. *Rev Esp Cardiol*. 2015;68:198-204.
- Ielasi A, Latib A, Montorfano M, Colombo A. Implantación de *stent* «en sandwich» para tratar una estenosis del *ostium* de la principal izquierda tras implantación de válvula aórtica percutánea. *Rev Esp Cardiol*. 2011;64:1220-2.
- Dağdelen S, Gök H, Alhan C. Acute left main coronary artery occlusion following TAVI and emergency solution. *Anatol J Cardiol*. 2011;11:747-8.
- Ergene O, Emren V, Duygu H, Eren NK. A case of occurring hemodynamic deterioration and ST-segment elevation during transcatheter aortic valve implantation. *Turk Kardiyol Dern Ars*. 2014;42:556-9.

VÉASE CONTENIDOS RELACIONADOS:

<http://dx.doi.org/10.1016/j.recesp.2014.11.023>

<http://dx.doi.org/10.1016/j.recesp.2016.01.008>

<http://dx.doi.org/10.1016/j.recesp.2015.12.012>

## Obstrucción coronaria durante el implante percutáneo de válvula aórtica: ¿relacionada con calcificación o con trombo? Respuesta



### Coronary Obstruction During Transcatheter Aortic Valve Replacement: Related to Calcification or Thrombus? Response

Sr. Editor:

Agradecemos los comentarios de Ozturk et al acerca de nuestra publicación titulada «Tromboembolia coronaria durante implante percutáneo de prótesis aórtica»<sup>1</sup>.

En el caso en mención, se trató de un paciente con elevado riesgo tromboembólico al que, durante la coronariografía previa al procedimiento (1 mes antes), se implantaron 2 *stents* farmacocativos en la arteria descendente anterior. El paciente recibió doble antiagregación plaquetaria tras la angioplastia y, más adelante, heparina no fraccionada 100 U/kg de peso durante el procedimiento del implante percutáneo de válvula aórtica, para mantener un tiempo de coagulación activada entre 200 y 250 s. Es decir, el paciente recibió la terapia antitrombótica completa pese a su elevado riesgo hemorrágico (hipertensión arterial, nefropatía diabética y hepatopatía crónica enólica). Desconocemos si durante el procedimiento hubo fluctuaciones en el nivel de anticoagulación. Tras el implante, el paciente continuó recibiendo doble antiagregación plaquetaria. Como bien se comenta, las complicaciones tromboembólicas coronarias durante el procedimiento se presentan de manera infrecuente (alrededor del 1%<sup>2</sup>) y pueden ser catastróficas<sup>3</sup>, por lo que requieren tratamiento urgente.

Las calcificaciones presentes en el tracto de salida del ventrículo izquierdo, la propia válvula aórtica nativa y la aorta ascendente pueden dar lugar a complicaciones bien descritas<sup>4-6</sup>. En relación

con ello, la embolia coronaria de material cálcico también es una posibilidad que tener en cuenta. En nuestro caso, la presencia del trombo intracoronario fue evidente con el uso del dispositivo de tromboaspiración, encaminada a eliminar el trombo intravascular, con lo que se logró una perfusión miocárdica óptima.

Casos como este refuerzan la necesidad de una terapia antitrombótica adecuada en relación con el procedimiento, así como de una monitorización por ecocardiografía transesofágica para, entre otras cosas, detectar precozmente las complicaciones que requieren tratamiento urgente.

Ricardo Mori Junco<sup>a,\*</sup>, Francisco Domínguez Melcón<sup>b</sup>  
y Mar Moreno Yangüela<sup>b</sup>

<sup>a</sup>Servicio de Cardiología. Hospital Universitario La Paz, Madrid, España

<sup>b</sup>Unidad de Imagen Cardíaca, Servicio de Cardiología, Hospital Universitario La Paz, Madrid, España

\* Autor para correspondencia:

Correo electrónico: [ricardomori22@gmail.com](mailto:ricardomori22@gmail.com) (R. Mori Junco).

On-line el 3 de marzo de 2016

## BIBLIOGRAFÍA

- Mori Junco R, Domínguez Melcon F, Moreno Yangüela M. Tromboembolia coronaria durante implante percutáneo de prótesis aórtica. *Rev Esp Cardiol*. 2015;68:893.
- Seiffert M, Conradi L, Baldus S, Schirmer J, Blankenberg S, Reichenspurner H, et al. Severe intraprocedural complications after transcatheter aortic valve implantation: calling for a heart team approach. *Eur J Cardiothorac*. 2013;44:478-84.

3. Seiffert M, Schnabel R, Conradi L, Diemert P, Schirmer J, Koschyk D. Predictors and outcomes after transcatheter aortic valve implantation using different approaches according to the valve academic research consortium definitions. *Catheter Cardiovasc Interv.* 2013;82:640-52.
4. Montarello N, Copus B, Prakash R, Worthley SG. Peripheral embolization of aortic valve calcium following trans-femoral Sapien XT valve implantation requiring emergency surgical embolectomy. *Int J Cardiol.* 2015;181:17-8.
5. Colli A, D'Amico R, Sci S, Kempfert J, Borger MA, Mohr F, et al. Transesophageal echocardiographic scoring for transcatheter aortic valve implantation: Impact of aortic cusp calcification on postoperative aortic regurgitation. *J Thorac Cardiovasc Surg.* 2011;142:1229-35.
6. Ozturk C, Demirkol S, Demir M, Yildirim AO, Balta S, Celik T, et al. Mobile mass lesion in the aorta after transcatheter aortic valve implantation: Thrombus or residue calcification. *Int J Cardiol.* 2015;198:45-6.

VÉASE CONTENIDO RELACIONADO:  
<http://dx.doi.org/10.1016/j.recesp.2015.12.012>

<http://dx.doi.org/10.1016/j.recesp.2016.01.008>

### ¿Podría ser la arteria septal descendente otra variante de la doble arteria descendente anterior?



#### Could Descending Septal Artery Be Another Variant of the Dual Left Anterior Descending Artery?

##### Sr. Editor:

Hemos leído con gran interés el artículo de Montero-Cabezas et al<sup>1</sup>, y nos surge una pregunta con la que hemos titulado esta carta.

La ausencia de la primera septal en la arteria descendente anterior (DA) en la angiografía de la coronaria izquierda, además de hacer sospechar la presencia de una arteria septal descendente o rama de Bonapace, como los propios autores refieren<sup>1</sup>, demuestra claramente que existe una anomalía coronaria congénita de la DA.

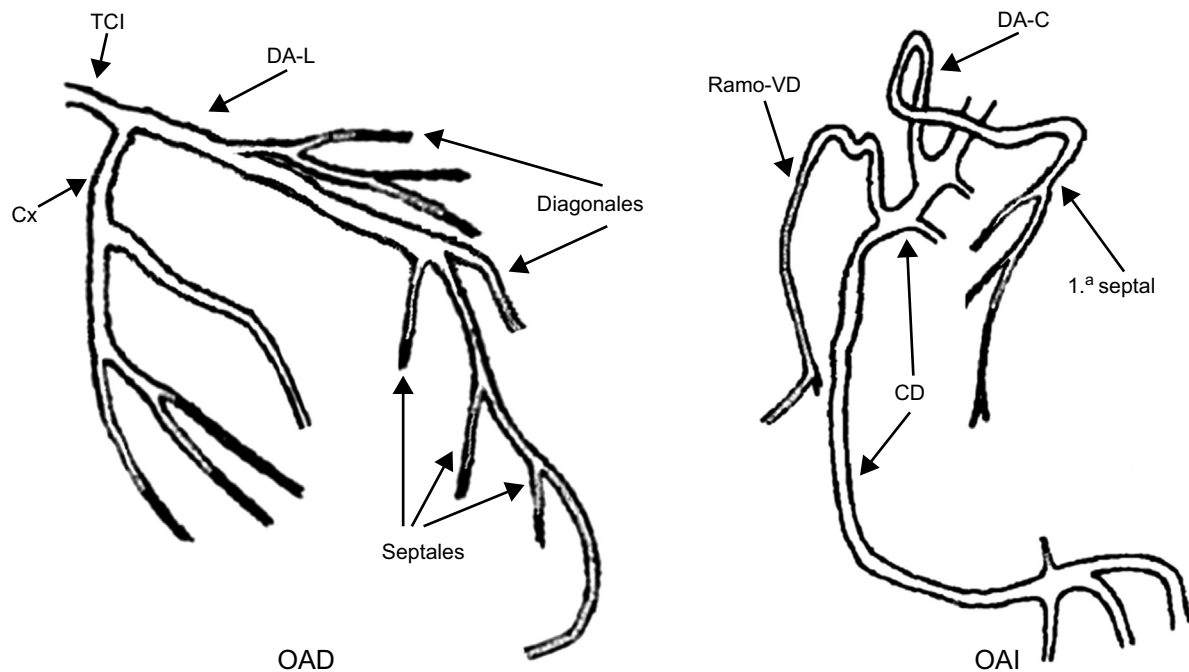
Según Spindola-Franco et al<sup>2</sup>, la DA es la arteria coronaria que tiene el origen, el recorrido y la distribución más constantes en el corazón humano; sin embargo, existen muchas variantes anatómicas que han sido descritas en la literatura<sup>2-10</sup>.

Estas anomalías coronarias congénitas son infrecuentes. Su incidencia es del 0,64-1,3%, aunque pueden llegar hasta cerca del 6%, y la doble DA representa el 1,2-6,1% de todas las anomalías coronarias<sup>3</sup>.

Llama la atención que la arteria septal descendente, como la definen Montero-Cabezas et al<sup>1</sup>, tiene similitudes con la clasificación actualizada de doble DA tipo IV<sup>3</sup>, salvo que en esta situación podría considerarse a la inversa, es decir, que la DA corta (en este caso la arteria septal descendente) es la que se origina en la coronaria derecha, o en sus cercanías, y la larga continúa normalmente como una de las ramas del tronco coronario izquierdo (figura 1).

En tal caso, podría considerarse la arteria septal descendente como un nuevo tipo de doble DA, y no como una variante aislada dentro de las anomalías coronarias. Los tipos propuestos por Montero-Cabezas et al<sup>1</sup> constituirían sus variantes anatómicas, por lo que la clasificación de la doble DA quedaría como se describe en la figura 2.

La posibilidad de unificar estos tipos de anomalía en el origen, el recorrido y la distribución de la DA puede tener importantes implicaciones en la práctica clínica.



**Figura 1.** Doble descendente anterior tipo V. Modificada con permiso de Moreno-Martínez et al<sup>3</sup>, donde puede consultarse la representación gráfica del resto de los tipos de doble descendente anterior. CD: coronaria derecha; Cx: circunfleja; DA-C: descendente anterior corta; DA-L: descendente anterior larga; OAD: oblicua anterior derecha; OAI: oblicua anterior izquierda; TCl: tronco coronario izquierdo; VD: ventrículo derecho.