

**Tabla 1**  
Características basales y seguimiento a los 30 días

Pacientes, n	29
Edad (años)	82 ± 3,98
Varones	37,9%
Hipertensión arterial	100%
Disnea grado I-II/III-IV	47,6%/52,4%
Diabetes mellitus	72,7%
Hiperlipemia	90,5%
Insuficiencia renal crónica	20,6%
Enfermedad pulmonar obstructiva	13,6%
Marcapasos previo	17,2%
Valve-in-valve	10,3%
Enfermedad coronaria previa	51,7%
Accidente cerebrovascular previo	10,3%
Diámetro axilar medio (mm)	5,7 ± 0,63
Índice de Katz = 0	51,7%
Puntuación Society of Thoracic Surgeons	3,13 ± 1,62
EuroSCORE	15,45 ± 11,83
EuroSCORE II	3,61 ± 2,7
Seguimiento a 30 días	
Muerte	0
Infarto de miocardio	0
Accidente cerebrovascular menor	0
Accidente cerebrovascular mayor, n (%)	1 (3,44)
Conversión a acceso transaórtico, n (%)	1 (3,44)
Nuevo implante de marcapasos, n (%)	4 (13,79)
Insuficiencia renal aguda, n (%)	4 (13,79)
Embolización valvular, n (%)	1 (3,44)
Complicación vascular menor, n (%)	1 (3,44)
Complicación vascular mayor	0
Insuficiencia aórtica paravalvular > grado II	1 (3,44)
Éxito del procedimiento	100%
Éxito del dispositivo	97,1%

vasculares que se evitarían o se solucionarían rápidamente en el acceso quirúrgico.

En conclusión, nuestra serie indica que el implante de la válvula autoexpandible Portico sin introductor es factible y segura cuando se realiza un buen estudio previo de la arteria axilar y con una

buena técnica quirúrgica que disminuya el riesgo de complicaciones vasculares y, además, permite realizarla en arterias de diámetro < 6 mm, con lo que se amplía el tipo de pacientes a los que se le puede ofrecer. Por otro lado, la presencia de CC durante el implante permite la rápida actuación ante complicaciones potencialmente mortales.

## CONFLICTO DE INTERESES

J.F. Díaz Fernández es actualmente *proctor* de la válvula Portico.

Rosa María Cardenal Piris<sup>a,\*</sup>, Omar Araji Tiliani<sup>b</sup>, José Francisco Díaz Fernández<sup>a</sup>, Nuria Miranda Balbuena<sup>b</sup>, Antonio Gómez Menchero<sup>a</sup> y José Miguel Barquero Aroca<sup>b</sup>

<sup>a</sup>Unidad de Cardiología Intervencionista, Servicio de Cardiología, Hospital Juan Ramón Jiménez, Huelva, España

<sup>b</sup>Servicio de Cirugía Cardiovascular, Hospital Universitario Virgen Macarena, Sevilla, España

\* Autor para correspondencia:

Correo electrónico: [rcpiris@gmail.com](mailto:rcpiris@gmail.com) (R.M. Cardenal Piris).

On-line el 2 août 2019

## BIBLIOGRAFÍA

- Baumgartner H, Falk V, Bax JJ, et al. 2017 ESC/EACTS Guidelines on the management of valvular heart disease. *Eur Heart J*. 2017;38:2739-2791.
- Pasala TKR, Ruiz CE. El TAVI como primera opción en la estenosis aórtica grave: ¿quimera o realidad? *Rev Esp Cardiol*. 2018;71:141-145.
- Chandrasekhar J, Hibbert B, Ruel M, Lam BK, Labinaz M, Glover C. Transfemoral vs non-transfemoral access for transcatheter aortic valve implantation: a systematic review and meta-analysis. *Can J Cardiol*. 2015;31:1427-1438.
- Bruschi G, Colombo P, Botta L, et al. Portico sheathless transcatheter aortic valve implantation via distal axillary artery. *Ann Thorac Surg*. 2017;103:e175-e177.
- Taramasso M, Denegri A, Kuwata S, et al. Feasibility and safety of transfemoral sheathless Portico aortic valve implantation: preliminary results in a single center experience. *Catheter Cardiovasc Interv*. 2018;91:533-539.
- Schäfer U, Deuschl F, Schofer N, et al. Safety and efficacy of the percutaneous transaxillary access for transcatheter aortic valve implantation using various transcatheter heart valves in 100 consecutive patients. *Int J Cardiol*. 2017;232:247-254.

<https://doi.org/10.1016/j.recesp.2019.07.002>  
0300-8932/

© 2019 Sociedad Española de Cardiología. Publicado por Elsevier España, S.L.U. Todos los derechos reservados.

## Nueva mutación de la región conversora de la cadena pesada de la beta-miosina relacionada con miocardiopatía hipertrofica de mal pronóstico



### A new mutation affecting the converter region of the beta-myosin heavy chain related to hypertrophic cardiomyopathy with poor prognosis

Sr. Editor:

La miocardiopatía hipertrofica (MCH) es un trastorno autosómico dominante y es la cardiopatía hereditaria más frecuente<sup>1</sup>. Aunque son varias las mutaciones relacionadas con la MCH de mal pronóstico, el valor pronóstico de mutaciones concretas en la MCH

sigue siendo controvertido. Las variantes genéticas de la cadena pesada de la β-miosina codificadas por *MYH7* que involucran la llamada «región conversora» se han asociado con desarrollo temprano de la enfermedad, con mayor incidencia de arritmias ventriculares malignas y aumento de la necesidad de trasplante cardiaco<sup>2</sup>. La región conversora se extiende de Phe-709 a Arg-777 y se cree que es un elemento clave del complejo actina-miosina donde tiene lugar la deformación elástica.

A continuación se describe el caso de una familia con una variante genética no descrita previamente en la región conversora del gen *MYH7* (c.2212A > C; p.Ser738Arg). El caso índice es una mujer de 42 años a la que se diagnosticó MCH cuando tenía 24 años y que ingresó en planta de cardiología a causa de un episodio de insuficiencia cardiaca. El ecocardiograma mostró disfunción

**Tabla 1**

Características clínicas de los pacientes

Paciente	Año de nacimiento	Edad en el diagnóstico de MCH, años	Grosor miocárdico máximo	Gradiente del TSVI	Insuficiencia mitral	FEVI	RTG	Síntomas	Arritmia	Tratamiento	Dispositivos implantables	Resultado final
1 (caso índice)	1960	24 años (1984)	> 18 mm	ND	Moderada (funcional)	< 30%	ND	Síncope (29 años) Insuficiencia cardíaca (42 años)	Fibrilación auricular	IECA Sotalol <i>Digitalis</i> Warfarina Diuréticos del asa	DAI-TRC (2002)	Trasplante (45 años)
2	1990	22 años (2012)	18 mm	48 mmHg	Moderada (SAM)	61%	Sí	Ninguno	TVNS	Atenolol	DAI (2015)	Seguimiento

DAI: desfibrilador automático implantable; FEVI: fracción de eyección del ventrículo izquierdo; IECA: inhibidor de la enzima de conversión de la angiotensina; MAS: movimiento anterior sistólico; MCH: miocardiopatía hipertrófica; ND: no disponible; RTG: realce tardío de gadolinio; TRC: terapia de resincronización cardíaca; TSVI: tracto de salida del ventrículo izquierdo; TVNS: taquicardia ventricular no sostenida.

sistólica grave de ambos ventrículos. Aunque la paciente recibió un tratamiento específico para la insuficiencia cardíaca (tabla 1), a los 45 años requirió un trasplante cardíaco.

Se realizó un test genético con secuenciación de nueva generación con un panel general de miocardiopatías en el que se incluían 17 genes (*ACTC, DES, FLNC, GLA, LAMP2, MYBPC3, MYH7, MYL2, MYL3, PLN, PRKAG2, PTPN11, TNNC1, TNNT3, TNNT2, TPM1* y *TTR*) con un secuenciador Illumina HiSeq. La alineación y el filtrado de las variantes se realizó en un *pipeline* propio. La patogenicidad de las variantes se clasificó según las recomendaciones del *American College of Medical Genetics and Genomics*.

Se identificó una variante genética tipo cambio de sentido en el gen *MYH7* (c.2212A > C; p.Ser738Arg). No se encontró descripción o información alguna de esta variante en las bases de datos de la población general. La variante afecta a un aminoácido conservado de la región conversora de la proteína. Se han descrito otras 3 variantes en el mismo residuo asociadas con MCH (p.Ser738Asn, p.Ser738Arg y p.Ser738Thr). Los predictores *in silico* (SIFT, Polyphen-2) la consideran probablemente deletérea. La variante se consideró probablemente patogénica.

El estudio familiar mostró que la paciente tenía 2 hijos sanos (un varón y una mujer) que no son portadores de la variante. El tercer hijo, un varón al que se diagnosticó MCH cuando tenía 22 años, era portador. La madre de la paciente ya había fallecido cuando a esta se le diagnosticó la MCH. Su padre está vivo y se ha descartado la existencia de MCH con ecocardiograma, aunque rehusó dar el consentimiento para el estudio genético. En una de las hermanas de la paciente, la MCH se descartó tras una evaluación completa y pruebas genéticas. Los otros 3 hermanos se negaron a someterse a estudio. El estudio genealógico (*pedigree*) se muestra en la figura 1A.

El hijo afectado actualmente tiene 28 años. Se ha documentado hipertrofia grave (grosor máximo de la pared de 18 mm) con función ventricular normal y obstrucción basal en el tracto de salida del ventrículo izquierdo (48 mmHg a pesar de 100 mg de atenolol 2 veces al día) e insuficiencia mitral moderada debida a movimiento anterior sistólico de la válvula mitral. La resonancia magnética cardíaca mostró realce tardío de gadolinio (RTG) intramiocárdico en el segmento basal anterior y en el segmento medio inferoseptal (figura 1B-E). En el estudio con Holter de 24 h, se observaron episodios de taquicardia ventricular no sostenida. Se estimó un riesgo de muerte súbita cardíaca del 6,65%<sup>1</sup> y se le implantó un desfibrilador automático implantable cuando tenía

25 años. La secuenciación Sanger mostró que este paciente también era portador de p.Ser738Arg.

Las recomendaciones de seguimiento para la MCH incluyen el seguimiento a largo plazo de los portadores sanos de variantes genéticas<sup>1</sup>. No obstante, no hay aún recomendaciones basadas en variantes específicas. La identificación de variantes relacionadas con un peor pronóstico es clave para tomar decisiones terapéuticas personalizadas.

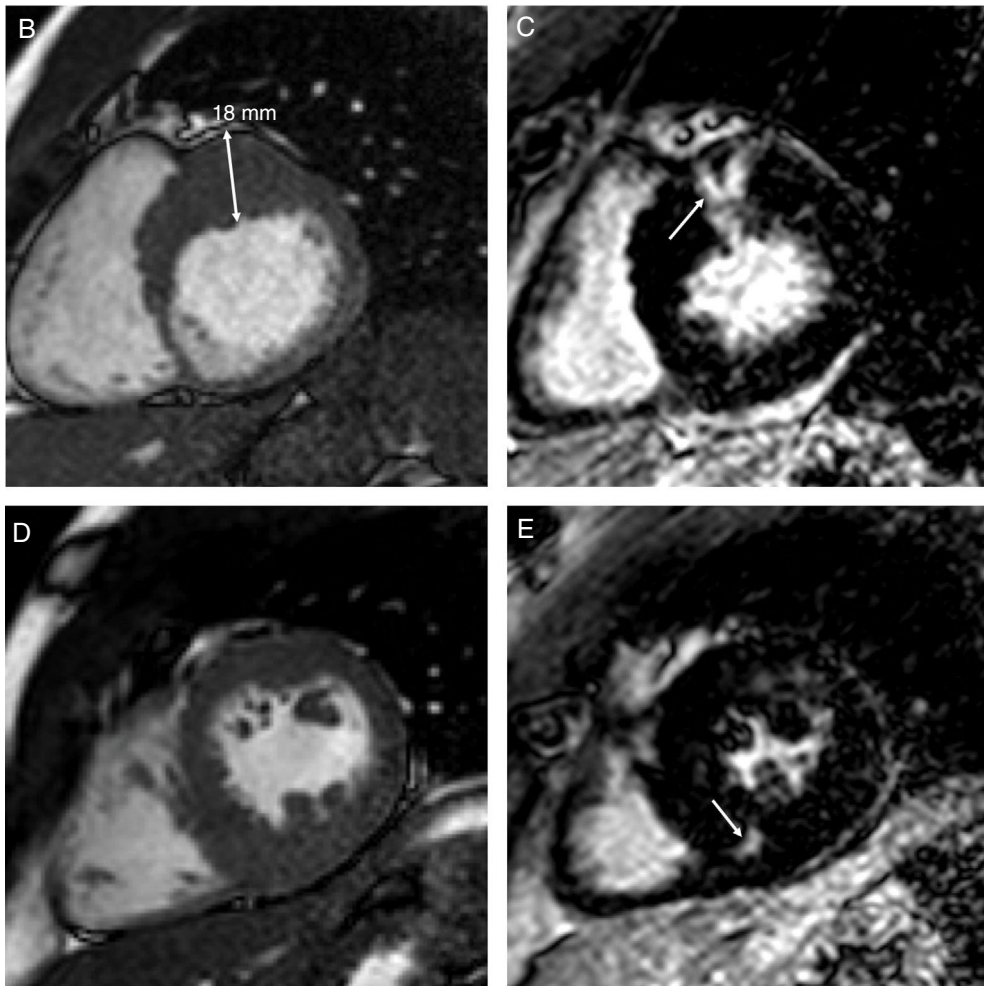
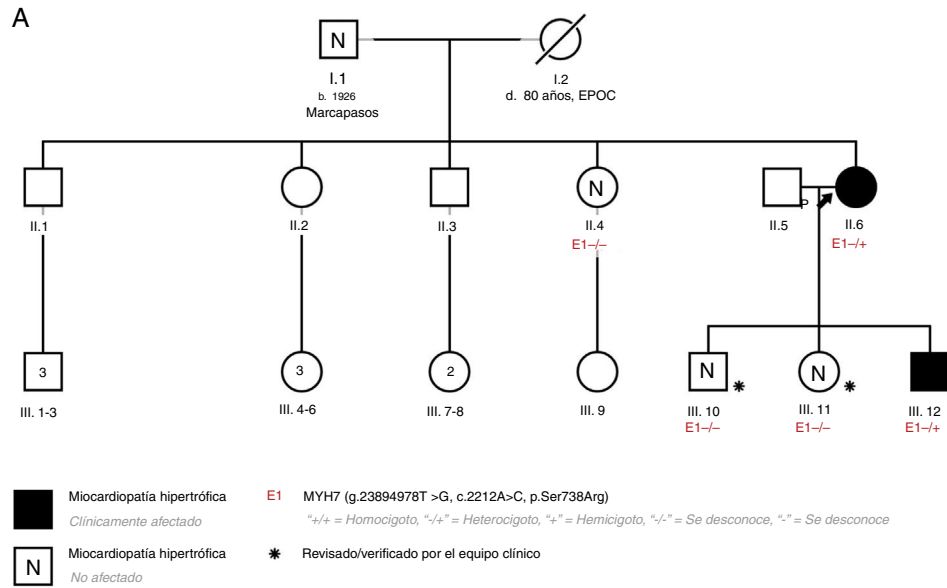
García-Gustiniani et al.<sup>3</sup> informaron de una cohorte de 117 pacientes con MCH portadores de variantes en la región conversora y describieron riesgos altos y bajos que se les asocian.

Se describe una variante en la región conversora del gen *MYH7* relacionada con MCH con aparición temprana de hipertrofia miocárdica y fibrosis, y progresión rápida a disfunción sistólica e insuficiencia cardíaca.

Aproximadamente el 3% de los pacientes con MCH contraen disfunción sistólica. La identificación precoz de estos pacientes de alto riesgo es imperativa. Los antecedentes familiares de MCH en estado terminal, diagnóstico a una edad temprana, taquicardia ventricular y presencia y extensión de RTG pueden predecir la aparición de disfunción sistólica en la MCH<sup>4</sup>. Las mutaciones en la región conversora de *MYH7* se han asociado con aparición temprana de MCH y una mayor incidencia de disfunción ventricular izquierda<sup>3</sup>. La misma región también se ha asociado con un espectro fenotípico que incluye miocardiopatía dilatada, no compactada y restrictiva con algunos sujetos que muestran características solapadas de estos fenotipos<sup>3</sup>.

Al caso índice en cuestión, se le diagnosticó MCH a una edad temprana con una evolución rápida hacia disfunción sistólica progresiva que requirió trasplante cardíaco. A su hijo se le diagnosticó la miocardiopatía a los 22 años y se le documentó alto riesgo de muerte súbita, por lo que se le implantó un desfibrilador automático implantable cuando tenía 25 años. Este paciente presenta además varios factores de riesgo de disfunción sistólica precoz.

En conclusión, aunque las pruebas genéticas son una herramienta prometedora para evaluar el pronóstico en la MCH, aún están infrutilizadas. La mutación c.2212A > C; p.Ser738Arg en la región conversora del gen *MYH7* puede ser un marcador de progresión rápida hacia la fase terminal en la MCH y también podría estar asociada con un mayor riesgo de muerte súbita. Se requieren más estudios y descripciones de casos para aumentar los conocimientos en este campo y poder ofrecer un seguimiento personalizado a los pacientes.



**Figura 1.** A: estudio genealógico de los pacientes; la flecha negra apunta al caso índice. B: caso 2, resonancia magnética cardiaca, eje corto basal. C: caso 2, resonancia magnética cardiaca; realce tardío de gadolinio en el segmento basal anterior (flecha). D: caso 2, resonancia magnética cardiaca; músculos papilares en eje corto. E: caso 2, resonancia magnética cardiaca; realce tardío de gadolinio en el segmento medio inferoseptal (flecha). EPOC: enfermedad pulmonar obstructiva crónica; TxC: trasplante cardiaco.

Jorge Nuche<sup>a,b,c,d</sup>, Rafael Salguero-Bodes<sup>a,b,d</sup>,  
 María Valverde-Gómez<sup>a,b,d</sup>, Juan F. Delgado<sup>a,b,d</sup>,  
 Fernando Arribas-Ynsaurriaga<sup>a,b,d</sup> y Julián Palomino-Doza<sup>a,b,\*</sup>

<sup>a</sup>Servicio de Cardiología, Hospital Universitario 12 de Octubre,  
 Instituto de Investigación Sanitaria Hospital 12 de Octubre (i+12),  
 Madrid, España

<sup>b</sup>Centro de Investigación Biomédica en Red de enfermedades  
 Cardiovasculares (CIBERCV), España

<sup>c</sup>Centro Nacional de Investigaciones Cardiovasculares, Madrid, España

<sup>d</sup>Departamento de Medicina, Facultad de Medicina, Universidad  
 Complutense, Madrid, España

\* Autor para correspondencia:

Correo electrónico: [julian.palomino@salud.madrid.org](mailto:julian.palomino@salud.madrid.org)  
 (J. Palomino-Doza).

On-line el 16 octubre 2019

## BIBLIOGRAFÍA

1. Elliott PM, Anastakis A, Borger MA, et al. 2014 ESC Guidelines on diagnosis and management of hypertrophic cardiomyopathy: the Task Force for the Diagnosis and Management of Hypertrophic Cardiomyopathy of the European Society of Cardiology (ESC). *Eur Heart J*. 2014;35:2733–2779.
2. Geske JB, Ommen SR, Gersh BJ. Hypertrophic Cardiomyopathy: Clinical Update. *JACC Heart Fail*. 2018;6:364–375.
3. García-Giustiniani D, Arad M, Ortíz-Genga M, et al. Phenotype and prognostic correlations of the converter region mutations affecting the  $\beta$  myosin heavy chain. *Heart Br Card Soc*. 2015;101:1047–1053.
4. Lopes LR, Brito D, Belo A, Cardim N. Portuguese Registry of Hypertrophic Cardiomyopathy Genetic characterization and genotype-phenotype associations in a large cohort of patients with hypertrophic cardiomyopathy - An ancillary study of the Portuguese registry of hypertrophic cardiomyopathy. *Int J Cardiol*. 2019;278:173–179.

<https://doi.org/10.1016/j.recesp.2019.06.023>

0300-8932/

© 2019 Sociedad Española de Cardiología. Publicado por Elsevier España, S.L.U. Todos los derechos reservados.

## Impacto del tratamiento preoperatorio subatmosférico con nitrógeno en neonatos afectados de cardiopatía congénita



### Impact of preoperative management with subatmospheric therapy using nitrogen in neonates with congenital heart disease

Sr. Editor:

Las medidas preoperatorias destinadas a alcanzar un equilibrio correcto entre el flujo pulmonar y el flujo sistémico son de capital importancia en la estabilización preoperatoria de los pacientes con una fisiología de ventrículo único (VU) y en las cardiopatías congénitas con circulación pulmonar o sistémica dependiente del conducto. La caída fisiológica de las resistencias vasculares pulmonares (RVP) que se observa tras el nacimiento conduce a una sobrecirculación pulmonar y a una hipoperfusión sistémica, con aumento del riesgo de edema pulmonar, enterocolitis necrosante<sup>1</sup> e ictus cerebral<sup>2</sup>.

El tratamiento mediante inhalación de nitrógeno reduce la fracción de oxígeno en el aire inspirado e induce una vasoconstricción vascular hipóxica y, por consiguiente, la RVP, con lo que se evita la sobrecirculación pulmonar<sup>3</sup> y se mejora el gasto cardiaco y el aporte de sangre al cerebro<sup>4</sup>. No obstante, el uso de tratamiento con nitrógeno continúa siendo objeto de controversia. Además, no hay ningún estudio que haya evaluado el efecto directo de la inhalación de nitrógeno en la reducción de la sobrecirculación pulmonar.

La ecografía pulmonar (LUS) ha resultado útil para el seguimiento del edema pulmonar en los recién nacidos y niños con cardiopatías congénitas<sup>5,6</sup>.

Se presenta la experiencia de nuestro centro en el tratamiento de los pacientes con una combinación de reducción de la poscarga y tratamiento inhalado subatmosférico. Se incluyó a los pacientes con fisiología de VU y circulación sistémica dependiente del conducto ingresados en nuestro centro entre 2016 y 2018.

Tras una estabilización apropiada en la sala de partos y a la llegada a la unidad de cuidados intensivos neonatales, se inició una infusión de prostaglandina, infusión de milrinona y tratamiento subatmosférico. La infusión de prostaglandina se comenzó con 0,01 [intervalo intercuartílico, 0,005–0,02]  $\mu\text{g}/\text{kg}/\text{min}$  y la de milrinona a una dosis de entre 0,15 y 1  $\mu\text{g}/\text{kg}/\text{min}$ . El tratamiento subatmosférico se instauró con la adición de nitrógeno, estableciendo como objetivo una fracción de oxígeno inhalado del 15 al 20%, a través de una cánula nasal de alto flujo o una ventilación no invasiva, en función del estado del paciente.

Se evaluó la sobrecirculación pulmonar con la puntuación LUCAS (*Lung Ultrasonography in Cardiac Surgery*), una puntuación de LUS creada por nuestro grupo (tabla 1). Se estudiaron 6 cortes en cada paciente. Las exploraciones de LUS se realizaron antes del *bypass* cardiopulmonar y después de este, al cabo de 12, 24, 36, 48 y 72 h. Se comparó esta puntuación con una puntuación de la radiografía de tórax (tabla 1). La radiografía de tórax se realizó en todos los pacientes antes de la intervención quirúrgica e inmediatamente después de ella.

La determinación del gasto cardiaco sistémico se basó en los análisis de gasometría arterial, la diuresis, la creatinina sérica, la necesidad de apoyo inotrópico (excluida la milrinona) y la presencia de enterocolitis necrosante o ictus cerebral (tabla 2).

Se incluyó en esta muestra a 11 pacientes consecutivos. Los datos principales se muestran en la tabla 2.

No hubo correlación alguna entre la puntuación de la LUS y la radiografía de tórax antes de la intervención quirúrgica ( $p = 0,57$ ) ni después ( $p = 0,62$ ).

Los análisis de sangre se evaluaron según el peor resultado previo a la operación (tabla 2). Antes de la intervención quirúrgica, todos los pacientes mantuvieron un gasto cardiaco sistémico, una diuresis y unas concentraciones de creatinina adecuadas. No hubo ningún episodio de enterocolitis necrosante.

La evaluación de la sobrecirculación pulmonar mediante la LUS mostró valores bajos y tan solo 1 paciente necesitó ventilación mecánica antes de la operación.

Por lo que respecta a los resultados, la duración de la ventilación mecánica tras la cirugía fue de 3 [3–5] días. Sufrió ictus cerebral 1 paciente (9,1%). La mortalidad total tras la operación fue inexistente.

Se observó una estrecha correlación entre la puntuación inotrópica y la puntuación LUCAS ( $p \leq 0,05$  en todos los momentos de evaluación). Una puntuación LUCAS más alta estaba correlacionada con una mayor medicación inotrópica.

Los análisis de sangre no mostraron diferencias en la presión parcial de oxígeno ( $\text{PaO}_2$ ) ni la presión parcial de dióxido de carbono ( $\text{PaCO}_2$ ) en los pacientes con una puntuación LUCAS más alta o más baja ( $p > 0,05$ ).

En los pacientes con fisiología de VU, el cociente de flujo sanguíneo pulmonar/sistémico depende directamente del cociente existente entre las resistencias vasculares. Inmediatamente después del nacimiento, los recién nacidos con fisiología de VU se mantienen bien equilibrados, ya que la circulación continúa como en la vida fetal, con unas RVP elevadas y una resistencia vascular sistémica baja. Este equilibrio se ve alterado por la caída fisiológica de las RVP