

Cartas científicas

**Mixoma gigante e hipoxia refractaria:
una combinación inesperada****Giant Right Atrial Myxoma and Refractory Hypoxia:
An Unexpected Combination****Sr. Editor:**

El mixoma es el tumor primario más frecuente del corazón, representa el 50% de los casos y se considera de naturaleza benigna aunque en algunos casos se ha descrito embolia cerebral o pulmonar asociada¹⁻³. Describimos el caso de una mujer con un mixoma auricular derecho, en el cual la presentación clínica fue muy inusual por su ubicación, lo que planteó un dilema de difícil diagnóstico. Se trata de una paciente de 57 años, que ingresó en el servicio de urgencias por una historia de disnea progresiva acompañada de episodios ocasionales de palpitaciones, mareos y malestar general de 6 meses de evolución. La paciente era hipertensa, diabética y obesa, pero sin historia cardiológica previa.

A su llegada, presentaba una presión arterial de 115/73 mmHg, ritmo cardíaco regular a 78 lpm y una saturación de oxígeno en reposo del 80% a aire ambiente, que se documentó en varias ocasiones. La gasometría arterial puso de manifiesto hipoxemia grave (pO_2 , 49 mmHg) acompañada de hipocapnia (pCO_2 , 24 mmHg). No había signos sugestivos de edema pulmonar, pero presentaba signos de fallo derecho con ingurgitación yugular, reflujo hepatoyugular, hepatomegalia de 2 cm y ligeros edemas maleolares. A la auscultación destacaba un soplo sistólico y un soplo protodiastólico «plop tumoral» en el borde paraesternal

izquierdo. El electrocardiograma mostró ritmo sinusal y un patrón de S1Q3T3. Un hemograma completo mostró una ligera policitemia (hemoglobina, 16,7 g/dl; hematocrito, 51,8%). La radiografía de tórax mostró un ligero aumento en el volumen de la aurícula izquierda sin signos de deterioro pulmonar. El primer diagnóstico de sospecha fue una tromboembolia pulmonar. Sin embargo, la tomografía computarizada con contraste no mostró evidencia de embolia aguda, pero se observó una masa gigante en la aurícula derecha (figura A-B). Una ecocardiografía transtorácica confirmó la existencia de una masa sugestiva de mixoma, anclada en el tabique interauricular que prolapsaba a través del anillo tricuspídeo y provocaba obstrucción durante la diástole, con oscilante estenosis-regurgitación tricuspídea grave (figura C). No pudo evaluarse la existencia de hipertensión arterial pulmonar. La paciente ingresó en la unidad de cuidados agudos cardiológicos y durante las primeras horas se documentó disnea persistente con desaturación grave que empeoraba con la incorporación de la paciente a pesar de la administración de O_2 a altos flujos. La telemetría cardíaca reveló taquicardia auricular que alternaba con periodos de bradicardia sinusal. Debido a la hipoxemia refractaria, no totalmente explicada por la obstrucción del mixoma auricular derecho, ni por trastornos pulmonares, se sospechó la existencia de un *shunt* intracardiaco. Se realizó un ecocardiograma con administración de suero salino agitado que dio la clave para el diagnóstico. Se observó el paso de burbujas a la aurícula izquierda en los 3 primeros latidos del corazón, a través de un foramen oval permeable con *shunt* derecha-izquierda significativo (vídeo del material suplementario).

La cirugía se realizó en las primeras 12 horas tras el ingreso y se resecó una gran masa gelatinosa en la aurícula derecha anclada en

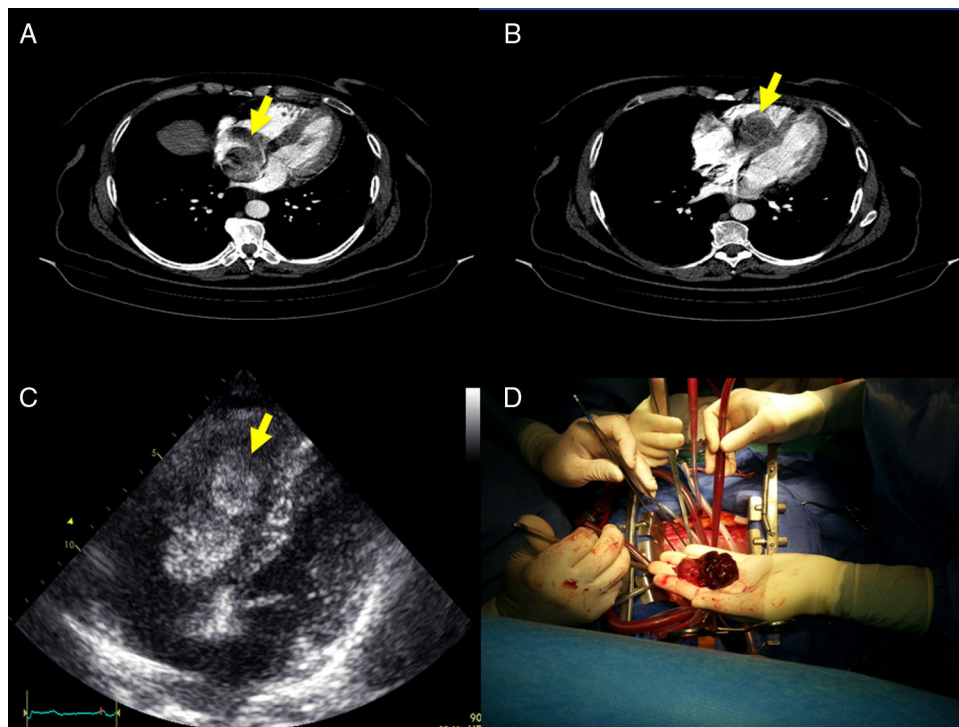


Figura. A: la tomografía computarizada con multidetectores identificó una masa en AD móvil (flecha); B: esta masa prolapsaba a través del anillo tricuspídeo; C: en la ecocardiografía transtorácica se visualizó una masa gigante en la aurícula derecha sugestiva de mixoma de 31 mm × 59 mm anclada en el septo interauricular que prolapsaba a través del anillo tricuspídeo y provocaba obstrucción durante la diástole, y D: estos hallazgos se confirmaron durante la cirugía.

el tabique interauricular, justo en la abertura del seno coronario (figura D). Asimismo, se cerró el foramen oval con sutura primaria. El estudio anatomopatológico mostró una matriz mixoide con un exceso de vasos sanguíneos y áreas de hemorragia, que se confirmó mediante examen inmunohistoquímico. El posoperatorio transcurrió sin complicaciones y la paciente ha permanecido asintomática durante el primer año de seguimiento.

Únicamente del 15 al 20% de los mixomas se encuentran en la aurícula derecha^{1,2}. Hasta la fecha, se han comunicado en la bibliografía menos de 10 casos de mixoma en la aurícula derecha combinado con foramen oval^{4,5}. El cortocircuito interauricular invertido se puede explicar por las altas presiones auriculares, si existe estenosis tricuspídea grave y regurgitación. Tanto la cianosis como la hipoxemia pueden cambiar con la posición del paciente y, como en cualquier otro *shunt* de derecha-izquierda, se encontró resistencia a la terapia con oxígeno. En estos casos, existe un considerable riesgo de embolia sistémica y muerte súbita secundaria a la obstrucción de la válvula tricúspide y deben tratarse quirúrgicamente como una emergencia.

Nuestro caso tiene una presentación inusual por tratarse de un mixoma obstructivo situado en la aurícula derecha, que se asocia con un foramen oval permeable que ocasiona un *shunt* derecha-izquierda y condiciona la aparición de ortodesoxia, lo que plantea un dilema de difícil diagnóstico⁶. La posibilidad de complicaciones en los mixomas no debe subestimarse y la existencia de un *shunt* intracardiaco debe sospecharse en un paciente que presenta hipoxia refractaria sin causa evidente.

MATERIAL SUPLEMENTARIO



Se puede consultar material suplementario a este artículo en su versión electrónica disponible en [doi:10.1016/j.recesp.2016.05.026](https://doi.org/10.1016/j.recesp.2016.05.026).

Un corazón para dos receptores: una medida eficaz para aumentar la disponibilidad de órganos en el trasplante cardiaco



One Heart for Two Recipients: An Effective Option to Increase Donor Organ Availability in Heart Transplantation

Sr. Editor:

El trasplante cardiaco (TxC) es el tratamiento de elección para pacientes con insuficiencia cardiaca avanzada, pues se obtienen resultados significativos en aumento de supervivencia y calidad de vida. Su limitación fundamental es la escasez de donantes, lo que justifica la adopción de medidas excepcionales para mayor aprovechamiento de los órganos disponibles.

El primer receptor fue un varón de 58 años diagnosticado de miocardiopatía dilatada idiopática en *shock* cardiogénico refractario, al que se implantó una asistencia ventricular izquierda Levitronix CentriMag como puente al trasplante. A los 26 días del implante, encontrándose despierto y extubado, se le realizó el TxC en situación de urgencia nacional. El donante original era un varón de 34 años, sin antecedentes cardiovasculares, fallecido por una hemorragia subaracnoidea secundaria a la rotura de un aneurisma cerebral. El paciente había permanecido en la unidad de cuidados intensivos 48 h, estaba hemodinámicamente estable, precisaba perfusión de noradrenalina a 0,5 µg/kg/min y tenía un ecocardiograma normal.

En el TxC no hubo complicaciones intraoperatorias reseñables. El tiempo de isquemia del órgano fue 205 min. A las 48 h el paciente no despertaba, y la tomografía computarizada cerebral

Alba Santos-Ortega^a, Antonia Sambola^{a,*}, Gerard Martí^a, José A. Barrabés^a, Rafael Rodríguez^b y David García-Dorado^a

^aDepartamento de Cardiología, Hospital Universitari Vall d'Hebron, Universitat Autònoma de Barcelona, Barcelona, España

^bDepartamento de Cirugía Cardíaca, Hospital Universitari Vall d'Hebron, Universitat Autònoma de Barcelona, Barcelona, España

* Autor para correspondencia:

Correo electrónico: asambola@vhebron.net (A. Sambola).

On-line el 14 de septiembre de 2016

BIBLIOGRAFÍA

1. Reynen K. Cardiac myxomas. *N Engl J Med*. 1995;333:1610-7.
2. Cheema U, Thomas J. A giant right atrial myxoma presenting as acute pulmonary emboli. *Eur Heart J Cardiovasc Imaging*. 2012;13:799.
3. Saitoh H, Tsuchiya K, Osawa H, Kurihara H, Iida Y. Surgical removal of right atrial myxoma with severe hypoxemia caused by right to left shunt through persistent foramen ovale. *Kyobu Geka*. 1998;51:1135-6.
4. Saitoh H, Kubota H, Takeshita M, Mizuno A, Suzuki M. Right atrial myxoma with right to left shunt and coronary artery disease. *Jpn Circ J*. 1994;58:76-9.
5. Rosso J, Lemaire F, Geschwind H, Vouhe P, Atassi K, Teisseire B. Right atrial myxoma: an unusual cause of intracardiac right-to-left shunt. *Bull Eur Physiol Pathol Respir*. 1985;21:179-82.
6. Casanovas-Marbà N, Feijoo-Massó C, Guillaumon-Torán L, Guillaumet-Gasa E, Blanco BG, Martínez-Rubio A. Hipoxemia grave por *shunt* derecha-izquierda a través del foramen oval en ausencia de hipertensión pulmonar. Existe y se puede tratar con éxito. *Rev Esp Cardiol*. 2014;67:324-5.

<http://dx.doi.org/10.1016/j.recesp.2016.05.026>
0300-8932/

© 2016 Sociedad Española de Cardiología. Publicado por Elsevier España, S.L.U. Todos los derechos reservados.

mostró un ictus isquémico masivo que le causó la muerte cerebral a los 6 días del TxC. El paciente mantuvo una excelente situación hemodinámica, sin alteraciones del ritmo, que permitió el «destete» del isoproterenol al tercer día y con función del injerto normal en el ecocardiograma.

El segundo receptor era un varón de 62 años, en lista de espera para TxC desde hacía 14 meses por miocardiopatía dilatada de origen isquémico revascularizada quirúrgicamente, dependiente de inotrópicos (INTERMACS 3), en tratamiento domiciliario con milrinona intravenosa. En el ecocardiograma presentaba disfunción biventricular grave y un trombo mural de localización apical.

El segundo trasplante del mismo órgano se planteó tras confirmarse la muerte cerebral del primer receptor en 2 electroencefalogramas consecutivos a los 6 días del trasplante, y tras informar al receptor del excepcional origen del órgano donado y obtener su consentimiento. El comité ético del hospital dio su aprobación para el procedimiento.

La técnica empleada para el implante fue la anastomosis bauricular, práctica habitual en nuestro centro. El tiempo de isquemia fue 50 min y el tiempo de circulación extracorpórea, 75 min. Una biopsia epicárdica del injerto descartó un rechazo agudo celular significativo.

Se trató al receptor con metilprednisolona intravenosa intraoperatoria, basiliximab como inducción e inmunosupresión de mantenimiento con ciclosporina, micofenolato mofetilo y prednisona.

El paciente evolucionó favorablemente en el posoperatorio inmediato, con extubación precoz y estancia en la unidad de cuidados intensivos posquirúrgicos de 48 h. Como complicaciones