

- Gold MR, Birgersdotter-Green U, Singh JP, Ellenbogen KA, Yu Y, Meyer TE, et al. The relationship between ventricular electrical delay and left ventricular remodeling with cardiac resynchronization therapy. *Eur Heart J*. 2011;32:2516-24.
- Kristiansen HM, Hovstad T, Vollan G, Keilegavlen H, Faerstrand S. Clinical implication of right ventricular to left ventricular interlead sensed electrical delay in cardiac resynchronization therapy. *Europace*. 2012;14:986-93.
- Miranda RI, Nault M, Johri A, Simpson CS, Michael KA, Abdollah H, et al. Maximal electric separation-guided placement of right ventricular lead improves responders in cardiac resynchronization defibrillator therapy. *Circ Arrhythm Electrophysiol*. 2012;5:927-32.

<http://dx.doi.org/10.1016/j.recresp.2014.05.010>

Miocardiopatía no compactada familiar asociada con una mutación nueva en el gen de la alfa-actina cardiaca



Familial Left Ventricular Noncompaction Associated With a Novel Mutation in the Alpha-cardiac Actin Gene

Sra. Editora:

La miocardiopatía no compactada del ventrículo izquierdo (MNCVI) se caracteriza por la presencia de múltiples trabeculaciones ventriculares prominentes y recesos intertrabeculares profundos¹. Se identifican antecedentes familiares en un 18-50% de los adultos y la prevalencia estimada en estudios ecocardiográficos es de un 0,014-1,300%. Su base genética es heterogénea¹⁻³ y se han descrito solo dos mutaciones en el gen de la alfa-actina cardiaca (*ACTC1*)³: la *ACTC1*^{M271V} y la *ACTC1*^{E101K}, adicionalmente asociadas a miocardiopatía hipertrófica apical, llenado restrictivo y defectos del tabique⁴. Como en otros trastornos familiares hereditarios, identificar una mutación patogénica puede ser de gran utilidad para el cribado de los familiares en riesgo⁵.

Presentamos a una familia con MNCVI causada por la nueva mutación *ACTC1*^{I289T} heterocigota. Los familiares afectados presentaron distinto curso evolutivo, diferentes manifestaciones clínicas que consistieron en MNCVI aislada, MNCVI asociada a

comunicación interauricular y miocardiopatía restrictiva asociada a comunicación interauricular.

A una niña de 9 meses de edad, se le practicó un trasplante cardiaco en otro hospital debido a una miocardiopatía restrictiva con dilatación auricular, deterioro de la fracción de eyección del ventrículo izquierdo y una pequeña comunicación interauricular por *ostium secundum* asociada (figura, probando, IV:1). En el momento del alta se notificó la presencia de una MNCVI en la evaluación macroscópica del corazón no sospechada con anterioridad. No se realizó estudio histológico ni se conservaron muestras del corazón explantado para ulterior examen. Se ofreció a los familiares de primer grado un estudio diagnóstico detallado, aprobado por el comité local de ética de investigación, y se amplió el árbol genealógico conforme a los resultados obtenidos. Esta evaluación incluyó electrocardiograma, ecocardiografía y obtención de muestras de sangre para estudios genéticos. La realización de resonancia magnética cardiaca, prueba de esfuerzo y electrocardiograma-Holter se dejó a criterio del cardiólogo. La MNCVI se definió con los criterios de Jenni (miocardio no compactado/compactado telesistólico > 2 según la ecocardiografía) y/o de Petersen (miocardio no compactado/compactado telediastólico > 2,3 según la resonancia magnética cardiaca)¹.

Se llevó a cabo una secuenciación de Sanger (genes de la cadena pesada de la beta-miosina cardiaca o *MYH7*, proteína C de unión a la miosina C3, *Nkx2.5* y *ACTC1*) en el ADN genómico del tío materno

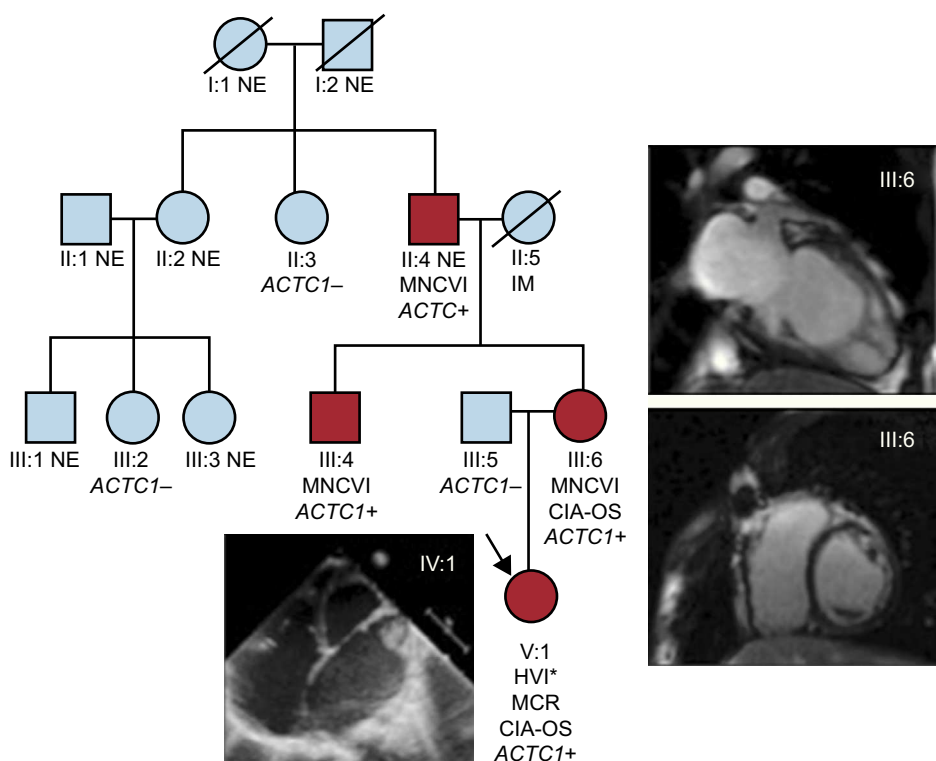


Figura. Árbol genealógico. *ACTC1*: gen de alfa-actina cardiaca; CIA-OS: comunicación interauricular de tipo *ostium secundum*; HVI: hipertrabeculación del ventrículo izquierdo; IM: infarto de miocardio; MCR: miocardiopatía restrictiva; MNCVI: miocardiopatía no compactada del ventrículo izquierdo; NE: no evaluado. Los círculos indican mujeres y los cuadrados, varones; los símbolos negros corresponden a individuos afectados. Esta figura se muestra a todo color solo en la versión electrónica del artículo. *Evaluación macroscópica en el momento del trasplante cardiaco.

Tabla

Resultados de la evaluación clínica de la familia

Posición	Sexo/edad (años)	Historia clínica	ECG	Ecocardiografía	RMC	Holter	Pruebas de esfuerzo	Genética: mutación ACTC1 ^{I289T} heterocigota
II:3	M/59	Asintomática	Normal	Normal	—	—	—	No portador
II:4	V/66	Disnea, clase I-II/IV de la NYHA	RS, BAV de primer grado, QS en derivaciones inferiores	Un año antes de este estudio, en otro centro: ecocardiografía dentro de los límites normales Al inicio de este estudio: MNCVI; VI de tamaño normal; FEVI, 36%; deterioro moderado de FEVD En el seguimiento: diámetros del VI en el límite superior con hipertrabeculación; FEVI, 25%; FEVD, normal	MNCVI; FEVI, 48%; CTG intramiocárdica en la pared inferior y la parte posterior del tabique	RS, extrasístoles ventriculares aisladas no destacables, extrasístoles auriculares, aisladas, en dobletes y en salvas no destacables	Normal	Portador
III:2	M/33	Asintomática	Normal	Normal	—	—	—	No portador
III:4	M/32	Historia clínica previa: CIA-OS reparada a los 10 años de edad; un aborto espontáneo (hidropesía) En el seguimiento: disnea NYHA I-II/IV	Normal	Tres años antes de este estudio, en otro centro: ecocardiografía dentro de los límites normales Al inicio de este estudio: VI de tamaño normal; FEVI, 53%; hipertrabeculación apical y septal, patrón de llenado restrictivo; VD de tamaño normal, con deterioro leve de la FEVD En el seguimiento a 1 año: diámetros del VI en el límite superior (51/43 mm); FEVI, 36%; patrón de llenado restrictivo; hipertrabeculación apical que no cumple los criterios de MNCVI; insuficiencia tricuspídea moderada, sin hipertensión pulmonar; diámetros del VD en el límite superior con deterioro leve de la FEVD En el seguimiento a 2 años: mejora de FEVI y FEVD	Tres años antes de este estudio, en otro centro: hipertrabeculación en los segmentos lateral e inferolateral; VI de tamaño normal; FEVI, 51% Al inicio de este estudio: MNCVI más prominente en los segmentos anterolateral e inferolateral; VI dilatado; FEVI, 55%; FEVD, 46%; CTG subepicárdica en los segmentos inferior y lateral; segmentos apicales biventriculares acinéticos	RS, extrasístoles auriculares y ventriculares aisladas y muy poco frecuentes	Normal	Portador
III:5	V/37	Asintomática	Normal	Normal	—	—	—	No portador
III:6	V/31	Disnea, clase II/IV de la NYHA	RS, retraso de activación ventricular inespecífico	MNCVI; VI dilatado (65/52 mm) de forma esférica; FEVI, 25%; patrón de llenado restrictivo; insuficiencia mitral grave; VD de tamaño normal, con FEVD preservada	MNCVI; VI dilatado; FEVI, 27%; prolapso de valva mitral posterior, con insuficiencia mitral grave	RS; extrasístoles auriculares escasas en dobletes y salvas; extrasístoles ventriculares aisladas (1.908), en dobletes (43) y una salva (5 latidos)	Extrasístoles ventriculares y una taquicardia ventricular no sostenida (3 latidos) en el ejercicio máximo	Portador
III:5	M/33	Asintomática	Normal	Normal	—	—	—	No portador
IV:1	M/3	Trasplante cardiaco a los 9 meses de edad debido a insuficiencia cardiaca refractaria; sin otros eventos clínicos	RS a 150 lpm; crecimiento de aurícula izquierda e hipertrofia del VI y alteración inespecífica de la repolarización ventricular	Antes del trasplante cardiaco: VI dilatado (36/27 mm); FEVI, 46%; patrón de llenado restrictivo; insuficiencia mitral y tricuspídea moderada-grave; hipertensión pulmonar moderada; CIA-OS 5 mm En el momento del trasplante cardiaco: hipertrabeculación del VI	—	—	—	Portador

ACTC1: gen de alfa-actina cardiaca; BAV: bloqueo auriculoventricular; CIA-OS: comunicación interauricular de tipo *ostium secundum*; CTG: captación tardía de gadolinio; ECG: electrocardiograma; FEVD: fracción de eyección del ventrículo derecho; FEVI: fracción de eyección del ventrículo izquierdo; M: mujeres; MNCVI: miocardiopatía no compactada del ventrículo izquierdo; NYHA: *New York Heart Association*; RMC: resonancia magnética cardiaca; RS: ritmo sinusal; V: varones; VD: ventrículo derecho; VI: ventrículo izquierdo.

de la probando, puesto que inicialmente no se disponía de esta última para el estudio genético. Se identificó la mutación ACTC1^{I289T} heterocigota y se realizó estudio genético familiar en cascada. No se identificó ninguna otra mutación en el resto de los genes analizados. En la *tabla* se presentan los resultados del estudio en los individuos afectados (II:4, III:4, III:6 y IV:1) y no afectados (no se pudo estudiar a ningún otro familiar).

La secuenciación génica reveló la mutación ACTC1^{I289T} heterocigota, que no constaba en la lista del *National Center for Biotechnology* de los polimorfismos de un solo nucleótido en el gen ACTC1. Aunque se han identificado centenares de variantes en los genes sarcoméricos y desmosómicos, se han descrito solo unos pocos polimorfismos y < 30 mutaciones en el gen ACTC1 causantes de algún tipo de miocardiopatía, lo cual indica que los cambios que se producen en este gen ACTC1 son mal tolerados. La actina es esencial para la morfología, la adhesión y la migración celular. Esta nueva variante altera un residuo aminoacídico conservado (I289) de la proteína y sustituye un aminoácido no polar (isoleucina) por otro polar y sin carga eléctrica (treonina), con lo que da lugar a modificaciones moderadas de sus propiedades fisicoquímicas relacionadas con la hidrofugacidad, la carga eléctrica, la polaridad y la masa de la proteína (distancia de Grantham, 89 [0-215]). La predicción de los análisis *in silico* (SIFT [Sorting Intolerant from Tolerant], Polyphen-2 y Pmut) no confirmó ni descartó su patogenicidad (resultados no concluyentes con bajo nivel de confianza). El residuo aminoacídico conservado I289 se sitúa en un subdominio 3, que es importante para la estabilidad y la polimerización de los filamentos de actina⁶ y está próximo al lugar de unión de la miosina, alterado posiblemente por la presencia de la mutación ACTC1^{I289T}. Además, esta mutación ACTC1^{I289T} mostró una cosegregación perfecta con el fenotipo de MNCVI, con una penetrancia del 100% en los individuos que se pudo estudiar.

Hay que reconocer que un estudio genético más exhaustivo podría haber incluido otros muchos genes. No obstante, se dio por terminado por lo que respecta a su relación coste-eficacia por tres razones: a) los resultados de este estudio concordaban con los de un estudio previo que relacionó la MNCVI y los defectos septales debidos a una mutación de ACTC1⁴; b) la variante mostraba una fuerte cosegregación con el fenotipo, y c) se consideró probablemente patogénicas a las consecuencias moleculares de la variante. Otros datos funcionales obtenidos de modelos animales pueden ser útiles para confirmar el papel causal de la mutación ACTC1^{I289T}.

En resumen, se presenta la descripción fenotípica de una familia con MNCVI causada por una nueva mutación de ACTC1^{I289T} heterocigota con una elevada penetrancia. Es de destacar que en la literatura científica esta es la tercera mutación de la ACTC1 causante de MNCVI junto con comunicación interauricular de tipo *ostium secundum* en algunos de los familiares afectados.

Agradecimientos

Damos las gracias a los pacientes que participaron en el estudio y a Biobanco La Fe por su apoyo técnico (PT13/0010/0026).

FINANCIACIÓN

Este trabajo contó con el apoyo del Instituto de Salud Carlos III (PI11/00019, CP09/00065 y RD12/0042/0029), la *Generalitat Valenciana* (PROMETEO 2011/027), y la *Agence Nationale de la Recherche* (ANR-13-BSV1-0023-03).

María Rodríguez-Serrano^{a,b}, Diana Domingo^{a,b,c}, Begoña Igual^d, Ana Cano^e, Pilar Medina^c y Esther Zorio^{a,c,*}

^aServicio de Cardiología, Hospital Universitario y Politécnico La Fe, Valencia, España

^bDepartamento de Medicina, Universidad de Valencia, Valencia, España

^cGrupo Acreditado en Hemostasia, Trombosis, Arteriosclerosis y Biología Vasculat, Instituto de Investigación Sanitaria La Fe, Valencia, España

^dUnidad de Imagen Cardíaca, ERESA, Valencia, España

^eSección de Cardiología Pediátrica, Servicio de Pediatría, Hospital Universitario y Politécnico La Fe, Valencia, España

* Autor para correspondencia:

Correo electrónico: zorio_est@gva.es (E. Zorio).

On-line el 5 de septiembre de 2014

BIBLIOGRAFÍA

- Oechslin E, Jenni R. Left ventricular non-compaction revisited: a distinct phenotype with genetic heterogeneity? *Eur Heart J*. 2011;32:1446-56.
- Monserrat Iglesias L. Miocardiopatía no compactada: una enfermedad en busca de criterios. *Rev Esp Cardiol*. 2008;61:112-5.
- Hoedemaekers YM, Caliskan K, Michels M, Frohn-Mulder I, Van der Smagt JJ, Pfefferkorn JE, et al. The importance of genetic counseling. DNA diagnostics, and cardiologic family screening in left ventricular noncompaction cardiomyopathy. *Circ Cardiovasc Genet*. 2010;3:232-9.
- Monserrat L, Hermida-Prieto M, Fernandez X, Rodríguez I, Dumont C, Cazón L, et al. Mutation in the alpha-cardiac actin gene associated with apical hypertrophic cardiomyopathy, left ventricular non-compaction, and septal defects. *Eur Heart J*. 2007;28:1953-61.
- Ackerman MJ1, Marcou CA, Tester DJ. Medicina personalizada: diagnóstico genético de cardiopatías/canalopatías hereditarias. *Rev Esp Cardiol*. 2013;66:298-307.
- Mundia MM, Demers RW, Chow ML, Perieteanu AA, Dawson JF. Subdomain location of mutations in cardiac actin correlate with type of functional change. *PLoS One*. 2012;7:e36821.

<http://dx.doi.org/10.1016/j.recesp.2014.05.015>

Mejoría hemodinámica y de la contractilidad con la estimulación multipunto del ventrículo izquierdo en la terapia de resincronización cardíaca



Improvement in Hemodynamics and Contractility With Multipoint Left Ventricular Pacing in Cardiac Resynchronization Therapy

Sra. Editora:

La insuficiencia cardíaca es una de las enfermedades con mayor morbimortalidad en países occidentales. El uso de un marcapasos

biventricular para el tratamiento de la insuficiencia cardíaca se remonta a los años noventa¹. Durante la última década, han aparecido ensayos aleatorizados^{2,3} que han demostrado el beneficio de la terapia de resincronización cardíaca (TRC) y han contribuido a establecer sus indicaciones. Se ha demostrado que la TRC incrementa la supervivencia y disminuye las hospitalizaciones de pacientes con insuficiencia cardíaca, disfunción del ventrículo izquierdo (VI) y QRS ancho, en particular con bloqueo completo de la rama izquierda del haz de His⁴. Desafortunadamente, una proporción significativa de pacientes (30-40%) no responden a la TRC⁵. Diversas razones justificarían la falta de respuesta a la TRC, como una selección inapropiada del lugar de estimulación, una programación subóptima del dispositivo o la ausencia de