

Puesta al día: Enfermedades sistémicas y corazón (V)

Manifestaciones vasculares retinianas: ¿reflejan el estado del corazón?

Gerald Liew^a y Jie Jin Wang^{a,b,*}

^a Centre for Vision Research, Department of Ophthalmology and Westmead Millennium Institute, University of Sydney, Sydney, Australia

^b Centre for Eye Research Australia and Department of Ophthalmology, University of Melbourne, Melbourne, Australia

Historia del artículo:

On-line el 6 de mayo de 2011

Palabras clave:

Cardiopatía coronaria

Síndrome metabólico

Pruebas de imagen

Microvasculatura

RESUMEN

La importancia de la disfunción microvascular en la cardiopatía coronaria está cobrando cada vez más peso. Se sabe poco sobre este aspecto de la cardiopatía coronaria debido a las dificultades para estudiar la microcirculación coronaria directamente. La retina es el único sitio donde se puede obtener imágenes de los capilares directamente, lo que nos da la oportunidad de estudiar *in vivo* la estructura y la patología de la circulación humana, así como la posibilidad de detectar cambios microvasculares relacionados con el desarrollo de enfermedades cardiovasculares. Esta revisión abarca los últimos avances en investigación, que vinculan las manifestaciones vasculares retinianas con la cardiopatía coronaria, y pone de manifiesto la abundante evidencia científica encontrada de que las manifestaciones vasculares retinianas pueden reflejar el estado de la microvasculatura coronaria. Es probable que las manifestaciones más estudiadas, el estrechamiento de las arteriolas y, más recientemente, la dilatación de las vénulas, estén relacionadas, independientemente de los factores de riesgo tradicionales, con un elevado riesgo de cardiopatía coronaria en las mujeres. Hasta ahora se han visto frustrados los intentos por mejorar la predicción del riesgo de cardiopatía coronaria, que se centran en la incorporación, como complemento de algoritmos tradicionales como el de Framingham, del calibre de los vasos de la retina a los sistemas de puntuación de predicción del riesgo. Sin embargo, actualmente se están realizando investigaciones sobre el valor predictivo de otras manifestaciones vasculares de la retina. Las fotografías de la retina nos ofrecen registros duraderos que permiten controlar los cambios longitudinales de estas manifestaciones y de la salud vascular.

© 2011 Sociedad Española de Cardiología. Publicado por Elsevier España, S.L. Todos los derechos reservados.

Retinal Vascular Signs: A Window to the Heart?

ABSTRACT

There is increasing recognition that coronary microvascular dysfunction also plays an important role in coronary heart disease. Little is known about this aspect of coronary heart disease due to difficulties in studying the coronary microcirculation directly. The retina is a unique site where the microcirculation can be imaged directly, providing an opportunity to study *in vivo* the structure and pathology of the human circulation and the possibility of detecting changes in microvasculature relating to the development of cardiovascular disease. This review covers the recent progress in research linking retinal vascular signs to coronary heart disease, and finds accumulating evidence that retinal vascular signs may provide a window into the health of the coronary microvasculature. The most widely studied signs, arteriolar narrowing, and more recently, venular dilation, are likely associated with increased risk of coronary heart disease in women, independent of traditional risk factors. Attempts to improve coronary heart disease risk prediction by incorporating retinal vessel calibre size into risk prediction scores complementing traditional algorithms such as the Framingham risk scores have so far been disappointing. Research is ongoing into the predictive utility of other retinal vascular signs. Retinal photography provides long-lasting records that enable monitoring of longitudinal changes in these retinal signs and vascular health.

Full English text available from www.revespcardiol.org

© 2011 Sociedad Española de Cardiología. Published by Elsevier España, S.L. All rights reserved.

INTRODUCCIÓN

La cardiopatía coronaria (CC) es la principal causa de muerte en todo el mundo. Aunque la mayoría de las CC se pueden atribuir a la arteriopatía de las arterias coronarias epicárdicas, cada vez se tiene

más constancia de que la disfunción microvascular coronaria tiene también un importante impacto en la CC^{1,2}. Si bien se sabe poco sobre este aspecto de la CC por las dificultades para estudiar directamente los vasos coronarios.

INFLUENCIA DE LA ENFERMEDAD DE LOS VASOS SANGUÍNEOS PEQUEÑOS EN LA CARDIOPATÍA CORONARIA

Existe un subgrupo de pacientes que presentan dolor torácico de tipo anginoso, pero cuando se les somete a cateterismo y

* Autor para correspondencia: Centre for Vision Research, Department of Ophthalmology and Westmead Millennium Institute, University of Sydney C24, Westmead Hospital, NSW 2145, Australia.

Correo electrónico: jiejn_wang@wmi.usyd.edu.au (J.J. Wang).

Abreviaturas

ARIC: *Atherosclerosis Risk in Communities study*
 BDES: *Beaver Dam Eye Study*
 BMES: *Blue Mountains Eye Study*
 CC: cardiopatía coronaria
 OVR: oclusión de las venas retinianas
 PA: presión arterial
 RAV: relación arteriola/vénula

angiografía coronarios se observa que tienen mínimas placas ateroscleróticas, trastorno que normalmente se conoce como síndrome metabólico o síndrome X^{1,2}. Este grupo de pacientes parecen presentar una disfunción microvascular coronaria, según indican las pruebas electrocardiográficas, pues se produce una depresión del segmento ST durante el dolor torácico espontáneo o inducido por estrés, así como defectos reversibles inducidos por el estrés en la perfusión del miocardio³. Sin embargo, la confirmación del diagnóstico de disfunción microvascular es difícil porque carecemos de métodos no invasivos para obtener imágenes de la microcirculación coronaria. Los cambios microvasculares que subyacen en los ataques de angina tampoco están claros y pueden estar relacionados con una isquemia focal localizada en pequeñas regiones del miocardio y tener origen en una alteración de la función arteriolar⁴. Este fenómeno del síndrome metabólico parece ser más frecuente en mujeres y diabéticos¹. Se sabe que la diabetes mellitus afecta significativamente a los vasos pequeños, lo que avala su influencia en la microvasculatura en el síndrome metabólico.

Existen pruebas análogas que, basadas en la influencia de la enfermedad microvascular en algunos subtipos de ictus, indican que esta actúa de manera similar en algunos casos de angina. Las resonancias magnéticas y autopsias indican que el infarto lacunar, causa de una cuarta parte de los casos de infarto cerebral^{5,6}, es una enfermedad que afecta a las pequeñas arterias perforantes cerebrales, aunque no se conoce bien la afección subyacente de los vasos pequeños⁷⁻⁹. El interés por los aspectos microvasculares del infarto agudo ha vuelto a avivarse, y en los últimos tiempos se están investigando las distintas causas de este tipo de infarto para poder dirigir mejor las terapias y mejorar los resultados de la rehabilitación. El síndrome metabólico puede ser el equivalente cardíaco del infarto lacunar.

PRUEBAS DE IMAGEN Y MANIFESTACIONES VASCULARES DE LA RETINA

La retina es el único lugar donde pueden obtenerse directamente imágenes de la microcirculación, lo que nos ofrece la oportunidad de estudiar *in vivo* la estructura y la patología de la circulación humana y la posibilidad de detectar cambios en la microvasculatura relacionados con el desarrollo de la enfermedad cardiovascular¹⁰⁻¹². Además, los vasos de la retina pueden verse directamente no sólo mediante oftalmoscopia, sino también por fotografía, lo que permite registros duraderos de una serie de momentos durante un periodo dado. Estos registros fotográficos pueden ampliarse y estudiarse detalladamente con posterioridad. Los últimos avances tecnológicos en fotografía digital de alta resolución y los programas informáticos de procesamiento de imágenes¹³⁻¹⁵ han permitido una medición cuantitativa y reproducible de los distintos cambios que se producen en los vasos de la retina, lo que en esta revisión denominamos manifestaciones vasculares retinianas. La figura 1 muestra la aplicación de un programa informático de procesamiento de imágenes para medir el calibre de las arteriolas y las vénulas de la retina.

Una observación importante que se puede extraer de los primeros estudios realizados es que las distintas manifestaciones vasculares de la retina, como los microaneurismas y las hemorragias aisladas, el estrechamiento arteriolar focal y el cruce arteriovenoso, son relativamente frecuentes en la población adulta. Además, estos estudios demuestran que se puede detectarlos mediante fotografías de la retina en un 2-14% de la población adulta no diabética mayor de 40 años¹⁶⁻¹⁹, y aparecen nuevas manifestaciones en un 6-10% de dicha población cada 5 años²⁰⁻²². En la figura 2 se ofrecen algunos ejemplos de estas manifestaciones que, si son graves, pueden observarse con oftalmoscopia dilatada.

Estudios histopatológicos han demostrado que estas manifestaciones retinianas reflejan el daño vascular debido al envejecimiento, la hipertensión y otros procesos^{12,23,24}, y estudios patológicos también han indicado que las manifestaciones de la retina están estrechamente relacionadas con afecciones microvasculares de otros órganos (p. ej., en personas con hipertensión, la arteriola retiniana se estrecha, su media se hace más gruesa, y aparece esclerosis)¹². De forma paralela, se han observado cambios escleróticos similares en pequeñas arteriolas dentro del miocardio, que en presencia de hipertensión muestran un estrechamiento luminal como el de la retina^{25,26}. El aumento de la relación entre la media y la luz de las arterias en la grasa subcutánea es un factor independiente predictivo del riesgo de episodios de enfermedad cardiovascular, como el infarto de miocardio^{27,28}. Las biopsias de estas pequeñas arterias subcutáneas (que normalmente se obtienen de biopsias de glúteo) indican que el remodelado vascular es uno de los primeros signos de lesión en el órgano diana, que se produce antes que la proteinuria o la hipertrofia cardíaca, y se trata de un proceso dinámico y reversible^{29,30}. Es de gran importancia clínica el hecho de que la magnitud del remodelado de las pequeñas arterias influya en el pronóstico a 10 años, que es peor para los pacientes hipertensos y con mayor magnitud de remodelado²⁷. Las arteriolas tienen una estructura similar a las pequeñas arterias, pero tienen menos fibras elásticas y musculares. Los vasos de la retina facilitan el estudio de estos cambios en las pequeñas arterias y las arteriolas de manera no invasiva.

Nuestro grupo y otros investigadores han aplicado recientemente las pruebas de imagen microvasculares de la retina al estudio de las enfermedades microvasculares de pacientes con infarto agudo^{31,32}. Los hallazgos de estos estudios son una variedad característica de manifestaciones vasculares en la retina que se suelen asociar más al infarto lacunar que a otros tipos de infarto cerebral, lo que respalda que las alteraciones están localizadas predominantemente en las arteriolas en la patogenia del infarto lacunar y, también, que el potencial de las pruebas de imagen de la retina se puede usar para estudiar las enfermedades de los vasos pequeños^{31,32}.

De forma similar al vínculo entre la retina y el cerebro, hay indicios de que los cambios vasculares de la retina van de la mano de cambios patológicos en la microcirculación y la macrocirculación coronarias³³. En un estudio de 234 sujetos sin CC, el estrechamiento arteriolar de la retina se relacionó significativamente con las medidas de reducción de perfusión del miocardio en la resonancia magnética cardíaca³³. En otros estudios, las lesiones de retinopatía se relacionaron con una calcificación de la arteria coronaria (determinada por tomografía computarizada del corazón) proporcionalmente a la dosis; las lesiones más graves se relacionaron con una arteriopatía coronaria más grave en la angiografía^{34,35}. Por lo tanto, hay razones anatómicas, fisiológicas y patológicas que indican que los cambios en la microvasculatura retiniana pueden ser indicadores útiles de enfermedades estructurales vasculares de la microcirculación coronaria³⁶, y que la evaluación no invasiva de la retina puede ayudar a estratificar el riesgo de CC³⁶.

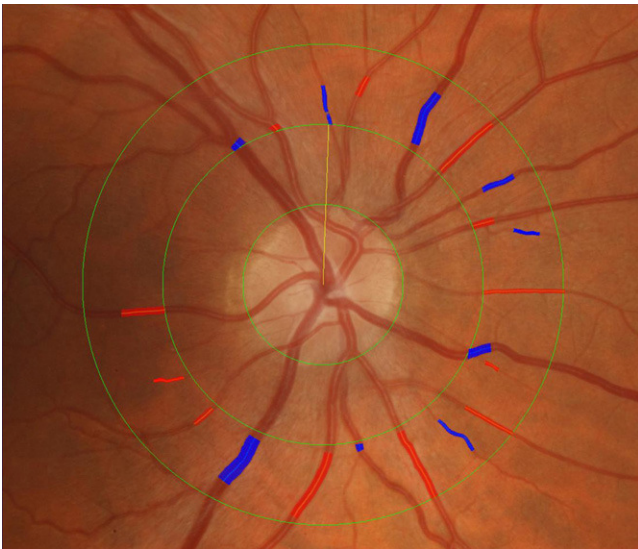


Figura 1. Determinación del calibre de las arteriolas y de las vénulas de la retina mediante un programa informático de procesamiento de imágenes.

Las distintas manifestaciones vasculares retinianas están relacionadas con distintos factores de riesgo de cardiopatía coronaria

En una serie de estudios se ha indicado que las manifestaciones vasculares retinianas están relacionadas con la hipertensión arterial crónica^{14,37-39} y los marcadores sistémicos de inflamación y alteración de la función endotelial³⁹⁻⁴². Estos estudios han apuntado que unas arteriolas de la retina estrechadas están significativamente relacionadas con una elevada presión arterial (PA) ambiental y, en menor medida, con los valores previos de

PA⁴³. También se ha demostrado en muchos estudios un gradiente uniforme en la relación entre la PA elevada y el estrechamiento de las arteriolas de la retina^{14,37-39}. Por el contrario, la dilatación de las vénulas de la retina puede ser un indicador de hipoxia cerebral⁴⁴, alteración de la función endotelial, hiperglucemia⁴⁵ e inflamación^{14,39}. Las lesiones de retinopatía, por su parte, se han relacionado con la hiperglucemia, la hipertensión, la alteración de la función endotelial y la inflamación^{14,46}. La abundante evidencia recabada en estos estudios indica que los componentes específicos de las manifestaciones vasculares retinianas pueden aportarnos información sobre los distintos procesos de la enfermedad vascular y explicar por qué algunas manifestaciones retinianas, no todas, están relacionadas con la CC clínica⁴⁷. Puede ocurrir que manifestaciones como el estrechamiento de las arteriolas o la dilatación de las vénulas sean un indicador que concentra toda la exposición que un paciente ha tenido durante su vida a factores de riesgo y que los pacientes con un perfil de riesgo predominantemente hipertensivo suelen sufrir estrechamiento de las arteriolas, mientras que los que presentan un perfil de riesgo de trastornos metabólicos suelen sufrir dilatación de las vénulas.

El calibre de los vasos de la retina predice el riesgo de cardiopatía coronaria

El *Atherosclerosis Risk in Communities (ARIC)* (estudio del riesgo de aterosclerosis en diferentes comunidades), realizado en Estados Unidos con una cohorte de más de 10.000 personas, fue uno de los primeros estudios que midió cuantitativamente los calibres de las arteriolas y de las vénulas y comunicó que las arteriolas más estrechas, lo que se definió mediante la relación arteriola/vénula (RAV), predecían el riesgo a 3 años de episodios de CC⁴⁸. Esta relación se observó sólo en mujeres, y no en varones⁴⁸. En la *tabla 1* se muestra que las mujeres con arteriolas más estrechas en los dos quintiles más bajos presentaban el doble de riesgo de CC, incluso después de ajustar por factores de riesgo tradicionales. Este estudio

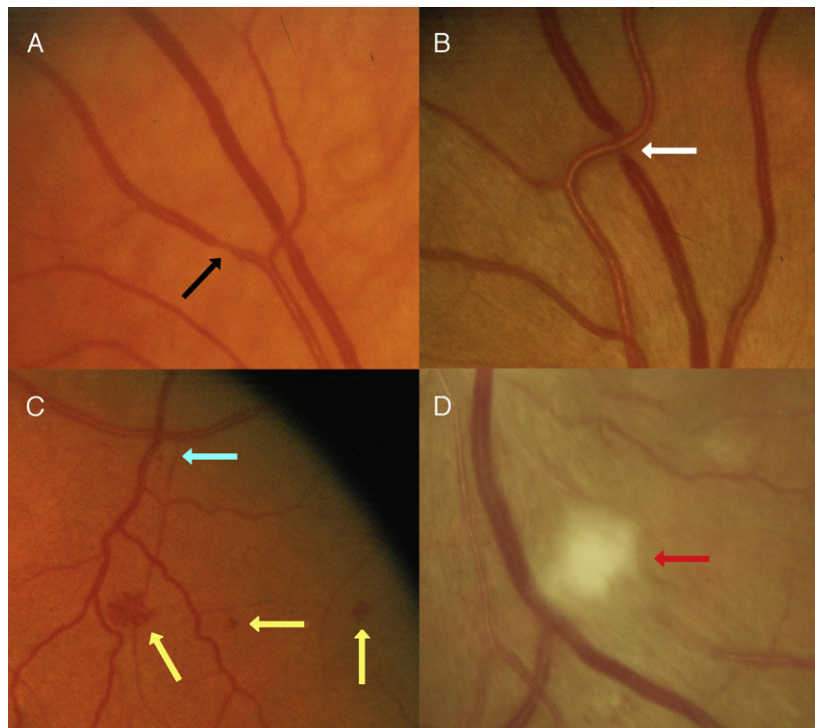


Figura 2. Ejemplos de manifestaciones vasculares retinianas. Flecha negra: estrechamiento arteriolar focal; flecha blanca: cruce arteriovenoso; flecha amarilla: hemorragia; flecha azul: microaneurisma; flecha roja: mancha algodónosa.

Tabla 1

Estrechamiento de las arteriolas de la retina y riesgo de cardiopatía coronaria a los 3 años

Relación arteriola/vénula de la retina	RRa (IC del 95%)*	
	Mujeres	Varones
Primer quintil (0,57-0,78)	2,2 (1-4,6)	1,1 (0,7-1,8)
Segundo quintil (0,59-0,82)	2,3 (1,1-4,8)	1 (0,6-1,7)
Tercer quintil (0,83-0,86)	1,6 (0,8-3,4)	1,2 (0,7-1,9)
Cuarto quintil (0,87-0,91)	1,3 (0,6-2,8)	1,2 (0,7-2,1)
Quinto quintil (0,91-1,22)	1	1

IC: intervalo de confianza; RRa: riesgo relativo ajustado.

* Ajustado por edad, raza, centro de estudio, presión arterial media, tabaquismo, consumo de alcohol, relación cadera-cintura, índice de deporte, colesterol total y lipoproteínas de alta densidad, triglicéridos y uso de medicación antihipertensiva. Tomada de Wong et al⁴⁸.

estaba limitado en la medida en que no estaba claro si el estrechamiento de las arteriolas, la dilatación de las vénulas o ambos eran la causa de la escasa relación entre la RAV y la CC resultante. Los investigadores del estudio oftalmológico *Blue Mountains Eye Study* (BMES) (n = 3.654) intentaron abordar esta cuestión investigando la relación entre las variaciones del calibre de ambos vasos y la mortalidad por CC. Este estudio concluyó que la dilatación de las vénulas de la retina predijo el riesgo de mortalidad por CC a 9 años en varones y mujeres sin antecedentes de CC preexistente, y el estrechamiento de las arteriolas de la retina también predijo la muerte por CC en mujeres (tabla 2)⁴⁹. Cabe destacar, sin embargo, que el estudio oftalmológico *Beaver Dam Eye Study* (BDES) (n = 4.926) en Estados Unidos no obtuvo el mismo resultado en lo que respecta a estas asociaciones con la mortalidad cardiovascular o por cualquier causa a 10 años⁵⁰. El análisis combinado de los datos del BMES y del BDES ayudó a resolver esta discrepancia. Las fotografías de la retina de ambos estudios se clasificaron utilizando protocolos normalizados y sólo se incluyó en los análisis a personas sin antecedentes de CC. Durante el periodo de seguimiento (10-12 años), tanto el estrechamiento de las arteriolas como la dilatación de las vénulas de la retina predijeron un riesgo más alto, de un 40-70%, de mortalidad por CC en personas de mediana edad (de 43 a 69 años)⁵¹ (tabla 3); la relación fue más débil en los mayores de 70 años. Estos análisis se centraron en los datos de mortalidad por CC más que en los episodios de CC⁵¹. Un estudio de casos y controles del BDES indicó que otras manifestaciones retinianas, como la retinopatía y el estrechamiento arteriolar focal, pueden estar relacionadas con la mortalidad por CC⁵².

El último estudio que avala que los cambios en el calibre de los vasos de la retina predicen la CC fue un metaanálisis de 21.428 personas, en el que se registraron 2.076 (9,7%) episodios nuevos de

Tabla 2

Riesgo a 9 años de muerte por cardiopatía coronaria en personas de hasta 75 años de edad

	En riesgo, n	RRa (IC del 95%)*
<i>Mujeres</i>		
Por 1 DE de reducción del calibre arteriolar	1.565	1,9 (1-3,5)
Por 1 DE de aumento del calibre venular	1.564	2 (1,1-3,6)
<i>Varones</i>		
Por 1 DE de reducción del calibre arteriolar	1.210	1 (0,7-1,6)
Por 1 DE de aumento del calibre venular	1.210	1,8 (1,1-2,7)

DE: desviación estándar; IC: intervalo de confianza; RRa: riesgo relativo ajustado.

* Ajustado por edad, tabaquismo diabetes y presión arterial sistólica, y calibre de las arteriolas y vénulas en el mismo modelo. Tomada de Wang et al⁴⁹.

CC⁵³. Estas personas tenían una media de edad de 62 años, no tenían CC inicialmente y se les realizó un seguimiento de 5-14 años; el análisis se ajustó por factores de riesgo cardiovascular tradicionales. En el metaanálisis se observó que tanto el estrechamiento de las arteriolas como la dilatación de las vénulas de la retina estaban relacionados con un mayor riesgo de CC en mujeres, pero no en varones. En mujeres, la *hazard ratio* (HR) ajustada por multivariabiles combinadas fue de 1,19 (intervalo de confianza [IC] del 95%, 1,09-1,3) por reducción de 20 μ m en el calibre de las arteriolas y de 1,18 (IC del 95%, 1,08-1,29) por aumento de 20 μ m en el calibre de las vénulas. En varones, los resultados correspondientes fueron HR = 1,05 (IC del 95%, 0,97-1,14) por reducción de 20 μ m en el calibre de las arteriolas y HR = 1,02 (IC del 95%, 0,95-1,11) por aumento de 20 μ m en el calibre de las vénulas. Las mayores HR se observaron en mujeres sin hipertensión ni diabetes mellitus⁵³. Estos resultados están en consonancia con el concepto de que la enfermedad microvascular coronaria puede tener mayor repercusión en las mujeres que en los varones⁵⁴⁻⁵⁶, origine las diferencias de sexo en la presentación de la CC (las mujeres con dolor torácico suelen presentar angiografías coronarias no obstructivas) y tenga mayor influencia en los resultados de revascularización o injerto de derivación (peor en las mujeres)^{26-28,57}. En comparación con los varones, las mujeres tienen las arterias coronarias más pequeñas, con aterosclerosis más difusa, y presentan unas respuestas vasodilatadoras arteriolas más deterioradas⁵⁴. El estrechamiento de las arteriolas en respuesta al envejecimiento, el aumento de la PA y la alteración de la función endotelial también pueden afectar a la perfusión del miocardio y producir un aumento del riesgo de CC en las mujeres^{48,55}. Aún no están muy claras cuáles son las implicaciones fisiopatológicas de tener unas vénulas retinianas más dilatadas para el aumento del riesgo de CC en las mujeres, pero está en consonancia con las relaciones que se han encontrado entre este cambio producido en los vasos de la retina y los marcadores inflamatorios, la alteración de la función endotelial y el aumento de la rigidez de las paredes aórticas y de las grandes arterias⁵⁸⁻⁶⁰.

El descubrimiento de que el calibre de los vasos de la retina predice de forma independiente el riesgo de CC ha llevado a señalar que las fotografías de la retina y la determinación del calibre de los vasos pueden ayudar a la estratificación del riesgo de CC. Para valorar este asunto, los investigadores han analizado los datos del estudio ARIC para determinar si el uso adicional del calibre de los vasos de la retina en los modelos de riesgo de Framingham mejora la predicción del riesgo en mujeres⁶¹. El área bajo la curva ROC (característica operativa del receptor) se usó como indicador de mejora de la predicción y se observó que, con la incorporación del calibre vascular de la retina al modelo de riesgos de Framingham, esta aumentaba sólo desde 0,695 a 0,706 (1,7%), por lo que se llegó a la conclusión de que la capacidad de predicción adicional de los vasos de la retina respecto al modelo de Framingham era muy escasa y es poco probable que influyese en la práctica clínica o los resultados clínicos de manera significativa⁶¹.

Otras manifestaciones vasculares retinianas y la cardiopatía coronaria

Existe evidencia científica de que otras manifestaciones vasculares, además del calibre de los vasos de la retina, también pueden predecir la CC, pero aún no se las ha investigado en profundidad. Los investigadores del BDES observaron que otras manifestaciones de las arteriolas de la retina, como el estrechamiento focal, el cruce arteriovenoso y la retinopatía (ejemplos mostrados en la figura 2) predecían un mayor riesgo de mortalidad por CC en la población del BDES (tabla 3). Sin embargo, estas observaciones no se han confirmado en otros estudios⁵⁰. En diabéticos está totalmente

Tabla 3

Manifestaciones vasculares retinianas y mortalidad por cardiopatía coronaria a los 10 y 12 años

Manifestación vascular de la retina	Estudio	Periodo de seguimiento (años)	Mortalidad por cardiopatía coronaria, RRA (IC del 95%)*
Estrechamiento de las arteriolas	BMES, BDES combinados ⁵¹ (estudios de cohorte)	10-12	1,7 (1,27-2,28)
Dilatación de las vénulas	BMES, BDES combinados ⁵¹ (estudios de cohorte)	10-12	1,41 (1,06-1,89)
Retinopatía	BDES ⁵² (casos y controles)	10	1,8 (1,2-2,7)
Estrechamiento focal	BDES ⁵² (casos y controles)	10	2,7 (1-7,4)
Cruce arteriovenoso	BDES ⁵² (casos y controles)	10	1,8 (0,8-4,5)

BDES: *Beaver Dam Eye Study*; BMES: *Blue Mountains Eye Study*; IC: intervalo de confianza; RRA: riesgo relativo ajustado.

* Ajustado por edad, sexo, tabaquismo, hipertensión, colesterol de las lipoproteínas de alta densidad y otros factores de riesgo.

Estrechamiento de las arteriolas definido como determinaciones del quintil más estrecho; dilatación de las vénulas definida como determinaciones del quintil más ancho, con otros quintiles como grupo de referencia.

demostrado que las lesiones de retinopatía aumentan el riesgo cardiovascular⁶²⁻⁶⁵. El estudio ARIC indicó que, en personas con diabetes mellitus tipo 2, la presencia de lesiones de retinopatía estaba relacionada con un riesgo 2 veces mayor de CC nueva y 3 veces mayor de CC mortal, independientemente de la glucemia, los factores de riesgo cardiovascular y la aterosclerosis de vasos grandes⁶². La relación mostraba un patrón de gradiente conforme aumentaba la gravedad de la retinopatía y fue significativa en varones (HR = 1,89; IC del 95%, 1,08-3,31), mujeres (HR = 2,16; IC del 95%, 1,16-4,02) y personas sin hipertensión⁶². El estudio BMES mostró que las lesiones de retinopatía estaban relacionadas con mortalidad por CC en personas con y sin diabetes mellitus⁶⁶. Además, el aumento del riesgo de CC asociado a la retinopatía en no diabéticos fue de una magnitud similar al riesgo relacionado con la presencia de diabetes mellitus por sí sola⁶⁶. Se comunicaron observaciones similares en el estudio de Hoom⁶⁷, que fue el otro único estudio que investigaba la relación entre la retinopatía y la CC en personas sin diabetes mellitus.

La oclusión de las venas retinianas (OVR) es un trastorno poco frecuente pero, debido a su relación con factores de riesgo cardiovasculares, especialmente la hipertensión, puede ser un predictor independiente de CC. Esta cuestión se planteó en un estudio combinado del BMES y el BDES⁶⁸, en el que se estudió inicialmente a 8.384 sujetos, de los que 96 (1,14%) tenían OVR al inicio (BDES, n = 38; BMES, n = 58). Tras un seguimiento de 12 años, 1.312 (15,7%) fallecieron por trastornos cardiovasculares. Tras ajustar por edad, sexo, índice de masa corporal, hipertensión, tabaquismo, glaucoma y centro de estudio, la OVR no se relacionó con mortalidad cardiovascular en sujetos de cualquier edad (HR = 1,2; IC del 95%, 0,8-1,8). Sin embargo, en personas menores de 70 años, la OVR inicial se relacionó con mayor mortalidad cardiovascular (HR = 2,5; IC del 95%, 1,2-5,2)⁶⁸. Este resultado coincide con las observaciones de un estudio de casos y controles de 329 pacientes con OVR que comparaba su mortalidad con la de la población general, y en el que no se observaron diferencias en las tasas de mortalidad por ninguna de las causas de fallecimiento⁶⁹.

Con frecuencia, los émbolos en la retina son producidos por una placa en la arteria carótida o cardíaca, por lo que en el BDES se estudió si esto predecía la mortalidad por CC incidente⁷⁰. En este estudio se observó que la incidencia acumulada de émbolos en la retina a 10 años fue del 1,5% y que los émbolos en la retina estaban estrechamente relacionados con la historia de cirugía de derivación de la arteria coronaria (*odds ratio* [OR] = 7,17; IC del 95%, 3,18-16,18)⁷⁰. Sin embargo, la presencia inicial de émbolos en la retina no predijo la mortalidad por CC en un periodo de 10 años. El análisis combinado de los resultados del BDES y los del BMES tampoco encontró relación alguna entre la presencia inicial de émbolos en la retina y la mortalidad por CC (HR = 1,2; IC del 95%, 0,8-1,7), aunque reveló una relación significativa con la mortalidad por ictus (HR = 2; IC del 95%, 1,1-3,8)⁷¹. Un grupo investigó si el cateterismo coronario causaba embolia retiniana en 97 pacientes

que se sometieron a cateterismo coronario⁷². Antes del cateterismo se observaron émbolos en la retina de 5 pacientes (5,2%), pero no se observaron nuevos émbolos tras una mediana de 16 (4-45) h. La presencia de arteriopatía coronaria en la angiografía no se relacionó significativamente con émbolos preexistentes en la retina, y los autores no probaron que el cateterismo coronario contribuyese a la embolia retiniana a corto plazo. No obstante, en otro estudio similar se observó un riesgo del 2% de embolia retiniana aguda en las 3 h posteriores al cateterismo cardíaco⁷³.

EL TRATAMIENTO CARDIOVASCULAR Y EL OJO

Se sabe que algunos medicamentos cardiovasculares, como la amiodarona, producen efectos secundarios. La *cornea verticillata*, o queratopatía en remolino, que se presenta como espirales superficiales en la córnea, es casi universal⁷⁴. Estos cambios son reversibles y normalmente no tienen consecuencias clínicas. Otros efectos secundarios son las opacidades subcapsulares anteriores del cristalino y la neuropatía óptica. La neuropatía inducida por amiodarona es poco frecuente y no se cree que esté relacionada con la dosis usada⁷⁴. Algunos pacientes presentan una reducción de la visión, que puede ser bilateral y frecuentemente se presenta en los 12 meses posteriores al comienzo del tratamiento. Con frecuencia aparecen defectos en el campo visual, en forma de inflamación bilateral del disco óptico. Los síntomas y las manifestaciones pueden ser reversibles o no al suspender el tratamiento. Se debe derivar a revisión oftalmológica a los pacientes que reciban amiodarona y notifiquen trastornos visuales, especialmente en el primer año tras el comienzo del tratamiento.

Algunos medicamentos oftálmicos tienen efectos cardiovasculares, como el timolol al 0,5%, que se usa frecuentemente en el tratamiento del glaucoma. Se produce una absorción sistémica del timolol, y se ha demostrado que esto produce una reducción de la frecuencia cardíaca, aunque no se producen cambios en la PA⁷⁵. Se cree que esto se debe a aumentos compensatorios de la resistencia periférica. Un informe del BMES reveló un aumento del riesgo de mortalidad cardiovascular en los pacientes que recibían timolol colirio, aunque este hecho puede estar relacionado con los efectos de confusión de otros factores de riesgo cardiovascular^{76,77}. La absorción sistémica puede reducirse pidiendo a los pacientes que presionen con fuerza en el punto lagrimal durante unos minutos después de aplicar las gotas en el ojo.

LIMITACIONES DE LOS DATOS E INVESTIGACIONES POSTERIORES

Gran parte de esta evidencia científica procede de estudios a gran escala bien diseñados y basados en la población y con buenas medidas de las manifestaciones retinianas y los resultados

relativos a la CC. Sin embargo, hay que señalar que la mayoría de los estudios han notificado sólo relaciones con los resultados de la CC, sin pruebas angiográficas directas de arteriopatía coronaria o disfunción microvascular coronaria. Por lo tanto, todavía no se sabe si los cambios microvasculares en la retina son realmente un reflejo de cambios microvasculares coronarios similares. Tampoco está claro si estos cambios se producen simultáneamente en múltiples órganos diana o en uno sólo, como en la microvasculatura cerebral o coronaria, donde los cambios están más relacionados con la microvasculatura de la retina que con otros órganos diana. Por último, hasta la fecha ningún estudio prospectivo ha investigado si las manifestaciones microvasculares de la retina predicen episodios recurrentes de CC o la mortalidad en personas con CC preexistente, un grupo en el que el riesgo de CC es mayor.

IMPLICACIONES CLÍNICAS

Esta revisión pone de manifiesto la abundante evidencia científica existente de que las manifestaciones vasculares retinianas pueden reflejar el estado de la microvasculatura coronaria. Es probable que las manifestaciones más estudiadas, el estrechamiento arteriolar y, más recientemente, la dilatación venular, estén relacionadas con un mayor riesgo de CC en las mujeres, independientemente de los factores de riesgo tradicionales. Hasta ahora se han visto frustrados los intentos por mejorar la predicción del riesgo de CC, que se centran en la incorporación, como complemento a algoritmos tradicionales como el de Framingham, del calibre de los vasos de la retina a los sistemas de puntuación de predicción del riesgo⁶¹. Sin embargo, actualmente se están realizando estudios sobre el valor predictivo de otras manifestaciones vasculares de la retina. Otra posible aplicación de las pruebas de imagen de la retina es el perfeccionamiento de la identificación y el diagnóstico del síndrome metabólico. No existen estudios que hayan investigado este posible uso, que es una aplicación que lo merece.

¿Cómo podrían aplicarse la información actual y las pruebas de imagen de la retina en la práctica clínica? Una revisión reciente recomendaba una actualización del sistema de clasificación de estas manifestaciones que, debido a su significativa relación con la hipertensión, con frecuencia se denominan retinopatías hipertensivas⁷⁸. Este nuevo sistema de clasificación divide la retinopatía hipertensiva en cuatro niveles: ninguna; leve, que se refiere a la presencia de estrechamiento arteriolar generalizado y focal y al cruce arteriovenoso; moderada, que se refiere a la presencia de lesiones como microaneurismas y hemorragias, exudados duros y blandos (manchas algodinosas) (fig. 2), y grave, que se refiere al edema del disco óptico. Los autores recomiendan que los médicos lleven a cabo un control más estricto de los perfiles de riesgo cardiovascular de los pacientes con retinopatía leve y que adopten una estrategia más agresiva para reducir el riesgo en los pacientes con retinopatía moderada, mientras que para la inflamación del disco óptico se recomienda tomar medidas de urgencia para reducir la PA. La presencia de estas manifestaciones podría determinarse mediante oftalmoscopia o fotografías tras la dilatación de la pupila. Los pacientes de oftalmólogos y optómetras a menudo pueden obtener estas fotografías en formato digital, que son unos registros mejores que la exploración oftalmoscópica y permiten controlar los cambios longitudinales de estas manifestaciones y de la salud vascular.

FINANCIACIÓN

Este estudio ha sido financiado por el *Australian National Health & Medical Research Council* o NHMRC (consejo nacional de salud e investigación médica de Australia) Canberra, Australia. Número

identificativo de las subvenciones del proyecto: 153948 y 302068. Beca de investigación superior concedida por el NHMRC a J. J. Wang).

CONFLICTO DE INTERESES

Ninguno.

BIBLIOGRAFÍA

- Camici PG, Crea F. Coronary microvascular dysfunction. *N Engl J Med*. 2007;356:830-40.
- Lo EH, Dalkara T, Moskowitz MA. Mechanisms, challenges and opportunities in stroke. *Nat Rev Neurosci*. 2003;4:399-415.
- Cannon III RO, Camici PG, Epstein SE. Pathophysiological dilemma of syndrome X. *Circulation*. 1992;85:883-92.
- Maseri A, Crea F, Kaski JC, Crake T. Mechanisms of angina pectoris in syndrome X. *J Am Coll Cardiol*. 1991;17:499-506.
- Van der Worp HB, Van Gijn J. Clinical practice. Acute ischemic stroke. *N Engl J Med*. 2007;357:572-9.
- Bamford J, Sandercock P, Dennis M, Burn J, Warlow C. Classification and natural history of clinically identifiable subtypes of cerebral infarction. *Lancet*. 1991;337:1521-6.
- Lammie GA. Pathology of small vessel stroke. *Br Med Bull*. 2000;56:296-306.
- Lammie GA, Brannan F, Slaterry J, Warlow C. Nonhypertensive cerebral small-vessel disease. An autopsy study. *Stroke*. 1997;28:2222-9.
- Fisher CM. Lacunes: small, deep cerebral infarcts. *Neurology*. 1965;15:774-84.
- Wong TY, McIntosh R. Systemic associations of retinal microvascular signs: a review of recent population-based studies. *Ophthalmic Physiol Opt*. 2005;25:195-204.
- Wong TY, McIntosh R. Hypertensive retinopathy signs as risk indicators of cardiovascular morbidity and mortality. *Br Med Bull*. 2005;73-74:57-70.
- Tso MO, Jampol LM. Pathophysiology of hypertensive retinopathy. *Ophthalmology*. 1982;89:1132-45.
- Wong TY, Knudtson MD, Klein R, Klein BE, Meuer SM, Hubbard LD. Computer-assisted measurement of retinal vessel diameters in the Beaver Dam Eye Study: methodology, correlation between eyes, and effect of refractive errors. *Ophthalmology*. 2004;111:1183-90.
- Wang TY, Mitchell P. The eye in hypertension. *Lancet*. 2007;369:425-35.
- Wong TY, Mitchell P. Hypertensive retinopathy. *N Engl J Med*. 2004;351:2310-7.
- Klein R. Retinopathy in a population-based study. *Trans Am Ophthalmol Soc*. 1992;90:561-94.
- Klein R, Klein BE, Moss SE, Wang Q. Blood pressure, hypertension and retinopathy in a population. *Trans Am Ophthalmol Soc*. 1993;91:207-22.
- Klein R, Klein BE, Moss SE, Wang Q. Hypertension and retinopathy, arteriolar narrowing, and arteriovenous nicking in a population. *Arch Ophthalmol*. 1994;112:92-8.
- Wang JJ, Mitchell P, Leung H, Rochtchina E, Wong TY, Klein R. Hypertensive retinal vessel wall signs in a general older population: the Blue Mountains Eye Study. *Hypertension*. 2003;42:534-41.
- Klein R, Klein BE, Moss SE. The relation of systemic hypertension to changes in the retinal vasculature: the Beaver Dam Eye Study. *Trans Am Ophthalmol Soc*. 1997;95:329-48.
- Klein R, Myers CE, Lee KE, Klein BE. 15-year cumulative incidence and associated risk factors for retinopathy in nondiabetic persons. *Arch Ophthalmol*. 2010;128:1568-75.
- Cugati S, Cikamatana L, Wang JJ, Kifley A, Liew G, Mitchell P. Five-year incidence and progression of vascular retinopathy in persons without diabetes: the Blue Mountains Eye Study. *Eye*. 2005;20:1239-45.
- Ashton N, Peltier S, Garner A. Experimental hypertensive retinopathy in the monkey. *Trans Ophthalmol Soc UK*. 1969;88:167-86.
- Garner A, Ashton N, Tripathi R, Kohner EM, Bulpitt CJ, Dollery CT. Pathogenesis of hypertensive retinopathy. An experimental study in the monkey. *Br J Ophthalmol*. 1975;59:3-44.
- Tanaka M, Fujiwara H, Onodera T, Wu DJ, Matsuda M, Hamashima Y, et al. Quantitative analysis of narrowings of intramyocardial small arteries in normal hearts, hypertensive hearts, and hearts with hypertrophic cardiomyopathy. *Circulation*. 1987;75:1130-9.
- Mosseri M, Yarom R, Gotsman MS, Hasin Y. Histologic evidence for small-vessel coronary artery disease in patients with angina pectoris and patent large coronary arteries. *Circulation*. 1986;74:964-72.
- Rizzoni D, Porteri E, Boari GE, De Ciuceis C, Sleiman I, Muesan ML, et al. Prognostic significance of small-artery structure in hypertension. *Circulation*. 2003;108:2230-5.
- De Ciuceis C, Porteri E, Rizzoni D, Rizzardi N, Paiardi S, Boari GE, et al. Structural alterations of subcutaneous small-resistance arteries may predict major cardiovascular events in patients with hypertension. *Am J Hypertens*. 2007;20:846-52.
- Schiffrin EL, Park JB, Intengan HD, Touyz RM. Correction of arterial structure and endothelial dysfunction in human essential hypertension by the angiotensin receptor antagonist losartan. *Circulation*. 2000;101:1653-9.

30. Park JB, Schiffrin EL. Small artery remodeling is the most prevalent (earliest?) form of target organ damage in mild essential hypertension. *J Hypertens*. 2001;19:921–30.
31. Lindley RI, Wang JJ, Wong MC, Mitchell P, Liew G, Hand P, et al. Retinal microvasculature in acute lacunar stroke: a cross-sectional study. *Lancet Neurol*. 2009;8:628–34.
32. Doubal FN, Macgillivray TJ, Hokke PE, Dhillon B, Dennis MS, Wardlaw JM. Differences in retinal vessels support a distinct vasculopathy causing lacunar stroke. *Neurology*. 2009;72:1773–8.
33. Wang L, Wong TY, Sharrett AR, Klein R, Folsom AR, Jerosch-Herold M. Relationship between retinal arteriolar narrowing and myocardial perfusion: multi-ethnic study of atherosclerosis. *Hypertension*. 2008;51:119–26.
34. Wong TY, Cheung N, Islam FM, Klein R, Criqui MH, Cotch MF, et al. Relation of retinopathy to coronary artery calcification: the multi-ethnic study of atherosclerosis. *Am J Epidemiol*. 2008;167:51–8.
35. Tedeschi-Reiner E, Strozzi M, Skoric B, Reiner Z. Relation of atherosclerotic changes in retinal arteries to the extent of coronary artery disease. *Am J Cardiol*. 2005;96:1107–9.
36. Touyz RM. Vascular remodeling, retinal arteries, and hypertension. *Hypertension*. 2007;50:603–4.
37. Sharrett AR, Hubbard LD, Cooper LS, Sorlie PD, Brothers RJ, Nieto FJ, et al. Retinal arteriolar diameters and elevated blood pressure: the Atherosclerosis Risk in Communities Study. *Am J Epidemiol*. 1999;150:263–70.
38. Leung H, Wang JJ, Rochtchina E, Wong TY, Klein R, Mitchell P. Impact of current and past blood pressure on retinal arteriolar diameter in an older population. *J Hypertens*. 2004;22:1543–9.
39. Wong TY, Islam FM, Klein R, Klein BE, Cotch MF, Castro C, et al. Retinal vascular caliber, cardiovascular risk factors, and inflammation: the multi-ethnic study of atherosclerosis (MESA). *Invest Ophthalmol Vis Sci*. 2006;47:2341–50.
40. Klein R, Klein BE, Knudtson MD, Wong TY, Tsai MY. Are inflammatory factors related to retinal vessel caliber? The Beaver Dam Eye Study. *Arch Ophthalmol*. 2006;124:87–94.
41. Klein R, Sharrett AR, Klein BE, Chambless LE, Cooper LS, Hubbard LD, et al. Are retinal arteriolar abnormalities related to atherosclerosis? The Atherosclerosis Risk in Communities Study. *Arterioscler Thromb Vasc Biol*. 2000;20:1644–50.
42. Ikram MK, De Jong FJ, Vingerling JR, Witteman JC, Hofman A, Breteler MM, et al. Are retinal arteriolar or venular diameters associated with markers for cardiovascular disorders? The Rotterdam Study. *Invest Ophthalmol Vis Sci*. 2004;45:2129–34.
43. Wong TY, Hubbard LD, Klein R, Marino EK, Kronmal R, Sharrett AR, et al. Retinal microvascular abnormalities and blood pressure in older people: the Cardiovascular Health Study. *Br J Ophthalmol*. 2002;86:1007–13.
44. De Jong FJ, Vernooij MW, Ikram MK, Ikram MA, Hofman A, Krestin GP, et al. Arteriolar oxygen saturation, cerebral blood flow, and retinal vessel diameters. The Rotterdam Study. *Ophthalmology*. 2007;115:887–92.
45. Ikram MK, Janssen JA, Roos AM, Rietveld I, Witteman JC, Breteler MM, et al. Retinal vessel diameters and risk of impaired fasting glucose or diabetes: the Rotterdam study. *Diabetes*. 2006;55:506–10.
46. Nguyen TT, Wong TY. Retinal vascular manifestations of metabolic disorders. *Trends Endocrinol Metab*. 2006;17:262–8.
47. Wong TY. Is retinal photography useful in the measurement of stroke risk? *Lancet Neurol*. 2004;3:179–83.
48. Wong TY, Klein R, Sharrett AR, Duncan BB, Couper DJ, Tielsch JM, et al. Retinal arteriolar narrowing and risk of coronary heart disease in men and women. The Atherosclerosis Risk in Communities Study. *JAMA*. 2002;287:1153–9.
49. Wang JJ, Liew G, Wong TY, Smith W, Klein R, Leeder S, et al. Retinal vascular caliber and the risk of coronary heart disease-related mortality. *Heart*. 2006;92:1583–7.
50. Wong TY, Knudtson MD, Klein R, Klein BE, Hubbard LD. A prospective cohort study of retinal arteriolar narrowing and mortality. *Am J Epidemiol*. 2004;159:819–25.
51. Wang JJ, Liew G, Klein R, Rochtchina E, Knudtson MD, Klein BE, et al. Retinal vessel diameter and cardiovascular mortality: pooled data analysis from two older populations. *Eur Heart J*. 2007;28:1984–92.
52. Wong TY, Klein R, Nieto FJ, Klein BE, Sharrett AR, Meuer SM, et al. Retinal microvascular abnormalities and 10-year cardiovascular mortality: a population-based case-control study. *Ophthalmology*. 2003;110:933–40.
53. McGeechan K, Liew G, Macaskill P, Irwig L, Klein R, Klein BE, et al. Meta-analysis: retinal vessel caliber and risk for coronary heart disease. *Ann Intern Med*. 2009;151:404–13.
54. Pepine CJ, Kerensky RA, Lambert CR, Smith KM, Von Mering GO, Sopko G, et al. Some thoughts on the vasculopathy of women with ischemic heart disease. *J Am Coll Cardiol*. 2006;47 Suppl 3:S30–5.
55. Bugiardini R, Bairey Merz CN. Angina with “normal” coronary arteries: a changing philosophy. *JAMA*. 2005;293:477–84.
56. Buchthal SD, Den Hollander JA, Merz CN, Rogers WJ, Pepine CJ, Reichek N, et al. Abnormal myocardial phosphorus-31 nuclear magnetic resonance spectroscopy in women with chest pain but normal coronary angiograms. *N Engl J Med*. 2000;342:829–35.
57. Bairey Merz CN, Shaw LJ, Reis SE, Bittner V, Kelsey SF, Olson M, et al. Insights from the NHLBI-Sponsored Women’s Ischemia Syndrome Evaluation (WISE) Study: Part II: gender differences in presentation, diagnosis, and outcome with regard to gender-based pathophysiology of atherosclerosis and macrovascular and microvascular coronary disease. *J Am Coll Cardiol*. 2006;47 Suppl 3:S21–9.
58. Liew G, Wang JJ, Mitchell P, Wong TY. Retinal vascular imaging: a new tool in microvascular disease research. *Circ Cardiovasc Imaging*. 2008;1:156–61.
59. Cheung N, Sharrett AR, Klein R, Criqui MH, Islam FM, Macura KJ, et al. Aortic distensibility and retinal arteriolar narrowing: the multi-ethnic study of atherosclerosis. *Hypertension*. 2007;50:617–22.
60. Cheung N, Islam FM, Jacobs Jr DR, Sharrett AR, Klein R, Polak JF, et al. Arterial compliance and retinal vascular caliber in cerebrovascular disease. *Ann Neurol*. 2007;62:618–24.
61. McGeechan K, Liew G, Macaskill P, Irwig L, Klein R, Sharrett AR, et al. Risk prediction of coronary heart disease based on retinal vascular caliber (from the Atherosclerosis Risk in Communities [ARIC] Study). *Am J Cardiol*. 2008;102:58–63.
62. Cheung N, Wang JJ, Klein R, Couper DJ, Richey Sharrett AR, Wong TY. Diabetic retinopathy and the risk of coronary heart disease: the Atherosclerosis Risk in Communities Study. *Diabetes Care*. 2007;30:1742–6.
63. Miettinen H, Haffner SM, Lehto S, Ronnema K, Pyorala K, Laakso M. Retinopathy predicts coronary heart disease events in NIDDM patients. *Diabetes Care*. 1996;19:1445–8.
64. Targher G, Bertolini L, Tessari R, Zenari L, Arcaro G. Retinopathy predicts future cardiovascular events among type 2 diabetic patients: The Valpolicella Heart Diabetes Study. *Diabetes Care*. 2006;29:1178.
65. Turner RC, Millns H, Neil HA, Stratton IM, Manley SE, Matthews DR, et al. Risk factors for coronary artery disease in non-insulin dependent diabetes mellitus: United Kingdom Prospective Diabetes Study (UKPDS: 23). *BMJ*. 1998;316:823–8.
66. Liew G, Wong TY, Mitchell P, Cheung N, Wang JJ. Retinopathy predicts coronary heart disease mortality. *Heart*. 2009;95:391–4.
67. Van Hecke MV, Dekker JM, Nijpels G, Moll AC, Van Leiden HA, Heine RJ, et al. Retinopathy is associated with cardiovascular and all-cause mortality in both diabetic and nondiabetic subjects: the hoorn study. *Diabetes Care*. 2003;26:2958.
68. Cugati S, Wang JJ, Knudtson MD, Rochtchina E, Klein R, Klein BE, et al. Retinal vein occlusion and vascular mortality: pooled data analysis of 2 population-based cohorts. *Ophthalmology*. 2007;114:520–4.
69. Christoffersen N, Gade E, Knudsen L, Juel K, Larsen M. Mortality in patients with branch retinal vein occlusion. *Ophthalmology*. 2007;114:1186–9.
70. Klein R, Klein BE, Moss SE, Meuer SM. Retinal emboli and cardiovascular disease: the Beaver Dam Eye Study. *Trans Am Ophthalmol Soc*. 2003;101:173–80.
71. Wang JJ, Cugati S, Knudtson MD, Rochtchina E, Klein R, Klein BE, et al. Retinal arteriolar emboli and long-term mortality: pooled data analysis from two older populations. *Stroke*. 2006;37:1833–6.
72. Thyer I, Kovoor P, Wang JJ, Taylor B, Kifley A, Lindley R, et al. Coronary catheterisation does not lead to retinal artery emboli in short-term follow-up of cardiac patients. *Stroke*. 2007;38:2370–2.
73. Kreis AJ, Nguyen T, Rogers S, Wang JJ, Harper CA, Clark DJ, et al. Acute retinal arteriolar emboli after cardiac catheterization. *Stroke*. 2008;39:3086–7.
74. Kanski JJ. Drug-induced disorders. En: *Clinical ophthalmology*. 6th ed., London: Elsevier; 2007.
75. Nieminen T, Lehtimäki T, Maenpää J, Ropo A, Uusitalo H, Kahonen M. Ophthalmic timolol: plasma concentration and systemic cardiopulmonary effects. *Scand J Clin Lab Invest*. 2007;67:237–45.
76. Lee AJ, Wang JJ, Kifley A, Mitchell P. Open-angle glaucoma and cardiovascular mortality: the Blue Mountains Eye Study. *Ophthalmology*. 2006;113:1069–76.
77. Lama PJ. Topical beta-adrenergic blockers and glaucoma: a heart-stopping association? *Ophthalmology*. 2006;113:1067–8.
78. Lloyd CE, Klein R, Maser RE, Kuller LH, Becker DJ, Orchard TJ. The progression of retinopathy over 2 years: the Pittsburgh Epidemiology of Diabetes Complications (EDC) Study. *J Diabetes Complications*. 1995;9:140–8.