

Linfoma cardíaco primario: diagnóstico mediante biopsia transyugular

Ángela Flox Camacho^a, Felipe Hernández Hernández^a, Rafael Salguero Bodes^a, Ignacio Sánchez Pérez^a, Amparo Carbonell Porras^b y Juan Tascón Pérez^a

^aUnidad de Hemodinámica y Cardiología Intervencionista. Hospital 12 de Octubre. Madrid.

^bUnidad de Cuidados Intensivos Coronarios. Hospital 12 de Octubre. Madrid. España.

El linfoma cardíaco primario, definido como linfoma no hodgkiniano con afección exclusiva del corazón y pericardio, es un tumor maligno extremadamente raro. Debe sospecharse en pacientes con masas cardíacas y fallo cardíaco, derrame pericárdico refractario o trastornos del ritmo. La biopsia transvenosa, bajo control fluoroscópico o por ecocardiografía transesofágica, es un procedimiento mínimamente invasivo que permite el diagnóstico definitivo. Presentamos un caso de linfoma cardíaco primario diagnosticado mediante esta técnica y al que se practicó una pericardiotomía percutánea con balón por derrame pericárdico severo recidivante. El paciente está libre de enfermedad tras tratamiento quimioterápico 7 meses después del diagnóstico.

Palabras clave: Tumor cardíaco. Derrame pericárdico. Ecocardiografía.

Primary Cardiac Lymphoma: Diagnosis by Transjugular Biopsy

Primary cardiac lymphoma, defined as a non-Hodgkin's lymphoma involving only the heart and pericardium, is an extremely rare malignancy. It should be suspected in patients with a heart mass and heart failure, unexplained refractory pericardial effusion or rhythm disturbances. Transvenous intracardiac tumor biopsy under fluoroscopic or transesophageal echocardiographic guidance, is a minimally invasive technique which makes definite diagnosis possible. We describe a patient in whom primary cardiac lymphoma was diagnosed by this technique. He also underwent percutaneous balloon pericardiotomy because of severe refractory pericardial effusion. Seven months after diagnosis and treatment with standard chemotherapy, the patient remained free of disease.

Key words: Cardiac tumor. Pericardial effusion. Echocardiography.

Full English text available at: www.revespcardiol.org

INTRODUCCIÓN

El linfoma cardíaco primario (LCP) es un tumor extraordinariamente infrecuente. Su rápida progresión y el hecho de que el diagnóstico suele ser tardío empeoran notablemente su pronóstico. Se define como el linfoma no hodgkiniano (LNH) que afecta exclusivamente al corazón y el pericardio o a una gran masa tumoral localizada en el corazón^{1,2}. Suele localizarse en las cavidades derechas y sus síntomas son inespecíficos, dependiendo de su localización y extensión. Aunque en su diagnóstico son de gran importancia las técnicas de imagen, el diagnóstico de certeza se obtiene mediante

estudio histológico³ y la biopsia por vía intravenosa es actualmente la más rentable. Su tratamiento se basa en la poliquimioterapia, al tratarse de un linfoma agresivo⁴. Aunque su pronóstico es malo y no existen estudios de seguimiento a largo plazo, un diagnóstico temprano y un tratamiento apropiado y agresivo pueden obtener una supervivencia prolongada.

CASO CLÍNICO

Varón de 64 años, hipertenso y con artropatía psoriásica tratada con metotrexato y ciclosporina, que ingresó por insuficiencia cardíaca derecha en su hospital de referencia. Un ecocardiograma transtorácico detectó derrame pericárdico severo sin riesgo hemodinámico. El electrocardiograma demostró un flúter auricular con alto grado de bloqueo auriculoventricular, a 40 lat/min. Se inició tratamiento con esteroides; el derrame disminuyó hasta llegar a ser moderado, y se implantó un marcapasos VVI. Tres meses después

Correspondencia: Dra. A. Flox Camacho.
Unidad de Hemodinámica y Cardiología Intervencionista.
Servicio de Cardiología. Hospital 12 de Octubre. Avda. de Córdoba, s/n.
28041 Madrid. España.
Correo electrónico: angelaflax@terra.es

Recibido el 24 de marzo de 2003.

Aceptado para su publicación el 6 de agosto de 2003.

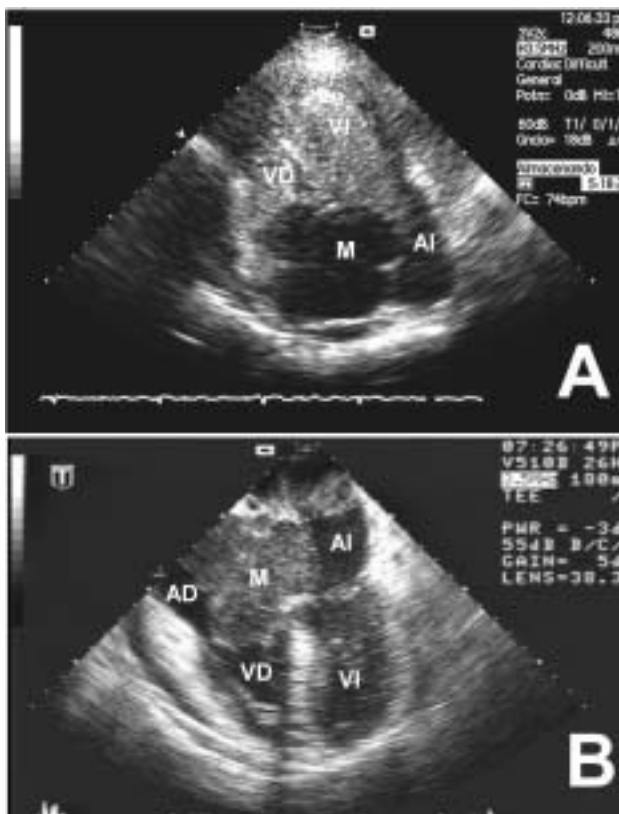


Fig. 1. A: ecocardiograma transtorácico, plano apical de 4 cámaras, tras una inyección de contraste intravenoso. B: ecocardiograma transesofágico, sin contraste, plano 4 cámaras. AD: aurícula derecha; AI: aurícula izquierda; M: masa; VI: ventrículo izquierdo; VD: ventrículo derecho.

reingresó por insuficiencia cardíaca biventricular. Un nuevo ecocardiograma objetivó un derrame ligero y una gran masa en la aurícula derecha. Por este motivo se decidió su traslado a nuestro hospital, donde un nuevo ecocardiograma con contraste intravenoso (Levovist®) confirmó la presencia de esta masa (fig. 1A). Un ecocardiograma transesofágico y un escáner helicoidal con contraste demostraron cómo se originaba en el septo interauricular, extendiéndose hacia ambas aurículas y ocupando casi la totalidad de la aurícula derecha (figs. 1B y 2A). No se hallaron adenopatías mediastínicas. Dado que el derrame recidivó y produjo inestabilidad hemodinámica, se realizó una pericardiocentesis evacuadora acompañada de una pericardiotomía percutánea con balón de valvuloplastia (BALT Crystal 45/20 mm) por vía subxifoidea y, simultáneamente, biopsia de la masa por vía yugular derecha (fig. 3). El estudio anatomopatológico, tanto del líquido pericárdico como de la masa auricular, confirmó la presencia de LNH B difuso de alto grado. La biopsia ósea no mostró infiltración por linfoma. Se inició un tratamiento quimioterápico con protocolo CHOP (ciclofosfamida, vincristina, doxorubicina y prednisona). Un nuevo escáner helicoidal,

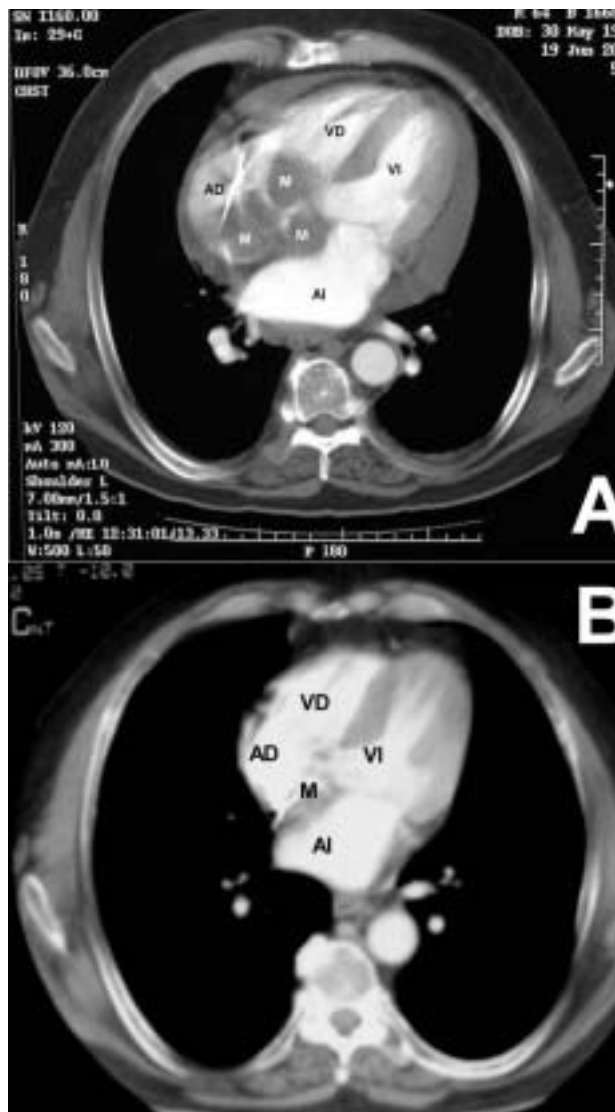

Fig. 2. A: imagen de escáner helicoidal con contraste. El artefacto en la AD corresponde a electrodo de marcapasos. B: imagen de escáner helicoidal con contraste tras tratamiento quimioterápico. AD: aurícula derecha; AI: aurícula izquierda; M: masa; VI: ventrículo izquierdo; VD: ventrículo derecho.

realizado una semana después del inicio del tratamiento, puso de manifiesto una reducción de la masa de más de un 40% (fig. 2B). Un ecocardiograma transtorácico realizado 5 meses después demostró la ausencia de masas intracavitarias y de derrame pericárdico. Después de 7 meses el paciente continúa libre de enfermedad y sin recidiva del derrame.

DISCUSIÓN

Los tumores cardíacos primarios son muy infrecuentes: su incidencia en necropsias de poblaciones no seleccionadas varía del 0,0017 al 0,19%, aunque en otras series llega hasta el 0,21%. Las tres cuartas partes son benignos y los más frecuentes, mixomas⁵. El

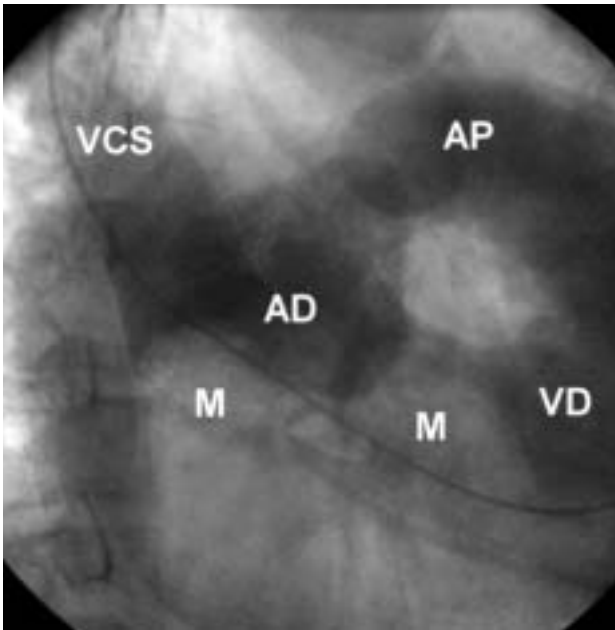


Fig. 3. Imagen obtenida por fluoroscopia tras la administración de contraste por vía transyugular. *Pig tail* introducido en cavidad pericárdica. Electrodo de marcapasos que desde la vena cava superior se dirige hacia el ápex de ventrículo derecho. Se aprecia la presencia de la masa en la aurícula derecha.

AD: aurícula derecha; AP: arteria pulmonar; M: masa; VCS: vena cava superior; VD: ventrículo derecho.

linfoma cardíaco primario representa sólo el 1,3% de los tumores cardíacos primarios y el 0,5% de los linfomas extranodales. El 80% son LNH de células grandes B, difusos, de alto grado de malignidad y rápido crecimiento. Hasta el 28% de los linfomas generalizados pueden infiltrar el corazón. La localización más frecuente del LCP es la aurícula derecha, seguida del pericardio. La clínica es inespecífica y depende de su localización y extensión: insuficiencia cardíaca derecha, dolor precordial, arritmias, trastornos de la conducción y taponamiento cardíaco. El diagnóstico suele ser tardío, lo que empeora más el pronóstico^{3,4}. En este caso, no se detectó el tumor en el primer ecocardiograma, aunque éste ya debería estar presente, ya que existía fallo derecho y el derrame no ocasionaba riesgo hemodinámico. Por otro lado, es poco adecuado, por lo que no podemos dejar de mencionarlo, tratar con corticoides un derrame pericárdico del que se desconoce su etiología.

Aunque las técnicas de imagen son de gran importancia, el diagnóstico de certeza es anatomopatológico. La citología del líquido pericárdico es positiva hasta en el 88% de los casos, aunque con baja especificidad⁶, ya que la presencia de células linfocitoides atípicas también puede corresponder a linfocitosis reactiva u otras neoplasias. En estos casos, la inmunohistoquímica, la citometría de flujo y el estudio citogenético permiten definir el linaje linfocitario y detectar la población mo-

noclonal, hallazgos suficientes para aceptar el diagnóstico e iniciar un tratamiento quimioterápico³.

Aunque en nuestro caso ambos procedimientos diagnósticos se realizaron simultáneamente, otra posibilidad diagnóstica cuando no es posible obtener líquido pericárdico es la obtención de muestras tisulares mediante biopsia. Aunque el éxito mediante la toracotomía abierta y la mediastinoscopia es del 100%, estos procedimientos son agresivos y no carecen de morbimortalidad³. Actualmente, el método diagnóstico más accesible es la biopsia por vía transyugular guiada mediante ecocardiograma transesofágico, lo que aumenta la exactitud en la obtención de muestras (éxito del 100%)³ y disminuye el riesgo de complicaciones (taponamiento, embolización del tumor, arritmias, daño valvular, neumotórax y reacciones vasovagales)⁷⁻⁹. En nuestro caso, dada la excelente accesibilidad de la masa, visualizada mediante auriculograma, se obvió el empleo del ecocardiograma transesofágico.

Por otro lado, la pericardiotomía con balón, variante percutánea de la ventana quirúrgica subxifoidea, es un procedimiento sencillo para el tratamiento de pacientes con derrame pericárdico severo recurrente. Su baja tasa de complicaciones la hace preferible a otras alternativas quirúrgicas en pacientes con derrames de origen neoplásico¹⁰⁻¹². Hasta el momento no se ha descrito ningún caso en pacientes con LCP.

En cuanto al tratamiento de estos tumores, no hay evidencia de aumento de la supervivencia con la cirugía, y la poliquimioterapia es la mejor opción terapéutica, aunque el pronóstico continúa siendo malo. El diagnóstico temprano asociado a un tratamiento agresivo puede obtener una supervivencia prolongada en estos pacientes^{3,4}. El trasplante cardíaco se ha planteado recientemente como una alternativa terapéutica en los pacientes con tumores cardíacos primarios y malos resultados del tratamiento convencional. Hasta el momento son muy escasos los casos recogidos; el sarcoma es el tumor para el que más frecuentemente se ha empleado el trasplante como tratamiento. Por otro lado, no está claro el efecto que tanto la quimioterapia como el tratamiento inmunodepresor pueden tener sobre el injerto, por lo que los beneficios de esta estrategia terapéutica aún deben ser más ampliamente evaluados^{13,14}.

BIBLIOGRAFÍA

- McAllister HA, Fenoglio JJ. Tumors of the cardiovascular system. Atlas of tumor pathology. 2nd series. Fascicle 15. Washington DC: Armed Forces Institute of Pathology, 1978; p. 73-109.
- Cairns P, Butany J, Fulop J, Rakowski H, Hassaram S. Cardiac presentation of non-Hodgkin's lymphoma. Arch Pathol Lab Med 1987;111:80-3.
- Ceresoli GL, Ferreri A, Bucci E, Ripa C, Ponzoni M, Villa E. Primary cardiac lymphoma in immunocompetent patients.

- Diagnostic and therapeutic management. *Cancer* 1997;80:1497-506.
- Porcar Ramells C, Clemente González C, García Parés D, Guardia Sánchez R, Pérez Ayuso M, García-Bragado Dalmau F. Linfoma cardíaco primario: diagnóstico citológico y tratamiento con respuesta a poliquimioterapia y autotrasplante de precursores hematopoyéticos. Presentación de un caso y revisión de la literatura. *An Med Interna* 2002;19:305-9.
 - Gabe ED, Rodríguez Correa C, Vigliano C, San Martino J, Wisner JN, González P, et al. Mixomas cardíacos: correlación anatomoclínica. *Rev Esp Cardiol* 2002;55:505-13.
 - Springgs AI, Vanhegan RI. Cytological diagnosis of lymphoma in serous effusions. *J Clin Pathol* 1981;34:1311-25.
 - Salka S, Siegel R, Sagar KB. Transvenous biopsy of intracardiac tumor under transesophageal echocardiographic guidance. *Am Heart J* 1993;125:1782-4.
 - Unger P, Kentos A, Cogan E, Renard M, Crasset V, Stoupel E. Primary cardiac lymphoma: diagnosis by transvenous biopsy under transesophageal echocardiographic guidance. *J Am Soc Echocardiogr* 1998;11:89-91.
 - Jurkovich D, Marchena E, Bilsker M, Fierro-Renoy C, Temple D, García H. Primary cardiac lymphoma diagnoses by percutaneous intracardiac biopsy with combined fluoroscopic and transesophageal echocardiographic imaging. *Cathet Cardiovasc Intervent* 2000;50:226-33.
 - Palacios I, Murat Tuzcu E, Ziskind A, Younger J, Block P. Percutaneous balloon pericardial window for patients with malignant pericardial effusion and tamponade. *Cathet and Cardiovasc Diagn* 1991;22:244-9.
 - Ziskind A, Craig A, Lemmon C, Burstein S, Gimble L, Herrmann H, et al. Percutaneous balloon pericardiotomy for the treatment of cardiac tamponade and large pericardial effusions: description of technique and report of the first 50 cases. *J Am Coll Cardiol* 1993;21:1-5.
 - Navarro del Amo LF, Córdoba Polo M, Orejas Orejas M, López Fernández T, Mohandes M, Iñíguez Romo A. Pericardiotomía percutánea con balón en pacientes con derrame pericárdico recurrente. *Rev Esp Cardiol* 2002;55:25-8.
 - Jiménez Mazuecos JM, Fuentes Manso R, Segovia Cubero J, Toquero Ramos J, Oteo Domínguez JF, Alonso-Pulpón Rivera L. ¿Es útil el trasplante cardíaco como tratamiento del sarcoma cardíaco primario? *Rev Esp Cardiol* 2003;56:408-11.
 - Gowdamarajan A, Michler RE. Therapy for primary cardiac tumors: is there a role for heart transplantation? *Curr Opin Cardiol* 2000;15:121-5.