

de Hemodinámica y Cardiología Intervencionista de la Sociedad Española de Cardiología (1990-2015). *Rev Esp Cardiol.* 2016;69:1180–1189.

- Hilling-Smith R, Cockburn J, Dooley M, et al. Rapid pacing using the 0.035-in. Retrograde left ventricular support wire in 208 cases of transcatheter aortic valve implantation and balloon aortic valvuloplasty. *Catheter Cardiovasc Interv.* 2017;89:783–786.

<http://dx.doi.org/10.1016/j.recresp.2017.06.019>  
0300-8932/

© 2017 Sociedad Española de Cardiología. Publicado por Elsevier España, S.L.U. Todos los derechos reservados.

### La variante p.Arg118Cys en el gen GLA no causa enfermedad de Fabry. Más evidencias



### The p.Arg118Cys Variant in the GLA Gene Does Not Cause Fabry Disease. More Evidence

#### Sr. Editor:

La enfermedad de Fabry (EF) es un trastorno ligado al cromosoma X, debido a mutaciones en el gen *GLA*, que produce un déficit de la enzima alfa-galactosidasa A, encargada de degradar determinados glucoesfingolípidos. El déficit enzimático hace que estos se acumulen, lo que lleva a una disfunción de órganos vitales (fundamentalmente riñón y corazón) y una muerte prematura. Las mujeres pueden presentar el mismo grado de afección que los varones, pero suele ser menos grave y más tardía. Se la considera una enfermedad rara, con una frecuencia de 1:40.000-1:120.000<sup>1</sup>.

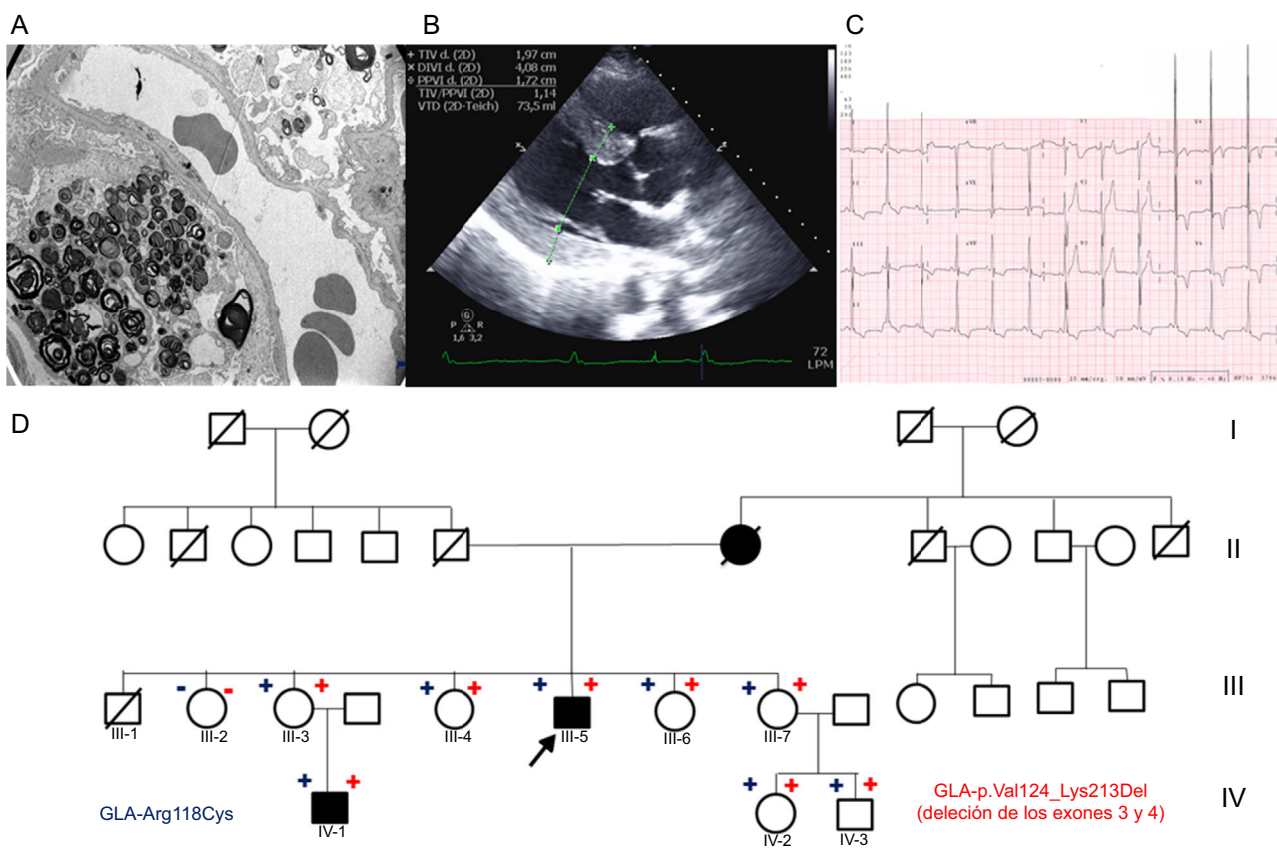
Su diagnóstico es un reto y muchas veces es el cardiólogo, que estudia al paciente por una miocardiopatía hipertrófica (MCH), quien la sospecha. El estudio genético confirma el diagnóstico y permite el estudio familiar; sin embargo, hay variantes genéticas de patogenicidad dudosa<sup>1</sup>. Este hecho es crucial, ya que hay un

tratamiento enzimático sustitutivo (TES) caro y no exento de complicaciones.

Se presenta el caso de una familia con EF en la que se demostró que la variante p.Arg118Cys no causa la enfermedad, por lo que se recalca la necesidad de estar alerta ante variantes similares.

A un varón de 45 años, con proteinuria desde los 36 y cuya función renal se fue deteriorando, se le realizó una biopsia renal. El microscopio electrónico mostró «cuerpos de cebra» sospechosos de EF (figura A). Ante estos hallazgos, se derivó al paciente a la unidad de cardiopatías familiares, donde se completó el estudio, en el que destacaban una grave hipertrofia del ventrículo izquierdo (HVI) en el ecocardiograma y PR corto e HVI en el electrocardiograma (figuras B y C). Se realizó estudio genético, panel de 16 genes relacionados con la MCH (incluido *GLA*), con *next generation sequencing*. Se detectó la variante p.Arg118Cys, pero también una delección de los exones 3 y 4 (p.Val124\_Lys213del).

El estudio familiar (figura D) mostró que su madre tenía MCH y falleció de insuficiencia renal a los 64 años. Algunos familiares eran de otra comunidad autónoma, por lo que se contactó con otra unidad de cardiopatías familiares. Se detectó a 5 mujeres y



**Figura.** A: microscopía electrónica de biopsia renal con «cuerpos de cebra». B: ecocardiograma del caso índice con HVI. C: electrocardiograma del caso índice con HVI y PR corto. D: árbol genealógico; cuadrado: varón; círculo: mujer; en negro: fenotípicamente afectados; flecha: probando; diagonal: fallecido; + rojo: portador de la delección de los exones 3 y 4; - rojo: no portador de la delección de los exones 3 y 4; + azul: portador de la variante p.Arg118Cys; - azul: no portador de la variante p.Arg118Cys; HVI: hipertrofia del ventrículo izquierdo. Esta figura se muestra a todo color solo en la versión electrónica del artículo.

**Tabla**

Datos clínicos y genéticos de la familia estudiada

Paciente	Sexo	Portadores p.Arg118Cys	Portadores deleción	Actividad enzima GLA*	Edad al diagnóstico (años)	Afección cardíaca	Afección renal	Córnea verticilata	Angioqueratomas	Crisis de Fabry
III:5	V	+	+	0,1	43	HVI	IR	+	-	+
III:2	M	-	-	3,5		-	-	-	-	-
III:3	M	+	+	2,0	51	HVI	Microalbuminuria	+	-	+
III:4	M	+	+	2,1		-	-	-	-	-
III:6	M	+	+	ND		-	-	-	-	-
III:7	M	+	+	1		-	-	-	-	-
IV:1	V	+	+	ND	26	HVI	Microalbuminuria	-	+	+
IV:2	M	+	+	1,0		-	-	-	-	-
IV:3	V	+	+	0,1	4	-	-	-	-	-

-: sin afección; +: afección; crisis de Fabry: dolor urente en manos y pies; HVI: hipertrofia del ventrículo izquierdo; IR: insuficiencia renal; M: mujer; ND: no disponible; V: varón.

\* Valores de referencia de la actividad de la alfa-galactosidasa A en gota seca, en  $\mu\text{mol/l/h}$  (2,0-11,7).

2 varones portadores, 1 de ellos un niño de 4 años (las características clínicas se resumen en la [tabla](#)). Todos los portadores de la deleción en *GLA* también son portadores de la variante p.Arg118Cys, mientras que los no portadores no lo son. El estudio familiar permitió establecer que tanto la variante de tipo *missense* como la deleción se encuentran en el mismo alelo ([figura A](#)).

Ya se habían descrito deleciones similares y en relación con la EF que no aparecen en bases de datos de población normal. La deleción se produce por un reordenamiento entre secuencias repetitivas denominadas *Alu*, las cuales se distribuyen por todo el gen. Si esta variante se tradujera, se perdería parte del dominio en el que se localiza el sitio de unión al sustrato, con lo que la proteína carecería de actividad enzimática.

Se publicó previamente que la p.Arg118Cys era responsable de la EF<sup>2</sup>, pero los artículos no confirman la cosegregación familiar y dan solo información de casos índice. Además, son estudios de tipo Sanger, por lo que no se puede descartar que hubiera deleciones causantes de la enfermedad indetectables con este método. Esta limitación se soluciona con la *next generation sequencing* con plataforma que incluya estudio de *copy number variations*.

La p.Arg118Cys también aparece en la población normal: en la base de datos *Exome Aggregation Consortium*, se identifica en 8 varones hemocigotos de una población de control<sup>3</sup>. El aparecer en bases de datos de genotipado de población general con una frecuencia elevada (superando la prevalencia de la EF en población general) apoya la no patogenicidad de la misma. Ferreira et al.<sup>4</sup> demostraron que los portadores de p.Arg118Cys tienen una sobrevida similar a de la población de control y no sufren complicaciones de la EF. Es importante destacar que la actividad enzimática puede estar disminuida, pero probablemente sea suficiente para que la enzima ejerza su función, por lo que no se debe utilizar esta medición para definir la patogenicidad y, menos aún, para iniciar TES.

En la familia estudiada, el caso índice está recibiendo TES, y se ha ofrecido este tratamiento a 1 sobrino (IV:1) y 1 hermana (III:2). El resto de las mujeres portadoras están asintomáticas y sin afección. El niño de 4 años está asintomático, pero en estrecho seguimiento, debido a la posibilidad de iniciar TES precoz para evitar el daño de órganos diana.

En resumen, la EF debe incluirse en el diagnóstico diferencial de la MCH y, si está indicado, realizar un estudio genético mediante *next generation sequencing* que permita detectar deleciones. Debe ponerse en duda la patogenicidad de las variantes previamente consideradas patogénicas, como la p.Arg118Cys, en estudios en los

que las deleciones pudieron pasar inadvertidas y en los que no se confirmó la cosegregación familiar. El estudio integral de la familia y un adecuado estudio genético permiten solventar estas dificultades<sup>5</sup>.

**CONFLICTO DE INTERESES**

L. Monserrat-Iglesias es accionista de Health in Code S.L.

Cayetana Barbeito-Caamaño<sup>a</sup>, Mercedes Cao-Vilariño<sup>b</sup>, Juan Mosquera-Reboredo<sup>c</sup>, Pablo García-Pavía<sup>d</sup>, Lorenzo Monserrat-Iglesias<sup>e</sup> y Roberto Barriales-Villa<sup>f,\*</sup>

<sup>a</sup>Servicio de Cardiología, Complejo Hospitalario Universitario de A Coruña, Instituto de Investigación Biomédica de A Coruña (INIBIC), Servizo Galego de Saúde (SERGAS), Universidade da Coruña, A Coruña, España

<sup>b</sup>Servicio de Nefrología, Complejo Hospitalario Universitario de A Coruña, Instituto de Investigación Biomédica de A Coruña (INIBIC), Servizo Galego de Saúde (SERGAS), Universidade da Coruña, A Coruña, España

<sup>c</sup>Servicio de Anatomía Patológica, Complejo Hospitalario Universitario de A Coruña, Instituto de Investigación Biomédica de A Coruña (INIBIC), Servizo Galego de Saúde (SERGAS), Universidade da Coruña, A Coruña, España

<sup>d</sup>Unidad de Insuficiencia Cardíaca y Cardiopatías Familiares, Servicio de Cardiología, Hospital Universitario Puerta de Hierro, Majadahonda, Madrid, España

<sup>e</sup>Instituto de Investigación Biomédica de A Coruña (INIBIC), Health in Code S.L., A Coruña, España

<sup>f</sup>Unidad de Cardiopatías Familiares, Servicio de Cardiología, Complejo Hospitalario Universitario de A Coruña, Instituto de Investigación Biomédica de A Coruña (INIBIC), Servizo Galego de Saúde (SERGAS), Universidade da Coruña, A Coruña, España

\* Autor para correspondencia:

Correo electrónico: [rbarrialesv@gmail.com](mailto:rbarrialesv@gmail.com) (R. Barriales-Villa).

On-line el 23 de julio de 2017

**BIBLIOGRAFÍA**

- Ortiz A, Sanchez-Niño MD. Diagnosis and treatment of Fabry disease. *Med Clin (Barc)*. 2017;148:132-138.

2. Baptista MV, Ferreira S, Pinho-E-Melo T, et al. Mutations of the GLA gene in young patients with stroke: the PORTYSTROKE study—screening genetic conditions in Portuguese young stroke patients. *Stroke*. 2010;41:431–436.

3. Ferreira S, Ortiz A, Germain DP, et al. The alpha-galactosidase A p.Arg118Cys variant does not cause a Fabry disease phenotype: Data from individual patients and family studies. *Mol Genet Metab*. 2015;114:248–258.

4. Exome Aggregation Consortium (ExAC), Cambridge, MA. Versión: 0.3.1 [citado 15 Ene 2017]. Disponible en: <http://exac.broadinstitute.org>.

5. Barriales-Villa R, Gimeno-Blanes JR, Zorio-Grima E, et al. Plan of action for inherited cardiovascular diseases: synthesis of recommendations and action algorithms. *Rev Esp Cardiol*. 2016;69:300–309.

<http://dx.doi.org/10.1016/j.recesp.2017.06.028>  
0300-8932/

© 2017 Sociedad Española de Cardiología. Publicado por Elsevier España, S.L.U. Todos los derechos reservados.

## Taquicardia ventricular sostenida tras traumatismo torácico en un paciente con tetralogía de Fallot corregida



### Sustained Ventricular Tachycardia After Thoracic Traumatism in a Patient With Repaired Tetralogy of Fallot

#### Sr. Editor:

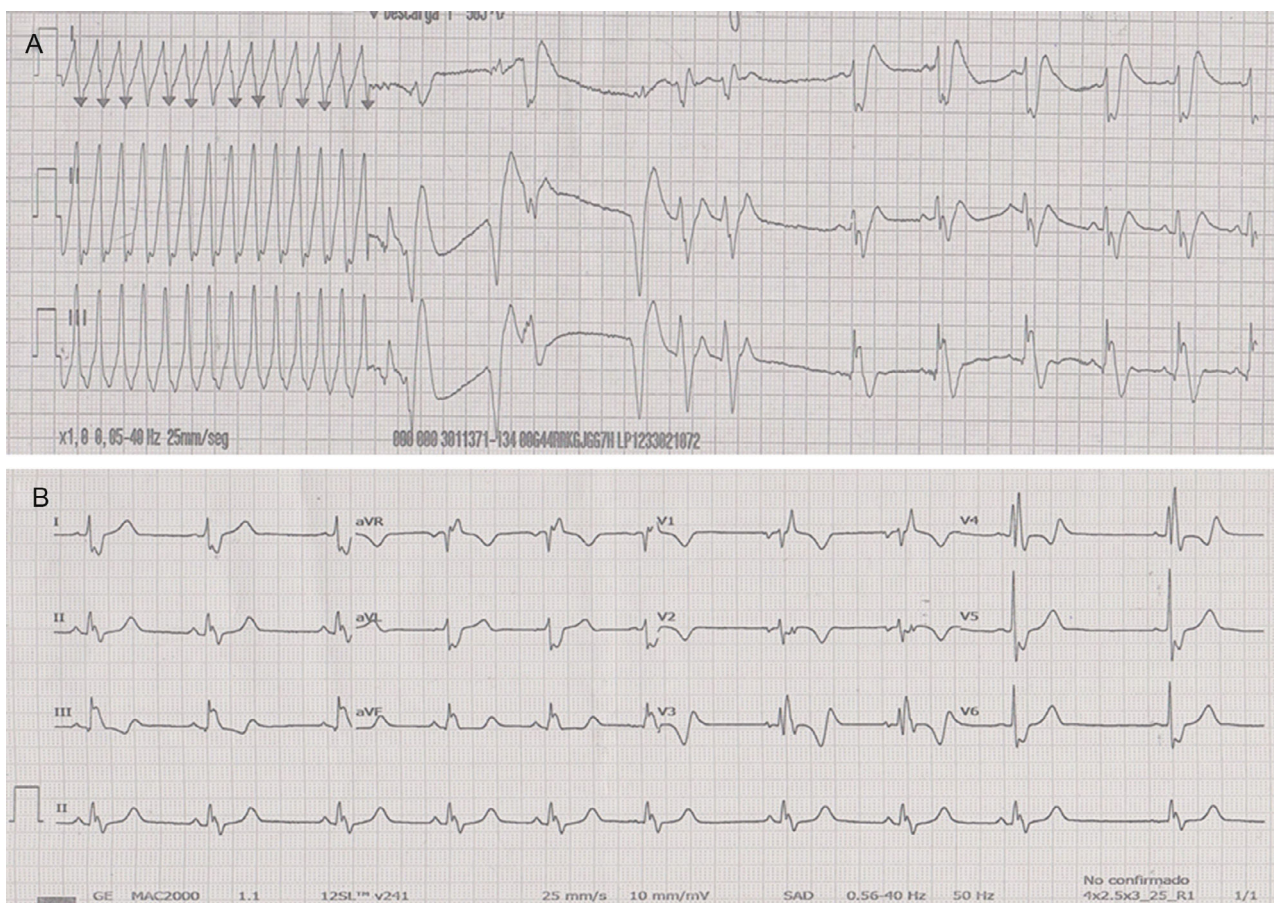
La mayoría de los estudios sobre valoración del riesgo de muerte súbita de los pacientes con tetralogía de Fallot muestran un riesgo del 2–3% por década, que aumenta tardíamente tras la corrección quirúrgica<sup>1</sup>, frecuentemente relacionado con eventos arrítmicos. Se presenta el caso de 1 paciente con tetralogía de Fallot corregida, que cursó con un episodio de taquicardia ventricular desencadenado por un traumatismo torácico.

Se trata de un niño de 13 años con antecedentes de tetralogía de Fallot, intervenido en 2004 con corrección completa mediante ventriculotomía, parche transanular de pericardio y cierre de comunicación interventricular. Asintomático hasta ese momento, acudió al servicio de atención continuada de su centro de salud por palpitaciones y sensación de mareo tras recibir un puñetazo en la

región precordial en el contexto de una reyerta con sus amigos. En la tira de ritmo se observó una taquicardia regular de QRS ancho que indicaba taquicardia ventricular monomórfica sostenida (figura 1A). Debido al deterioro clínico, se le administró un choque eléctrico sincronizado que logró la reversión a ritmo sinusal, y se trasladó al paciente a nuestro centro hospitalario.

Al ingreso, el paciente se encontraba asintomático, en ritmo sinusal (figura 1B). No se obtuvieron hallazgos patológicos en los análisis, la ecocardiografía no mostraba cambios significativos respecto a estudios previos, y se observaba un ventrículo izquierdo no dilatado con una fracción de eyección del 68%, sin asimetrías contráctiles, un ventrículo derecho (VD) ligeramente dilatado con contractilidad conservada e insuficiencia pulmonar grave.

Durante el ingreso, se inició tratamiento con dosis bajas de bloqueadores beta, y desde entonces no se presentaron más arritmias. Se completó el estudio con una cardiiorresonancia magnética, que mostró el VD dilatado (volumen telediastólico del VD, 210 ml [143 ml/m<sup>2</sup>]; volumen telesistólico del VD, 108 ml [74 ml/m<sup>2</sup>]), con fracción de eyección del VD del 48% e insuficiencia pulmonar de grado grave (fracción de regurgitación, 43%); no se detectaron áreas focales de realce tardío en ninguno de los 2 ventrículos.



**Figura 1.** A: tira de ritmo al ingreso, con taquicardia regular de QRS ancho a 300 latidos por minuto con eje inferior, compatible con taquicardia ventricular monomórfica sostenida, que se revierte a ritmo sinusal tras el choque eléctrico sincronizado. B: electrocardiograma basal en ritmo sinusal con bloqueo de rama derecha del haz de His. Anchura del QRS, 154 ms.