

## Insuficiencia mitral tras MitraClip: impacto de la morfología del orificio regurgitante mitral evaluado mediante ecocardiografía tridimensional



### Mitral Regurgitation After MitraClip: Impact of Mitral Regurgitant Orifice Morphology Evaluated by Three-dimensional Echocardiography

Sra. Editora:

El tratamiento percutáneo de la insuficiencia mitral (IM) con el dispositivo MitraClip es una opción para pacientes desestimados para cirugía mitral por alto riesgo por disfunción ventricular<sup>1,2</sup> o comorbilidades, y se ha demostrado que es una técnica segura y efectiva<sup>2,3</sup>.

Los pacientes seleccionados para este procedimiento deben cumplir unos criterios anatómicos que se valoran principalmente por ecocardiografía transesofágica (ETE) bidimensional<sup>3</sup>. Sin embargo, el análisis morfológico y funcional de la válvula mitral es complejo, por lo que la ETE tridimensional permite una mejor valoración de la válvula y los cambios inducidos tras la reparación percutánea de la válvula mitral<sup>4</sup>.

Los requisitos anatómicos de la válvula mitral para implante de MitraClip son bastante estrictos y requieren, entre otras cosas, que el chorro regurgitante tenga un origen central (festones A2-P2)<sup>3</sup>; sin embargo, la ETE bidimensional no siempre es capaz de precisar este origen con exactitud.

El objetivo de nuestro estudio es analizar la morfología del orificio regurgitante anatómico (ORA) mitral por ETE tridimensional y su relación con la reducción de la regurgitación tras implante de MitraClip.

El estudio diseñado es una serie de casos. Desde noviembre de 2011 hasta septiembre de 2013, se incluyó consecutivamente a los pacientes con IM significativa que cumplían criterios anatómicos valorados por ETE bidimensional para el implante de MitraClip (Abbott Vascular), y se excluyeron los casos que no tenían un origen central del chorro regurgitante. Se realizó por ETE tridimensional (Philips iE33) un estudio de la morfología del ORA, que se clasificó en central puro (C) cuando estaba afectado exclusivamente A2-P2 y central-excéntrico si además estaban afectados los segmentos adyacentes a A2-P2, que puede ser centromedial (CM) o centrolateral (CL) (figura).

Se evaluó la relación entre la morfología del ORA y la reducción de la IM (grados I-IV)<sup>3</sup> o la ausencia de reducción inmediatamente tras el implante del dispositivo. Se consideró resultado óptimo que la IM final fuera de grado  $\leq 2$ .

Todas las variables se recogieron prospectivamente. Nuestra serie está formada por 20 pacientes. En 1 no se pudo implantar el dispositivo por estenosis mitral grave. Se excluyó a otros 2 por IM de causa orgánica y origen excéntrico del chorro de regurgitación. Se incluyó finalmente a 17 pacientes (media de edad,  $61 \pm 16$  años; el 70% varones; el 59% en clase funcional III de la *New York Heart Association*; EuroSCORE logístico,  $14,78 \pm 12$ ; fracción de eyección del ventrículo izquierdo, 28%; el 88% tenía hipertensión pulmonar). En todos los pacientes la etiología de la IM era funcional. El procedimiento fue exitoso en todos los casos, y se implantó un dispositivo en 14 pacientes y dos en 3. Se realizó estudio por ETE bidimensional y tridimensional completo antes del implante y al final del procedimiento, y se cuantificó la IM en cuatro grados<sup>3-5</sup>. Se obtuvo consentimiento informado.

Las variables cualitativas se expresan con número absoluto y porcentaje. Las variables cuantitativas se expresan como media  $\pm$  desviación estándar. Se analizó la asociación entre

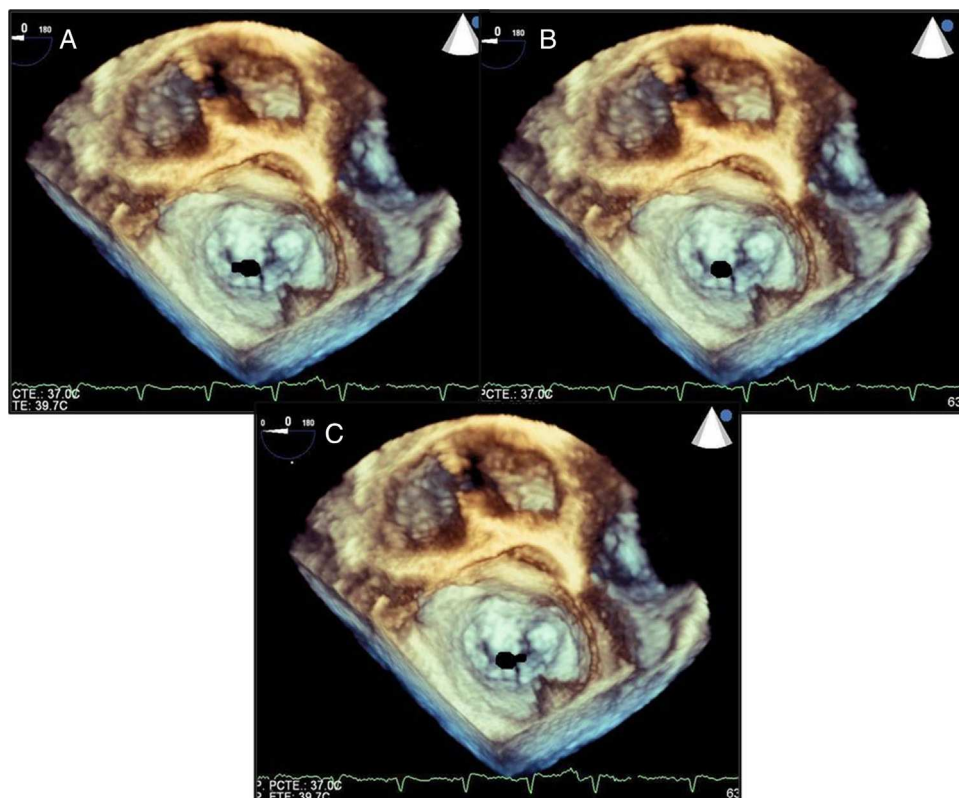


Figura. Tipos de orificio regurgitante mitral por ecocardiografía transesofágica tridimensional. A: centrolateral. B: central. C: centromedial.

**Tabla**  
Parámetros ecocardiográficos

	Total (n = 17)	Grupo A (n = 6)	Grupo B (n = 11)	p
Dd basal (mm)	67,53 ± 10,86	63,33 ± 13,32	70,20 ± 8,10	0,22
Ds basal (mm)	55,46 ± 11,93	52 ± 14,49	58,30 ± 9,71	0,31
Vtd basal (ml)	255 ± 91,64	232,83 ± 95,88	268,30 ± 91,46	0,47
Vts basal (ml)	183,68 ± 78,30	162,17 ± 89,49	196,60 ± 72,64	0,41
FEVI basal (%)	28,56 ± 12,45	34,33 ± 18,64	24,72 ± 5,35	0,12
PSAP basal (mmHg)	47,87 ± 10,42	45,83 ± 13,76	48,72 ± 8,13	0,59
TAPSE basal (mm)	15,40 ± 4,25	16,20 ± 4,15	15,27 ± 4,33	0,69
Onda S basal (cm/s)	9,24 ± 1,71	10,20 ± 1,75	8,67 ± 1,48	0,08
Grado IM basal	3,94	4	3,90	0,65
ORE basal (cm <sup>2</sup> )	0,49 ± 0,06	0,46 ± 0,04	0,51 ± 0,07	0,12
ORA3D basal (cm <sup>2</sup> )	0,43 ± 0,03	0,45 ± 0,02	0,43 ± 0,04	0,14
VC3D basal (cm <sup>2</sup> )	0,42 ± 0,04	0,43 ± 0,03	0,43 ± 0,04	0,99
Diámetro AP anillo mitral basal (mm)	28,84 ± 5,11	27 ± 4,33	30,72 ± 5,19	0,16
Diámetro IC anillo mitral basal (mm)	41,31 ± 4,51	41,17 ± 5,38	42,18 ± 4,16	0,67
Grado IM final	1,7 ± 1,04	0,66 ± 0,51	2,27 ± 0,78	< 0,0001
ORE final (cm <sup>2</sup> )	0,20 ± 0,10	0,10 ± 0,06	0,25 ± 0,09	0,002
Cambio de grado de IM	2,24 ± 1,04	3,33 ± 0,52	1,63 ± 0,78	< 0,0001
Cambio ORE (cm <sup>2</sup> )	0,29 ± 0,12	0,36 ± 0,09	0,23 ± 0,10	0,048

AP: anteroposterior; Dd: diámetro diastólico; Ds: diámetro sistólico; FEVI: fracción de eyección del ventrículo izquierdo; IC: intercomisural; IM: insuficiencia mitral; ORA3D: orificio regurgitante anatómico medido por ecocardiograma tridimensional; ORE: orificio regurgitante efectivo; PSAP: presión sistólica de arteria pulmonar; TAPSE: excursión sistólica del plano anular tricuspídeo mediante modo M; VC3D: vena contracta medida por ecocardiograma tridimensional; Vtd: volumen telediastólico; Vts: volumen telesistólico.

variables por la prueba de la t de Student para datos independientes o apareados según correspondiera. Se utilizó el programa informático PASW v.18. Se consideraron significativos valores de  $p < 0,05$ .

Tras el análisis de resultados, observamos que no existían diferencias significativas entre los grupos de pacientes en los diferentes parámetros ecocardiográficos basales cuantificados (tabla).

En 6 pacientes, el ORA era central puro (grupo A) y en 11, central-excéntrico (grupo B). La IM se redujo significativamente en toda la serie ( $p < 0,0001$ ), tanto cuantificado por método semicuantitativo (reducción del grado de IM) como por método cuantitativo (reducción del orificio regurgitante efectivo); cuando esto se analizó en ambos grupos, se vio que la reducción fue mayor en el grupo A ( $p < 0,0001$ ), sin que hubiera diferencias en el número de dispositivos (1 paciente con dos dispositivos en el grupo A y 2 en el grupo B; el resto, todos con 1).

Hasta donde conocemos, no existe ningún estudio en el que se haya analizado la reducción de la IM tras MitraClip en relación con la morfología del ORA valorada por ETE tridimensional. Nuestros resultados apuntan hacia un probable papel primordial que podría tener la ETE tridimensional para discriminar a los candidatos idóneos para tratarlos con este dispositivo, al menos aquellos con IM de causa funcional. Por otro lado, el conocimiento de la morfología del ORA nos podría llevar a variaciones en el implante del dispositivo (que habitualmente se implanta en la porción medial entre A2-P2) con posible mejora de los resultados; en esta línea, otros autores encuentran que la ETE tridimensional contribuye a reducir las complicaciones tras el implante del clip y predice mejores resultados<sup>6</sup>.

Este estudio, que se debe interpretar con cautela por el pequeño tamaño muestral, indica que la morfología del orificio regurgitante analizado con ETE tridimensional se relaciona con el grado de

reducción de la regurgitación mitral en los pacientes con IM funcional tratados con MitraClip.

Mónica Martín\*, Dolores Mesa, Francisco Carrasco, Martín Ruiz, Mónica Delgado y José Suárez de Lezo

Servicio de Cardiología, Hospital Universitario Reina Sofía, Córdoba, España

\* Autor para correspondencia:

Correo electrónico: [monicamh86@hotmail.com](mailto:monicamh86@hotmail.com) (M. Martín).

On-line el 3 de junio de 2014

## BIBLIOGRAFÍA

1. Franzen O, Baldus S, Rudolph V, Meyer S, Knap M, Koschky D, et al. Acute outcomes of MitraClip therapy for mitral regurgitation in high-surgical-risk patients: emphasis on adverse valve morphology and severe left ventricular dysfunction. *Eur Heart J*. 2010;31:1373-81.
2. Nombela-Franco L, Urena M, Barbosa H, Roldés-Cabau J. Avances en el tratamiento percutáneo de la insuficiencia mitral. *Rev Esp Cardiol*. 2013;66:566-82.
3. Feldam T, Foster E, Glower DD, Glower DG, Kar S, Rinaldi MJ, et al. Percutaneous repair or surgery for mitral regurgitation. *N Engl J Med*. 2011;364:1395-406.
4. Altiok E, Hamada S, Brehmer K, Kuhr K, Reith S, Becker M, et al. Analysis of procedural effects of percutaneous edge-to-edge mitral valve repair by 2 D and 3 D echocardiography. *Circ Cardiovasc Imaging*. 2012;6:748-55.
5. Lancelotti P, Moura L, Pierard LA, Agricola E, Popescu BA, Tribouilloy C, et al. European Association of Echocardiography recommendations for the assessment of valvular regurgitation. Part 2: mitral and tricuspid regurgitation (native valve disease). *Eur J Echocardiogr*. 2010;11:307-32.
6. Braun D, Orban M, Michalk F, Barthel P, Hoppe K, Sonne C, et al. Three-dimensional transoesophageal echocardiography for the assessment of clip attachment to the leaflets in percutaneous edge-to-edge repair of the mitral valve. *EuroIntervention*. 2013;8:1379-87.

<http://dx.doi.org/10.1016/j.recsep.2014.02.017>