

Incidencia e impacto clínico de la estenosis del homoinjerto pulmonar tras el procedimiento de Ross

Pedro J. Aranda Granados^a, Manuel Concha Ruiz^a, Jaime Casares Mediavilla^a, Carlos Merino Cejas^a, Ignacio Muñoz Carvajal^a, Pedro Alados Arboledas^a, Dolores Mesa Rubio^b, Ramón Ribes^c y Rafael Villalba Montoro^d

^aServicio de Cirugía Cardiovascular. Hospital Universitario Reina Sofía. Córdoba.

^bServicio de Cardiología. Hospital Universitario Reina Sofía. Córdoba.

^cServicio de Radiología. Hospital Universitario Reina Sofía. Córdoba.

^dBanco Sectorial de Tejidos de Córdoba. Hospital Universitario Reina Sofía. Córdoba. España.

Introducción y objetivos. Estudiamos la incidencia, los factores de riesgo y el impacto clínico de la estenosis del homoinjerto pulmonar tras la intervención de Ross en nuestra serie clínica.

Pacientes y método. El seguimiento se realizó a los 3, 6 y 12 meses, y después anualmente. Los pacientes con gradiente a través del homoinjerto pulmonar > 30 mmHg fueron sometidos a una resonancia magnética cardíaca.

Resultados. De los 76 pacientes intervenidos, 9 (11,8%) presentaron un homoinjerto pulmonar > 30 mmHg una media de 15,3 meses después de la intervención. El gradiente medio fue de $19,8 \pm 16,2$ mmHg (rango, 2-100). Todos los pacientes se encontraban en grado funcional I de la New York Heart Association excepto 2, que estaban en grado funcional II con estenosis severa y fueron tratados percutáneamente con *stents*, sin necesidad de reoperación. No encontramos asociación con el sexo, la edad ni el diámetro del homoinjerto. El uso de hemoderivados (hematíes, plasma y plaquetas) fue mayor en el grupo afectado que en el de control, si bien no alcanzó significación estadística, a excepción del uso de plasma en cuidados intensivos ($1,7 \pm 3$ frente a $5,5 \pm 5,3$ unidades; $p < 0,05$). El estudio con resonancia magnética cardíaca demostró afección eminentemente del cuerpo de homoinjerto, con aparato valvular competente. La repercusión en el ventrículo derecho fue muy leve-leve ($n = 7$) o moderada ($n = 2$).

Conclusiones. La incidencia de disfunción del homoinjerto pulmonar no es desdeñable, si bien el impacto clínico parece ser muy discreto y los casos severos se controlan satisfactoriamente de forma percutánea. El uso de hemoderivados podría ser un factor de riesgo para el desarrollo de esta complicación.

Palabras clave: *Procedimiento de Ross. Estenosis pulmonar. Estenosis aórtica. Resonancia magnética. Válvulas.*

VÉASE EDITORIAL EN PÁGS. 7-11

Correspondencia: Dr. P.J. Aranda Granados.
Las Lomas, 2, 4.º 3. 14005 Córdoba. España.
Correo electrónico: pjarandag@hotmail.com

Recibido el 16 de enero de 2003.

Aceptado para su publicación el 10 de octubre de 2003.

Incidence and Clinical Impact of Pulmonary Homograft Dysfunction After the Ross Procedure

Introduction and objectives. We analyzed the incidence, risk factors and clinical impact of pulmonary homograft dysfunction after the Ross procedure in our patients.

Patients and method. All patients were evaluated at 3, 6 and 12 months, and annually thereafter. Patients with a transhomograft pressure gradient greater than 30 mmHg were referred for cardiac magnetic resonance imaging.

Results. At the end of the study, 9 patients (11.8%) showed a transhomograft pressure gradient >30 mmHg after a mean period of 15.3 months post-surgery. Mean transhomograft pressure gradient was 19.8 (16.2%) (range, 2-100 mmHg). All patients were in functional class I, except 2 who were in New York Heart Association class II with severe stenosis. These 2 patients were treated percutaneously with stent placement and no reoperation. No association was found between clinical outcome and sex, age or homograft diameter. We found a trend toward greater perioperative use of plasma, platelets and red cells in the group of patients in comparison to controls, although the difference was significant only for postoperative use of plasma (1.7 [3] vs 5.5 [5.3] units; $P < 0.05$). Cardiac magnetic resonance imaging showed stenosis predominantly in the body of the homograft, whereas the valvular component itself remained competent. Right ventricular hypertrophy was mild or very mild in 7 patients and moderate in 2.

Conclusions. The incidence of some degree of pulmonary homograft dysfunction after the Ross procedure was non-negligible, but its clinical impact seems to be slight. Patients with severe stenosis were treated successfully via a percutaneous approach. The use of blood products might be a risk factor for the development of this complication.

Key words: *Ross procedure. Pulmonary stenosis. Aortic stenosis. Magnetic resonance imaging. Valves.*

Full English text available at: www.revespcardiol.org

ABREVIATURAS

EHP: estenosis del homoinjerto pulmonar.
 GHP: gradiente a través del homoinjerto pulmonar.
 NYHA: clase funcional según la clasificación de la New York Heart Association.
 TSVD: tracto de salida del ventrículo derecho.
 RM: resonancia magnética.
 CsA: ciclosporina A.
 HLA: haplotipo A.

INTRODUCCIÓN

Desde su descripción en 1967¹, la intervención de Ross ha superado la prueba del tiempo como opción válida en la sustitución valvular aórtica. Las ventajas hemodinámicas², la durabilidad, la resistencia a la infección³, la ausencia de trombogenicidad^{4,5} y la capacidad de crecimiento⁶ convierten el autoinjerto pulmonar en un procedimiento muy atractivo en determinados grupos de pacientes. Por otra parte, la complejidad técnica, la mayor duración de la intervención y la relativa escasez de homoinjertos pulmonares explican que su uso no esté aún plenamente extendido. Además, el hecho de convertir una enfermedad monovalvular en una cirugía bivalvular obliga a conocer, prevenir y tratar la afección asociada al homoinjerto pulmonar.

La disfunción del homoinjerto pulmonar tras la operación de Ross puede ocurrir en forma de insuficiencia, doble lesión o, muy especialmente, estenosis. Si bien algunos estudios prospectivos⁷ describen la incidencia de la estenosis del homoinjerto, persisten lagunas importantes respecto al diagnóstico, los factores de riesgo, la prevención y el tratamiento de este problema.

Dado que la estenosis del homoinjerto pulmonar (EHP) es prácticamente asintomática hasta estadios muy avanzados, el estudio ecocardiográfico seriado es, hoy día, el procedimiento más usado en el seguimiento de estos pacientes. Sin embargo, la ecocardiografía (ECO)-Doppler presenta limitaciones en el estudio del tracto de salida del ventrículo derecho (TSVD) en un porcentaje relativamente elevado de pacientes, debido por lo general a la dificultad para encontrar una ventana acústica adecuada en el plano anterior del corazón⁸. Por este motivo, se considera que, en la actualidad, el patrón de referencia del estudio de este grupo de pacientes es la resonancia magnética (RM) cardíaca, dada su elevada resolución espacial⁹.

Aunque se dispone de algunos estudios sobre los factores de riesgo, éstos cuentan con un número escaso de pacientes y los resultados son a veces contradictorios^{10,11}.

Pese a que no existe un tratamiento médico aceptado, la identificación clínica de los pacientes con mayor riesgo de EHP podría plantear el uso de tratamientos

inmunodepresores y/o antiinflamatorios de manera selectiva en este subgrupo.

El objetivo del presente estudio es valorar la incidencia y el impacto clínico de la disfunción del homoinjerto pulmonar tras la intervención de Ross. Si bien el número de pacientes es aún escaso y el tiempo de seguimiento, limitado, también realizaremos una aproximación preliminar a los posibles factores de riesgo para el desarrollo de esta complicación.

PACIENTES Y MÉTODO

Desde 1997 hasta mayo de 2002 se intervino en nuestro centro a 76 pacientes según la técnica de Ross. La lesión aórtica más frecuente fue la insuficiencia (n = 32; 42,1%), con un predominio de las enfermedades de origen congénito (n = 47; 61,8%) sobre las reumáticas. La edad media fue de 30,7 ± 13,2 (1-54) años y 12 pacientes eran menores de 15 años. El 73,6% (n = 56) eran varones. Un total de 32 pacientes (50%) había sufrido alguna intervención previa; de las más frecuentes, la valvuloplastia aórtica percutánea (n = 14; 47%), la comisurotomía abierta (n = 10; 13,1%) y la resección del rodete subvalvular (n = 8; 10,5%). En 10 pacientes (13,1%) se habían realizado 2 o más procedimientos previos. El 38,15% (n = 29) se encontraba en grado funcional III de la New York Heart Association (NYHA). La mortalidad perioperatoria (primeros 30 días) fue de un caso (1,3%). No hemos registrado casos de mortalidad tardía en nuestra serie. El seguimiento medio fue de 27,5 ± 15,1 meses (rango, 2-54 meses) y se completó en el 100% de los pacientes. Un total de 37 enfermos (48,6%) fue seguido durante más de 2 años y el 93% (67 pacientes) contaba más de 6 meses de seguimiento.

Todos los pacientes fueron intervenidos según la técnica descrita con anterioridad¹² utilizando el autoinjerto como raíz libre. En todos los casos utilizamos un homoinjerto pulmonar criopreservado a -196 °C para la reconstrucción del tracto de salida del ventrículo derecho. Los injertos procedían de donantes multiórganos y fueron tratados en el Banco Sectorial de Tejidos de Córdoba siguiendo las directrices de los estándares de la Asociación Española de Banco de Tejidos¹³. Los homoinjertos, tras un período de 6-24 h de incubación antibiótica (vancomicina, tobramicina, cotrimoxazol y anfotericina B), fueron bañados en una solución crioprotectora compuesta por dimetilsulfóxido al 10% en medio de cultivo (TC-199 o RPMI1640) y albúmina humana; a continuación se congelaron a razón de -1 °C/min hasta -120 °C, para criopreservarlos en nitrógeno líquido a -196 °C. Por razones logísticas no se realizaron tipificaciones del haplotipo A (HLA) y no se seleccionó la compatibilidad ABO. Técnicamente, tras resecar el

autoinjerto pulmonar preservando en todos los casos la primera rama septal de la arteria descendente anterior, se debe completar cuidadosamente la hemostasia de la zona cruenta posterior y terminar la reconstrucción aórtica. Los homoinjertos pulmonares fueron implantados realizando la sutura distal con prolene (Prolene, Etichon Ltd., Edimburgh, Reino Unido) y la proximal de igual manera, por lo general tras finalizar el período de isquemia.

Todos los pacientes recibieron tratamiento antiinflamatorio con 500 mg cada 12 h por vía oral de Solusprin® durante el primer mes tras la intervención.

Tras la intervención quirúrgica, todos los pacientes fueron seguidos clínica y ecocardiográficamente al alta, a los 3, 6 y 12 meses y después cada año. Los estudios fueron realizados por dos cardiólogos experimentados (utilizando el equipo Acuson Sequoia 256). Si bien el gasto cardíaco no fue sistemáticamente estimado, los estudios se realizaron tras 5 min de reposo en condiciones basales y sin la sospecha clínica de la existencia de estados hiperdinámicos que pudieran afectar a la cuantificación de las velocidades transvalvulares. El gradiente de presión fue calculado a partir de la velocidad de flujo transvalvular mediante la fórmula de Bernouilli modificada. Los pacientes que desarrollaron un gradiente a través del injerto pulmonar (GHP) superior a 30 mmHg fueron sometidos a RM cardíaca de alta resolución (1,5 testla), con análisis morfológico y funcional.

Las mediciones están expresadas como media \pm desviación estándar. Para el análisis univariable utilizamos el test de la χ^2 , el test exacto de Fisher y el test de la t de Student. Debido a que todavía no disponíamos de los datos completos del homoinjerto y a que el número de pacientes era aún limitado, decidimos posponer el análisis multivariable para futuros estudios. La probabilidad de no estenosis y libertad de reintervención del homoinjerto fue calculada según el método de Kaplan-Meier. El nivel de significación estadística se fijó en $p < 0,05$. Los datos fueron analizados con el paquete estadístico SPSS versión 8.

RESULTADOS

El gradiente pico medio del autoinjerto pulmonar fue de $6,7 \pm 5,5$ mmHg. El diámetro medio intraoperatorio del anillo pulmonar fue de $23,5 \pm 2,7$ mm (rango, 19-30), mientras que el diámetro medio del homoinjerto pulmonar fue discreto ($24,7 \pm 2,8$ mm; rango, 19-35) pero significativamente mayor ($p < 0,01$). Durante el seguimiento ecocardiográfico, 9 pacientes (11,8%) desarrollaron un GHP > 30 mmHg, si bien sólo 4 (5,2%) presentaron un GHP > 50 mmHg. En la tabla 1 se recoge el perfil clínico de este subgrupo de pacientes. El GHP máximo medio valorado con ECO-Doppler en el último seguimiento fue de $19,8 \pm 16,2$ mmHg (2-80 mmHg) y la media se mantuvo estable a partir de los primeros 12 meses. El tiempo medio hasta el desarrollo de un GHP mayor de 30 mmHg fue de 15,4 meses (rango, 6-36). Si bien la relación entre GHP y tiempo tras la intervención no se ajusta a una ecuación lineal ($r = 0,257$), sí observamos que los pacientes que alcanzaron un GHP pico más elevado también lo hicieron de forma más precoz, típicamente en los primeros 6 meses.

Respecto a la localización de la estenosis, el diámetro medio del anillo de homoinjerto pulmonar medido ecocardiográficamente disminuyó de forma significativa respecto al diámetro del injerto en el momento del implante ($20,9 \pm 7,4$ mm [rango, 11-40] frente a $24,7 \pm 2,8$ mm [rango, 19-35]; $p < 0,001$). Sin embargo, el estudio con RM de los pacientes con EHP demuestra que la estenosis afecta a todo el cilindro del homoinjerto, y muy especialmente la porción supra valvular. Debido a la ausencia de registros de RM previos al desarrollo, carecemos de datos cuantitativos para ilustrar este hallazgo (figs. 1 y 2). De forma característica, el aparato valvular permaneció competente en todos los casos, hecho que apoya el tratamiento endovascular de esta complicación.

Respecto a la repercusión en el ventrículo derecho, la hipertrofia de éste fue clasificada como muy leve en 7 pacientes, 2 de ellos con hipertrofia ventricu-

TABLA 1. Características clínicas de pacientes con gradiente a través del homoinjerto pulmonar (GHP) superior a 30 mmHg

Caso	Sexo	Edad (años)	Etiología	Procedimiento previo	GHP (mmHg)	Latencia (meses)	Reintervención*
1	Mujer	14	Congénita	No	100	12	Sí (stent)
2	Varón	36	Reumática	No	70	36	No
3	Varón	7	Congénita	VP	65	9	No
4	Varón	33	Reumática	No	48,5	13	No
5	Varón	16	Congénita	VP	42	22	No
6	Varón	38	Reumática	CA	110	6	Sí (stent)
7	Varón	16	Congénita	No	31	13	No
8	Varón	37	Reumática	No	30	22	No
9	Varón	44	Reumática	PA	31,3	6	No

*Referido a reintervención sobre el tracto de salida del ventrículo derecho, incluyendo tratamiento percutáneo. Latencia: tiempo hasta la detección del gradiente obstructivo; VP: valvuloplastia percutánea; CA: comisurotomía abierta; PA: prótesis aórtica.

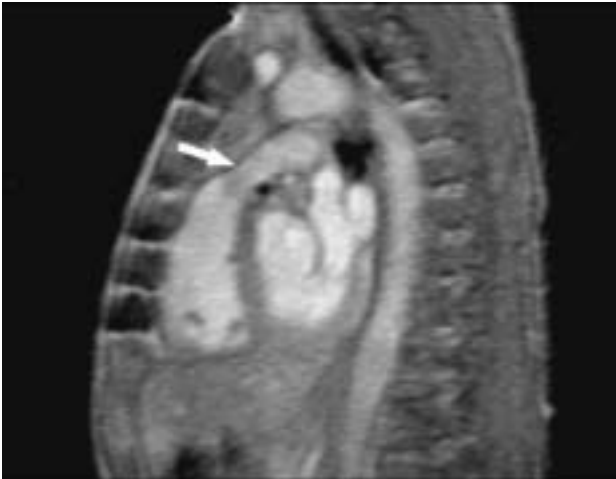

Fig. 1. Resonancia magnética cardíaca de un paciente intervenido según la técnica de Ross con un gradiente a través del homoinjerto pulmonar de 30 mmHg. En el corte sagital del tracto de salida del ventrículo derecho se observa el estrechamiento del cuerpo del homoinjerto pulmonar y la presencia de una zona de aspecto inflamatorio en la cara anterior del injerto (flecha).

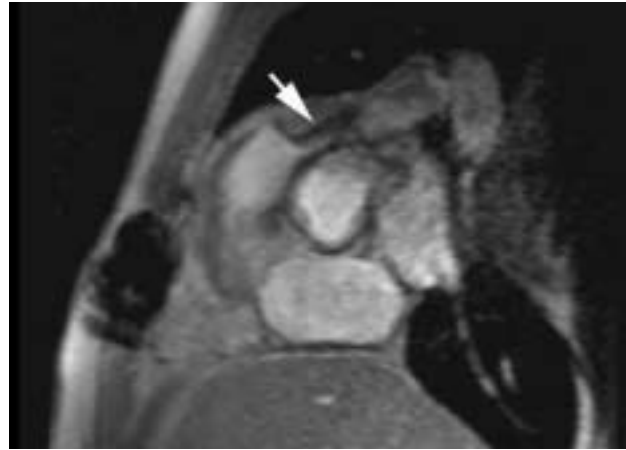


Fig. 2. Resonancia magnética cardíaca de paciente intervenido según la técnica de Ross con estenosis grave (gradiente a través del homoinjerto pulmonar de 100 mmHg) del homoinjerto pulmonar. El aparato valvular permanece competente y la estenosis aparece a expensas del cuerpo del homoinjerto.

lar derecha moderada; Dos pacientes presentaban bloqueo de rama derecha.

Sólo en 2 pacientes se apreció una insuficiencia leve del homoinjerto y no se registró ningún caso de endocarditis. Ningún paciente presentaba disfunción ventricular

derecha clínica ni ecocardiográficamente significativa. Dos casos presentaban insuficiencia tricúspide (IT) leve-moderada que estaba presente antes de la intervención.

Todos los pacientes se encontraban en grado funcional I excepto 2, que estaban en estadio funcional II al

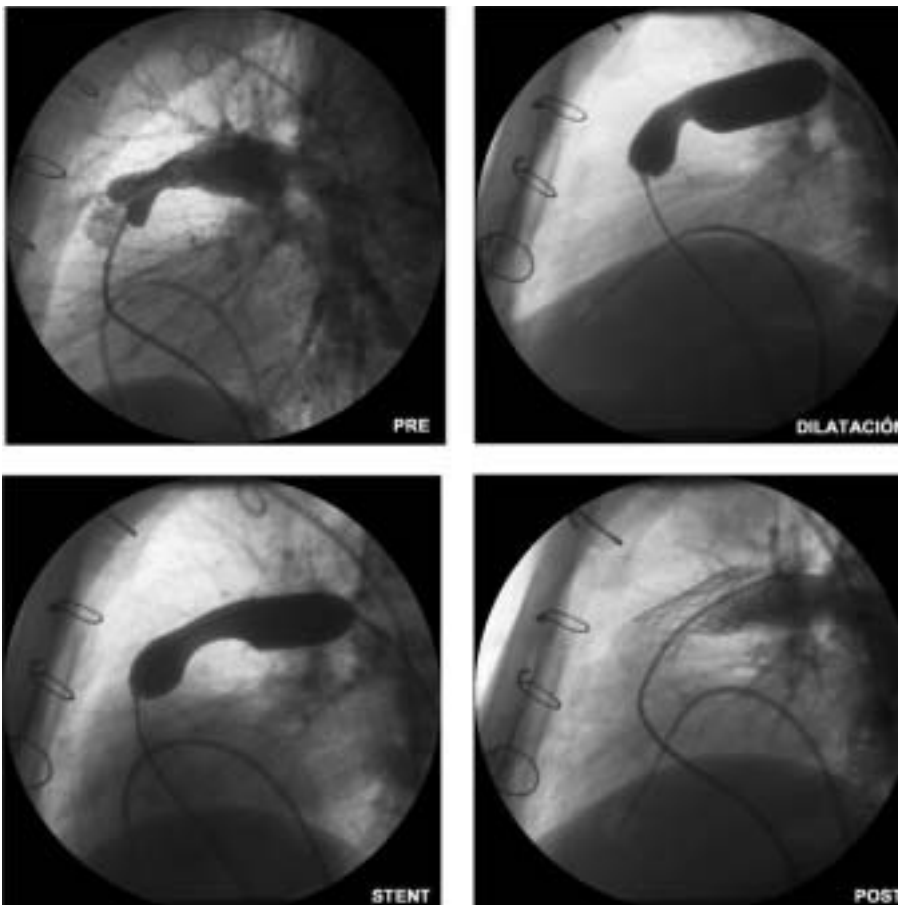


Fig. 3. Angiografía, dilatación con balón, colocación de stent (Palmaz) en el tronco del homoinjerto pulmonar y resultado final de un paciente con estenosis severa del homoinjerto pulmonar tratado percutáneamente en el servicio de hemodinámica de nuestro centro. El gradiente a través del homoinjerto pulmonar inicial pasó de 110 a 15 mmHg tras la implantación del stent.

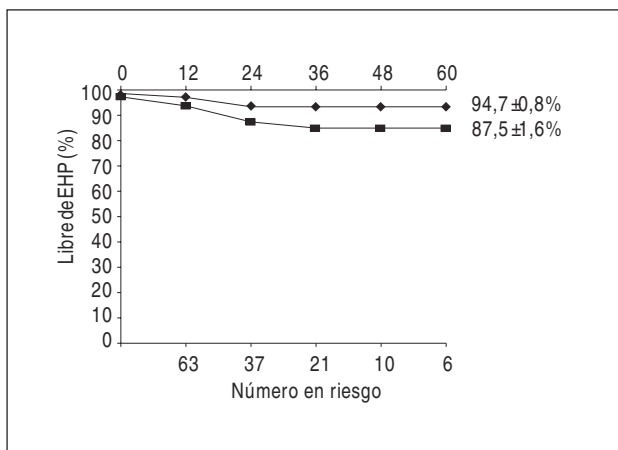


Fig. 4. Libertad de estenosis leve-moderada (GPH >30 mmHg, barra inferior) y severa (GPH > 50 mmHg, barra superior) en nuestra serie clínica. EHP: estenosis del homoinjerto pulmonar; GPH: gradiente a través del homoinjerto pulmonar.

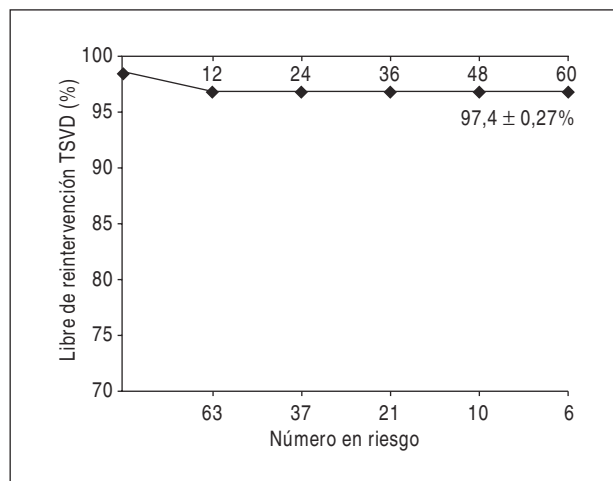


Fig. 5. Libertad de reintervención sobre el homoinjerto pulmonar (quirúrgica o percutánea). TSVD: tracto de salida del ventrículo derecho.

presentar un GHP > 100 mmHg. Estos pacientes fueron tratados de forma percutánea con un *stent* (Palmaz) en el homoinjerto pulmonar (fig. 3). El resultado angiográfico y hemodinámico fue muy satisfactorio, con un GHP residual < 15 mmHg. Un total de 2 pacientes con un GHP de 65 y 70 mmHg se encuentran en vigilancia clínica estrecha y probablemente serán tratados de forma similar en un futuro próximo.

En la figura 4 se muestra la supervivencia libre de estenosis con un GHP > 30 mmHg (considerada moderada) y > 50 mmHg (grave), respectivamente, según el método de Kaplan-Meier. En la figura 5 se expone la supervivencia libre de reintervención (quirúrgica o percutánea) sobre el TSVD. Hasta el momento, el 87,5% de los pacientes continúa libre de estenosis significativa, el 94,7% libre de estenosis severa y el 97,4%, de reintervención. Ningún paciente fue operado de nuevo por este motivo en nuestra serie hasta el momento del cierre del estudio.

El análisis univariable se detalla en la tabla 2. No se demostró ninguna asociación con la edad, el sexo ni el diámetro de homoinjerto pulmonar utilizado. Si bien, en términos globales, el uso de hemoderivados fue mayor en el grupo con estenosis pulmonar que en el de control, no se encontró significación estadística en ninguno de ellos, excepto en las unidades de plasma administradas en el postoperatorio.

DISCUSIÓN

Aunque la operación de Ross cuenta más de 3 décadas de historia, no fue introducida en nuestro medio hasta finales de los años noventa^{12,14}. Las numerosas ventajas del autoinjerto pulmonar han afianzado su uso, considerándose una buena alternativa en el manejo de la enfermedad valvular aórtica^{15,16}, en especial en niños, mujeres en edad fértil y pacientes jóvenes en

general. Entre las complicaciones posibles, las enfermedades del homoinjerto pulmonar han recibido una notable atención en los últimos tiempos. Si bien el porcentaje de reintervenciones es relativamente bajo, el porcentaje de pacientes que desarrollan un gradiente significativo a través del homoinjerto pulmonar no es despreciable; asimismo, no está claro de qué manera repercutirá este hecho en el ventrículo derecho. Entre los factores de riesgo descritos, destacan: la menor edad del receptor y del donante, los tiempos cortos de isquemia y de criopreservación del homoinjerto, y los injertos de pequeño tamaño^{10,11}.

Hasta el momento no se ha demostrado que la discordancia de grupo ABO tenga importancia en el desarrollo de EHP, dato que concuerda con la demostración de la ausencia de antígenos ABO en los velos valvulares de los homoinjertos criopreservados¹⁷.

TABLA 2. Análisis univariable de factores de riesgo para el desarrollo de estenosis del homoinjerto pulmonar

Variable	Grupo total	Grupo GHP > 30 mmHg	p
Edad (años)	28,5 ± 12,7	27,2 ± 12	0,71
Sexo (mujer/varón)	1/8	16/56	0,67
GR quirófano	2,7 ± 3,8	4,6 ± 7,7	0,48
Plasma quirofano	4,2 ± 3,2	6,2 ± 5,6	0,34
GR UCI	2,9 ± 3,4	6,2 ± 5,6	0,12
Plasma UCI	1,7 ± 3	5,5 ± 4,9	0,039
GR totales	5,7 ± 7,2	11 ± 11,6	0,21
Plasma total	6 ± 6,2	9,8 ± 9,7	0,27
Hemoderivados totales	11,7 ± 13,4	20,8 ± 21,1	0,24
Diámetro homoinjerto (mm)	24,7 ± 2,8	25,3 ± 1,8	0,56

GHP: gradiente a través del homoinjerto pulmonar; los hemoderivados se cuantifican en unidades de concentrados de hemafíes, plasma fresco congelado y plaquetas, respectivamente; GR: concentrado de hemafíes; UCI: unidad de cuidados intensivos.

En contradicción con la tendencia observada en este estudio preliminar, las transfusiones sanguíneas se han asociado con una mayor tasa de infecciones en el postoperatorio cardíaco debido a la llamada «inmunomodulación»¹⁸. Sin embargo, la presencia de anticuerpos preformados frente a antígenos HLA o ABO que no son propios de los derivados sanguíneos (especialmente hematíes y plasma) puede ser un factor coadyuvante en la respuesta inmunoinflamatoria contra el homoinjerto.

Por razones logísticas, hasta el momento no se considera la tipificación sistemática del HLA ni de ABO entre el homoinjerto y el receptor. Sin embargo, diversos estudios con homoinjertos aórticos demuestran que persisten células viables capaces de expresar los antígenos de superficie a pesar de sufrir el proceso de criopreservación¹⁹. Además un reciente estudio publicado en *Circulation*²⁰ revela que el 54% de los pacientes desarrolla anticuerpos anti HLA-I tras la intervención, y la probabilidad de su aparición es directamente proporcional al grado de incompatibilidad de los *locus* HLA-A y HLA-B. Pese a que este estudio no demuestra una asociación estadísticamente positiva entre el grado de incompatibilidad HLA-A o HLA-B y el grado de afección del homoinjerto, esta asociación no debe ser descartada debido al relativamente corto período de seguimiento (15 ± 6 meses) y al reducido tamaño de la muestra, así como al pequeño grupo de pacientes inmunocompatibles. De hecho, el mismo grupo sí encuentra indicios para dicha asociación en la continuación de su estudio²¹.

El seguimiento de los pacientes intervenidos demuestra que la disfunción del homoinjerto ocurre, la mayoría de las veces, en forma de estenosis supra-avalvular, con disminución del anillo y acortamiento⁷. El estudio anatomopatológico de los homoinjertos explantados demuestra una característica reacción inflamatoria crónica adventicial con fibrosis perivasculares e hiperplasia neointimal²², patrón que, por otro lado, recuerda al encontrado en la vasculopatía crónica del injerto en el trasplante cardíaco²³. Si bien el mecanismo sugerido por estos hallazgos es inmunológico, la frecuente presencia de una excesiva reacción fibrótica-inflamatoria mediastínica no descarta que los mecanismos subyacentes sean estrictamente inflamatorios inespecíficos y se encuentren mediados por factores tisulares⁷. Ante estos datos, no parece descabellado preguntarse si está justificado el uso de inmunodepresores en la profilaxis de la EHP tras la operación de Ross. Desde que, en 1978, Sandoz introdujera la ciclosporina A (CsA), ésta ha sido empleada en miles de pacientes trasplantados y ha demostrado un alto grado de eficacia y seguridad²⁴. Su efecto modulador de la respuesta de los linfocitos T mediante la inhibición de su principal mediador (la interleucina [IL]-2), supone un potente freno a la agresión contra los injertos no inmunocompatibles. La CsA ha demostrado inhibir y retrasar las lesiones provocadas en aloinjertos

aórticos en las ratas²⁵. Este efecto incluye la inhibición de la hiperplasia intimal inducida²⁶. Por otro lado, el estudio de la pared aórtica de pacientes con trasplante cardíaco no muestra las lesiones encontradas en los homoinjertos aórticos o pulmonares no protegidos con fármacos inmunodepresores²⁷. A pesar del efecto deletéreo en el perfil lipídico, la CsA también ha mostrado su eficacia en la prevención y tratamiento de la vasculopatía crónica del injerto²⁸. La CsA no se asocia con desarrollo de hipertensión pulmonar en pacientes trasplantados y, de hecho, ha mostrado su eficacia en el tratamiento de ésta cuando se asocia a enfermedades autoinmunes, como el lupus eritematoso sistémico²⁹. Además, se ha demostrado experimentalmente que la CsA no frena el crecimiento de los autoinjertos, aunque sí previene el rechazo del homoinjerto³⁰. Se ha demostrado en estudios experimentales que la CsA también sería eficaz en la inhibición de la producción de otros mediadores inflamatorios, como el factor tisular monocitario³¹, lo que podría suponer un efecto colateral importante en el control del componente inflamatorio inespecífico en la enfermedad del homoinjerto.

Estos datos apoyan la hipótesis de que la disfunción del homoinjerto pulmonar está mediada principalmente por un mecanismo inmunológico específico y que, por tanto, en teoría podría ser prevenida con la CsA. Aspectos como la dosificación, la duración del tratamiento y la elección del fármaco más adecuado son atractivos desde el punto de vista científico, pero quizá no desde el práctico ni el ético. Debido a la escasa incidencia de enfermedades del homoinjerto clínicamente significativas, a su eficaz manejo intervencionista o quirúrgico, a la no desdeñable toxicidad de los diversos tratamientos inmunodepresores³² y al hecho de que, por desgracia, aún no conocemos con certeza el mecanismo lesional íntimo de la EHP, hoy día no parece aceptable la utilización profiláctica de estos fármacos en todos los pacientes intervenidos. Dado que las características del homoinjerto parecen ser de gran importancia en el desarrollo de la EHP, la profundización en el conocimiento sobre la selección de los injertos más adecuados y sus formas de preservación parece ser un camino de máximo interés, como ya han reconocido otros grupos³³.

Si tenemos en cuenta que la valvulopatía aórtica es la segunda causa de cirugía cardíaca en nuestro medio y que un porcentaje no despreciable de pacientes está constituido por personas jóvenes³⁴, todos los esfuerzos que realicemos por optimizar un tratamiento eficaz y duradero están plenamente justificados.

CONCLUSIONES

Si bien las ventajas hemodinámicas ofrecidas por el autoinjerto pulmonar parecen ser insuperables, la morbilidad asociada al homoinjerto pulmonar continúa

siendo uno de los potenciales inconvenientes de esta técnica. En primer lugar, la disfunción del homoinjerto en forma de estenosis parece ser un fenómeno de origen multifactorial que se desarrolla durante los primeros 2 años, alcanzando grados de severidad en un reducido subgrupo de pacientes. Según nuestra modesta experiencia, los casos más agresivos lo hacen también de forma más acelerada, alcanzándose gradientes severos en los primeros 6 meses. En segundo lugar, desde el punto de vista clínico, esta afección es aparentemente asintomática hasta que se alcanza un GHP muy elevado (p. ej., > 100 mmHg). El estudio por RM muestra una reducción del tamaño del anillo pulmonar y de su diámetro. La repercusión sobre el ventrículo derecho parece ser tardía y solamente con GHP elevados. En tercer lugar, y como factores de riesgo entre los factores analizados, sólo el uso de hemoderivados en forma de plasma en el postoperatorio parece alcanzar significación estadística. Si bien serían necesarios más pacientes y un mayor tiempo de seguimiento, este hallazgo abre la posibilidad de que la presencia de anticuerpos preformados en el plasma puedan tener alguna relación con la reacción inmunoinflamatoria que desemboca en el «encogimiento» fibrótico del homoinjerto. Estos indicios serán contrastados más adelante, cuando dispongamos de más pacientes, un tiempo de seguimiento más prolongado y la totalidad de los datos del homoinjerto, como el tiempo de congelación, la edad del donante y el uso de anfotericina B, entre otros, de manera que el análisis multivariable sea fidedigno.

Los esfuerzos del futuro pasan por el establecimiento científico de estas y otras sospechas etiológicas, así como por la detección precoz de los pacientes con riesgo de desarrollarlas, a fin de plantear selectivamente estrategias antiinflamatorias/inmunodepresoras. Asimismo, y a la vista de que los datos de este y otros estudios apuntan a que la vitalidad de los homoinjertos criopreservados puede ser deletérea por mantener la antigenicidad, hemos iniciado un protocolo de descongelación precoz del homoinjerto cuyos resultados clínicos serán evaluados en los años venideros.

En conclusión, la incidencia de EHP no es despreciable, su repercusión clínica es asumible y su manejo terapéutico aparentemente eficaz y seguro. Entre los factores de riesgo, el uso de hemoderivados en el postoperatorio podría ser un factor más entre los desencadenantes de esta complicación. Si bien el seguimiento de nuestra serie es aún corto, creemos que las ventajas ofrecidas por el autoinjerto pulmonar superan con creces los inconvenientes derivados del homoinjerto en el tratamiento de la enfermedad valvular aórtica del paciente joven.

AGRADECIMIENTO

Expresamos nuestro agradecimiento a la Unidad de Hemodinámica del Hospital Universitario Reina Sofía por la

cesión de las imágenes de cateterismo y a María C. Romero Morales por el tratamiento informático de las figuras.

BIBLIOGRAFÍA

- Ross DN. Replacement of the aortic and mitral valves with a pulmonary autograft. *Lancet* 1967;2:956-9.
- Legarra JJ, Concha M, Casares J, Merino C, Muñoz I, Alados P. Left ventricular remodeling after pulmonary autograft replacement of the aortic valve (Ross operation). *J Heart Valve Dis* 2001;10:43-8.
- Sanz O, San Román JA, Vilacosta I, Graupner C, Sarriá C, Vega JL, et al. Perfil clínico y pronóstico de los pacientes con endocarditis y pseudoaneurismas perianulares. *Rev Esp Cardiol* 2001;54:181-5.
- Vázquez Ruiz de Castroviejo E, Martín Barranco MJ, Martín Rubio A, Fajardo Pineda A, Lozano Cabezas C, Guzmán Herrera M, et al. Cambios en el perfil clínico de los pacientes anticoagulados durante la década de los noventa. *Rev Esp Cardiol* 2002;55:55-60.
- Chambers JC, Somerville J, Stone S, Ross DN. Pulmonary autograft procedure for aortic valve disease. Long term results from the pioneer series. *Circulation* 1997;96:2206-14.
- Starnes VA, Battista Luciani G, Wells WJ, Allen RB, Lewis AB. Aortic root replacement with the pulmonary autograft in children with complex left heart obstruction. *Ann Thorac Surg* 1996;62:442-9.
- Carr-White G, Kilner PJ, Hon JK, Rutledge T, Edwards S, Burman ED, et al. Incidence, location, pathology and significance of pulmonary homograft stenosis after the Ross operation. *Circulation* 2001;104(Suppl I):16-20.
- Shiota T, Jones M, Chikade M, Fleishman CE, Castellucci JB, Cotter B, et al. Real Time tree-dimensional echocardiography determining RV stroke volume in animal model of chronic right ventricular volume overload. *Circulation* 1998;97:1897-900.
- Martínez JE, Mohiaddin RH, Kilner PJ, Khan K, Rees S, Somerville JR, et al. Obstruction of extracardiac ventriculopulmonary conduits: value of nuclear magnetic resonance imaging with velocity mapping and Doppler echocardiography. *J Am Coll Cardiol* 1992;20:338-44.
- Raanani E, Yau TM, David TE, Dellgren G, Sonnenberg BD, Omran A. Risk factors for late pulmonary homograft stenosis after the Ross procedure. *Ann Thorac Surg* 2000;70:1953-7.
- Basket RJ, Ross DB, Nanton MA, Murphy DA. Factors in the early failure of cryopreserved homograft pulmonary valves in children: preserved immunogenicity? *J Thorac Cardiovasc Surg* 1996;112:1170-8.
- Concha M, Casares J, Ross DN, González-Lavin L, Franco M, et al. Reemplazamiento valvular aórtico con autoinjerto pulmonar (operación de Ross) en pacientes adultos y pediátricos. Estudio preliminar. *Rev Esp Cardiol* 1999; 52:57-63.
- Estándares de la Asociación Española de Bancos de Tejidos. AEBT, 2002.
- Concha M, Legarra J, Casares J, Franco M, Mesa D, Chacón A, et al. Sustitución valvular aórtica con autoinjerto pulmonar (operación de Ross) en pacientes adultos y pediátricos. *Rev Esp Cardiol* 2000;53(Supl 1):28-38.
- Legarra JJ, Concha M, Casares J, Merino C, Muñoz I, Alados P, et al. Behavior of the pulmonary autograft in systemic circulation after the Ross procedure. *The Heart Surg Forum* 2001;4:128-34.
- Elkins RC. Pulmonary autograft: the optimal substitute for the aortic valve? *N Engl J Med* 1994;330:59-60.
- Kadner A, Chen RH, Mitchel RN, Adams DH. Lack of ABH-antigen expression on human cardiac valves. *J Heart Valve Dis* 2000;9:512-6.

18. Leal SR, Jara I, Roman MJ. Transfusion of packed red cells and postsurgical infection in critical patients. *Med Clin (Barc)* 2000; 115:625-9.
19. Salomon RN, Friedman GB, Callow AD, Payne DD, Libby P. Cryopreserved aortic homografts contain viable smooth muscle cells capable of expressing transplantation antigens. *J Thorac Cardiovasc Surg* 1993;106:1173-80.
20. Bechtel JF, Bartels C, Schmidtke C, Skibba W, Müller-Steinhardt M, Klüter H, et al. Does histocompatibility affect homograft valve function after the Ross procedure? *Circulation* 2001; 104(Suppl I):25-8.
21. Bechtel JF, Bartels C, Schmidtke C, Skibba W, Müller-Steinhardt M, Klüter H, et al. Anti-HLA class I antibodies and pulmonary homograft function after the Ross procedure. *Ann Thorac Surg* 2001;71:2003-7.
22. Goffin YA, Narine KR, Alexander JP, Van Goethem J, Daenen WJ. Histopathologic comparison of a pulmonary autograft and pulmonary homograft in a patient 17 months after a Ross procedure: an autopsy study. *J Heart Valve Dis* 1998;7:327-30.
23. Mehra MR, Ventura HO, Stapleton DD, Karsan AK, Smart FW, Ramee SR, et al. Allograft aortopathy: an in vivo study of donor aorta involvement in cardiac allograft vasculopathy. *Am Heart J* 1997;133:698-702.
24. Sarris GE, Moore KA, Schroeder JS, Hunt SA, Fowler MB, Valentine HB, et al. Cardiac transplantation: the Stanford experience in the cyclosporine era. *J Thorac Cardiovasc Surg* 1994;108:240-51.
25. Legare JF, Ross DB, Issekutz TB, Ruigrok W, Creaser K, Hirsch GM, et al. Prevention of allograft heart valve failure in a rat model. *J Thorac Cardiovasc Surg* 2001;122:310-7.
26. Stoltenberg RL, Geraghty J, Steele DM, Kennedy E, Hullett DA, Sollinger HW. Inhibition of intimal hyperplasia in rat aortic allografts with cyclosporine. *Transplantation* 1995;60:993-8.
27. Yankah AC, Wottge HU, Muller-Ruchholtz W. Short-course cyclosporin A therapy for definite allograft valve survival immunosuppression in allograft valve operations. *Ann Thorac Surg* 1995; 60(Suppl 2):146-50.
28. Andersen HO, Holm P, Stender S, Hansen BF, Nordestgaard BG. Dose-dependent suppression of transplant arteriosclerosis in aorta-allografted, cholesterol-clamped rabbits. Suppression not eliminated by the cholesterol-raising effect of cyclosporine. *Arterioscler Thromb Vasc Biol* 1997;17:2515-23.
29. Morelli S, Giordano M, De Marzio P, Priori R, Sgreccia A, Valesini G. Pulmonary arterial hypertension responsive to immunosuppressive therapy in systemic lupus erythematosus. *Lupus* 1993;2:367-9.
30. Kreitmann B, Riberi A, Zeranska M, Novakovitch G, Metras D. Growth potential of aortic autografts and allografts: effects of cryopreservation and immunosuppression in an experimental model. *Eur J Cardiothorac Surg* 1997;11:943-52.
31. Holschermann H, Kohl O, Maus U, Durfeld F, Bierhaus A, Nawroth PP, et al. Cyclosporin A inhibits monocyte tissue factor activation in cardiac transplant recipients. *Circulation* 1997;96:4232-8.
32. Woolfson RG, Neild GH. Cyclosporin nephrotoxicity following cardiac transplantation. *Nephrol Dial Transplant* 1997;12:2054-6.
33. Elkins RC, Dawson PE, Goldstein S, Walsh SP, Black KS. Decellularized human valve allografts. *Ann Thorac Surg* 2001;71:428-32.
34. Tornos P. Nuevos aspectos de la valvulopatía aórtica. *Rev Esp Cardiol* 2001;54:17-21.