

## Implantación compleja de desfibrilador-cardioversor automático a través de una vena cava superior izquierda

Mario Castaño Ruiz, José Albertos Salvador, Manuel Ruiz Fernández, Jesús Almendral Garrote\*, José M. González Santos, J. Fermín González de Diego, Mariano J. Rico González y José L. Vallejo Ruiz

Servicio de Cirugía Cardiovascular y \*Unidad de Arritmias. Hospital General Universitario Gregorio Marañón. Madrid.

*cardiopatías congénitas/ cardioversión eléctrica/ desfibrilación eléctrica/ vena cava superior*

Se describe el caso de una paciente de 19 años diagnosticada de una vena cava superior única izquierda y canal auriculoventricular completo corregido quirúrgicamente. Tras presentar un episodio de muerte súbita intrahospitalaria se procedió a la implantación de un desfibrilador-cardioversor automático a través de la vena cava superior izquierda. En el postoperatorio la paciente sufrió numerosas descargas inadecuadas por sobredetección de potenciales musculares que obligaron a la relocalización de la sonda y, finalmente, a la inserción de electrodos epicárdicos por toracotomía submammaria izquierda, con buen resultado final.

### COMPLEX INSERTION OF AN AUTOMATIC IMPLANTABLE CARDIOVERTER DEFIBRILLATOR THROUGH A LEFT SUPERIOR VENA CAVA

We describe the case of a 19-year-old girl with a left superior vena cava and a surgically corrected complete atrioventricular canal defect. After an in-hospital sudden death an automatic defibrillator-cardioverter was implanted through her left superior vena cava. During the postoperative course, multiple inappropriate discharges caused by myopotential oversensing indicated the relocation of the electrode and, finally, insertion of two epicardial leads by a left submammarian thoracotomy approach, produced an optimal result.

*(Rev Esp Cardiol 1998; 51: 908-911)*

## INTRODUCCIÓN

Los desfibriladores-cardioversores automáticos implantables (DAI) están asociados a las más bajas tasas de mortalidad en el tratamiento de la muerte súbita<sup>1</sup>. La mayor supervivencia de los niños con cardiopatías congénitas susceptibles de corrección quirúrgica hace que cada vez más estos pacientes precisen tratamiento de arritmias ventriculares graves que complican su evolución, algunos de ellos mediante la implantación de estos dispositivos. La presencia de anomalías ana-

tómicas, como es la persistencia de la vena cava superior izquierda (VCSI) con atresia de la vena cava superior derecha (VCSD), puede hacer especialmente difícil la implantación de los electrodos por vía transvenosa.

## CASO CLÍNICO

Mujer de 19 años de edad que acude a su hospital de referencia por cuadro sincopal. Como antecedentes cardiológicos había sido diagnosticada de canal auriculoventricular completo al nacimiento que fue corregido quirúrgicamente a los cuatro años de edad. Como complicación postoperatoria se produjo un bloqueo auriculoventricular de tercer grado (BAVC), por lo que se implantó un electrodo epicárdico en el ventrículo derecho. Además, presentaba una atresia VCSD con VCSI persistente. Desde la cirugía la paciente permaneció asintomática en ritmo nodal, por lo que no preci-

Correspondencia: Dr. M. Castaño Ruiz.  
Servicio de Cirugía Cardiovascular.  
Hospital General Universitario Gregorio Marañón.  
Dr. Esquerdo, 46. 28007 Madrid.

Recibido el 15 de octubre de 1997.  
Aceptado para su publicación el 16 de octubre de 1997.

só conectar batería de marcapasos al cable previamente implantado.

Mientras estaba ingresada en estudio por el síncope referido, sufrió episodio de fibrilación ventricular (FV) que requirió cardioversión eléctrica. Durante su estudio no se encontró causa corregible alguna que justificara la aparición de esta arritmia. En el electrocardiograma posterior se observaba el BAVC previo, con buena frecuencia de escape de 65 lat/min, similar a las encontradas en las revisiones previas. En la ecocardiografía y el cateterismo cardíaco se objetivaron insuficiencia moderada-severa de ambos componentes valvulares auriculoventriculares, función biventricular normal con dilatación moderada de las cuatro cavidades, comunicación interauricular ligera con *shunt* izquierda-derecha y un Qp/Qs de 1,13, hipertensión pulmonar leve y coronarias normales.

Con estos hallazgos, y ante la elevada probabilidad de presentar nuevos episodios de muerte súbita, se indicó la implantación de un DAI (generador CPI Ventak Mini II 1762, sonda Endotak C modelo 0125), que se realizó por vía cefálica izquierda. Durante el procedimiento se confirmó la atresia de la VCSD con inyección de contraste y, con enormes dificultades técnicas para la progresión del electrodo a través de la VCSI y el seno coronario se consiguió fijar finalmente en la cara anterior del ventrículo derecho (VD) con umbral de estimulación de 0,4 V, resistencia de 480 ohmios y onda R de 8 mV. Posteriormente, se implantó el generador en posición subpectoral izquierda y se indujeron dos episodios de FV mediante choques sobre onda T que fueron adecuadamente revertidas por el dispositivo con energías de 24 y 12 J. En el estudio electrofisiológico prealta se observaron alteraciones de la detección que se interpretaron como ritmos rápidos que no fueron seguidos de terapias y que podrían corresponder a arritmias no sostenidas.

A los 2 días del alta la paciente reingresó por múltiples descargas inadecuadas en relación con movimientos de los miembros superiores. Al estudiar los electrocardiogramas previos a los choques se observaron ritmos normales a los que se añadían la posible detección de miopotenciales. Bajo anestesia local se procedió a la revisión de la integridad de los cables del electrodo y las conexiones del mismo con el dispositivo, así como a la recolocación de la sonda. A pesar de que aparentemente no se volvieron a detectar miopotenciales, las descargas inapropiadas recidivaron. Por ello, se decidió la implantación de dos electrodos epicárdicos en la cara lateral del ventrículo izquierdo por toracotomía submamaria izquierda que se tunelizaron hacia la región subclavicular izquierda y se conectaron al dispositivo en lugar del electrodo detector-estimulador. La evolución posterior fue favorable y tras 8 meses de seguimiento la paciente se encuentra asintomática sin que haya sufrido nuevas descargas.

## DISCUSIÓN

La persistencia de VCSI es una anomalía que se presenta en un 3% de los individuos con cardiopatía congénita y en el 0,3% de autopsias no seleccionadas<sup>2</sup>. Aunque por sí misma no produce ninguna alteración clínica, su relativa alta incidencia hace que su hallazgo casual pueda complicar con cierta frecuencia procedimientos cardíacos habituales, como ya habíamos descrito previamente<sup>3</sup>. Cuando se asocia a atresia de la VCSD y se precisa abordar de manera percutánea el lado derecho del corazón, como en el caso de la inserción transvenosa de electrodos durante la implantación de marcapasos o DAI, las dificultades técnicas pueden incrementarse significativamente.

Se han descrito previamente pocos casos de implantación de DAI en este contexto<sup>4-7</sup>. La primera dificultad es conseguir introducir la sonda en la VCSI y, posteriormente, en el ventrículo derecho (VD) a través del seno coronario y la válvula tricúspide desde el territorio venoso homolateral. Aunque algunos recomiendan la vía subclavia derecha para estos casos<sup>4,6</sup>, hay que tener en cuenta que el abordaje izquierdo es la única opción en los pacientes en los que no exista confluente venoso yugulosubclavio. Cuando, además, se va a implantar un dispositivo con carcasa activa, como era nuestro caso, es preferible la posición subpectoral izquierda, ya que las descargas se dirigen desde la espira del VD conjuntamente hacia la espira de VCS y al generador. Para nosotros, así como para Brooks et al<sup>7</sup>, la vía izquierda nos permitió, aunque con grandes dificultades técnicas, fijar el electrodo en el VD y obtener buenos parámetros de estimulación, detección y desfibrilación.

La captura de potenciales musculares por parte del electrodo detector-estimulador que provocó la reoperación de nuestra paciente no ha sido descrita previamente en este contexto. Normalmente esta complicación se explica por fracturas o desgaste del aislante de los cables en zonas de acodadura. Sin embargo, esta posibilidad era poco probable dada la reciente implantación del dispositivo. En nuestro caso, la orientación del electrodo desde la desembocadura del seno coronario hizo que la punta se fijara en la cara anterior del VD, el cual, además, estaba muy cerca de la pared torácica debido a la dilatación provocada por la cardiopatía congénita que presentaba la paciente (fig. 1). Por otro lado, el carácter pseudobipolar del electrodo empleado, el cual utiliza la espiral como segundo polo, aumenta el campo de detección respecto a las sondas realmente bipolares. Estas son las razones por las que creemos que el electrodo detector-estimulador detectaba fácilmente los miopotenciales generados con la movilización de la musculatura torácica y los interpretaba como arritmias susceptibles de tratamiento con las subsiguientes descargas inadecuadas. Nuestras sospechas se confirmaron cuando esta complica-

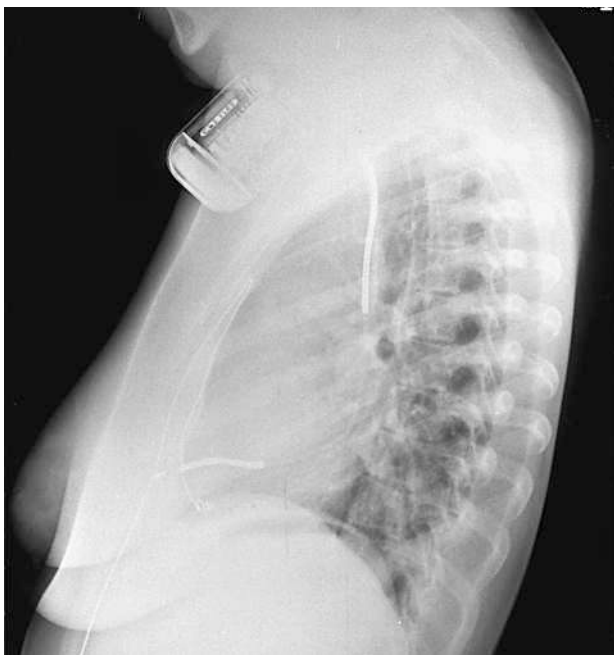


Fig. 1. Radiografía lateral de tórax previa a la recolocación de la sonda. Se observa la disposición ventral de la punta del electrodo detector-estimulador, muy cerca de la pared torácica anterior.

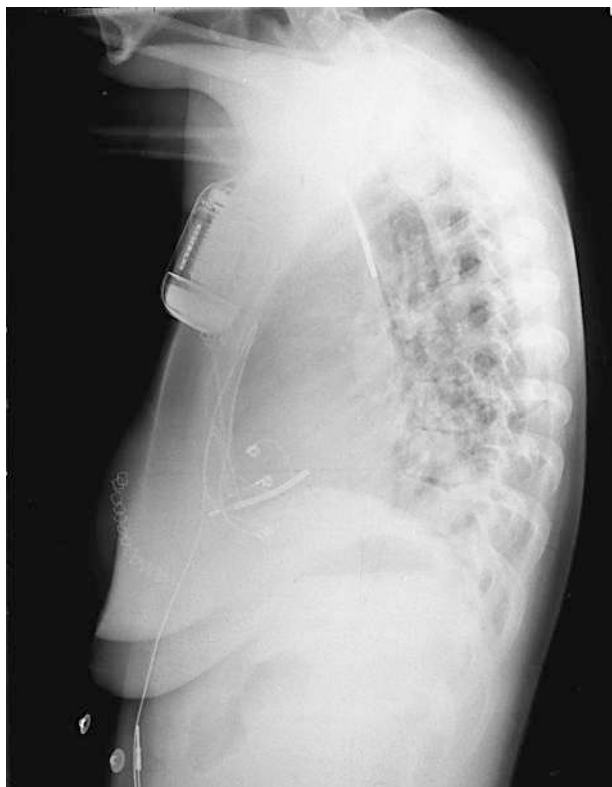


Fig. 3. Radiografía lateral de tórax correspondiente a la figura 2. Obsérvese la diferente disposición de la punta del electrodo tras su recolocación infructuosa respecto a la figura 1.

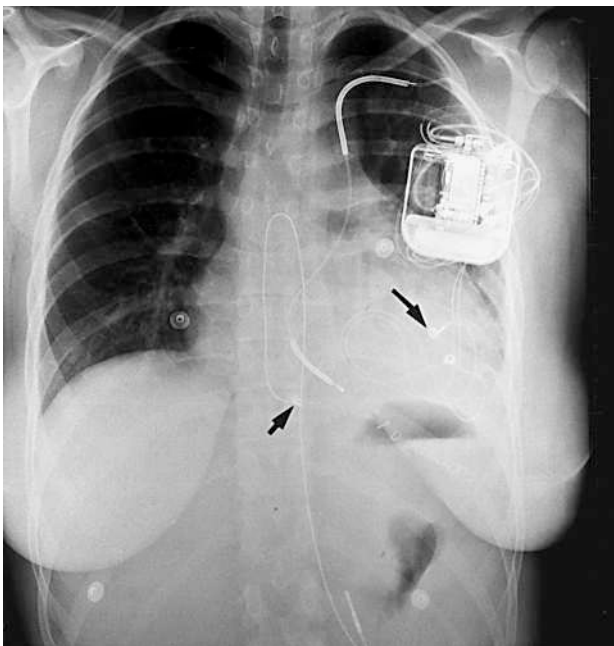


Fig. 2. Radiografía posteroanterior de tórax previa al alta definitiva. Obsérvese la disposición del electrodo Endotak a través de la VCSI, y los 3 electrodos epicárdicos, el implantado a VD tras la cirugía correctora en la infancia (flecha corta), y los dos implantados a ventrículo izquierdo para mejorar la detección del DAI (uno de ellos señalado con la flecha larga).

ción no se solucionó tras revisar las conexiones de la sonda al generador y la ausencia de fracturas de los cables, así como proceder a la recolocación de la son-

da. Lo que realmente no se había modificado era la posición de la punta del electrodo, excesivamente anterior y muy cerca de la musculatura torácica. Ante las dificultades técnicas que había ofrecido la inserción de la sonda en los procedimientos previos, se decidió mejorar la detección del dispositivo implantando dos electrodos epicárdicos en la cara lateral del ventrículo izquierdo mediante una minitoracotomía submamaria izquierda, alejados suficientemente de la pared torácica anterior, con muy buen resultado final (figs. 2 y 3). En otros trabajos previos, los autores han conseguido introducir la sonda en el VD después de realizar un bucle amplio en la aurícula, con lo que la entrada a través de la válvula tricúspide es más «fisiológica» y la punta no queda tan anterior como en nuestro caso<sup>6,7</sup>.

Otro problema que se puede plantear cuando la introducción del ánodo y cátodo se realizan por esta vía es que la alteración en la posición relativa entre ambos puede disminuir la probabilidad de conseguir unos umbrales de desfibrilación adecuados. En algunos casos se ha preferido la implantación de parches torácicos subcutáneos<sup>7</sup> o la inserción del ánodo como electrodo independiente, bien a través de la VCSD (en los casos sin atresia de la misma) para optimizar la orientación de la corriente de descarga<sup>5</sup>, o bien en la unión del seno coronario y la VCSI<sup>6</sup>, ya que se ha

demostrado en algunos estudios que posicionar el electrodo en el seno coronario puede disminuir los umbrales de desfibrilación transvenosa<sup>8</sup>. Hoy día, con la aparición de los dispositivos con carcasa activa capaces de generar descargas bifásicas, los umbrales de desfibrilación han dejado de ser un problema como se demuestra en nuestro caso, en el que a pesar de la disposición atípica de las espiras la reversión de las FV inducidas se consiguieron con energías tan bajas como 12 J.

En conclusión, creemos que, aunque no exenta de dificultades técnicas, es posible la implantación de DAI en los pacientes con persistencia de VCSI por vía venosa izquierda con buenos parámetros de estimulación y umbrales de desfibrilación adecuados. La orientación de la punta del electrodo detector-estimulador debe estar idealmente situada relativamente lejos de la pared torácica anterior, especialmente en los corazones con dilatación del VD, para evitar la sobredetección de miopotenciales esqueléticos.

## BIBLIOGRAFÍA

1. Spotnitz HM. Practical considerations in pacemaker-defibrillator surgery. En: Edmunds LH, editor. Cardiac surgery in the adult. Nueva York: McGraw Hill, 1997; 793-832.
2. Hairston P. Left superior vena cava to left atrial draining associated with double outlet right ventricle. Arch Surg 1969; 98: 344-346.
3. López A, Albertos J, González de Diego et al. Trasplante cardíaco ortotópico en un paciente con persistencia de la vena cava superior izquierda no diagnosticada previamente. Rev Esp Cardiol 1995; 48: 362-364.
4. Markewitz A, Mattke S. Right ventricular implantable cardioverter defibrillator lead implantation through a persistent left superior vena cava. PACE 1996; 19: 1.395-1.397.
5. Mattke S, Markewitz A, Dorwarth U, Hoffmann E, Steinbeck G. Defibrillator implantation in a patient with a persistent left superior vena cava. PACE 1995; 18 (Parte 1): 117-120.
6. Favale S, Bardy GH, Pitzalis MV, Dicandia CD, Traversa M, Rizzon P. Transvenous defibrillator implantation in patients with persistent left superior vena cava and right superior vena cava atresia. Eur Heart J 1995; 16: 704-707.
7. Brooks R, Jackson G, McGovern BA, Ruskin JN. Transvenous cardioverter-defibrillator implantation via persistent left superior vena cava. Am Heart J 1995; 129: 195-197.
8. Bardy GH, Allen MD, Mehra RH, Johnson G. An effective and adaptable transvenous defibrillation system for use in humans. J Am Coll Cardiol 1990; 16: 887-895.