

BIBLIOGRAFÍA

1. Jannin J, Villa L. An overview of Chagas disease treatment. *Mem Inst Oswaldo Cruz.* 2007;102(Suppl 1):95-97.
2. Schmunis GA. Epidemiology of Chagas disease in non-endemic countries: the role of international migration. *Mem Inst Oswaldo Cruz.* 2007;102(Suppl 1):75-85.
3. Morillo CA, Marin-Neto JA, Avezum A, et al. Randomized trial of benznidazole for chronic Chagas' cardiomyopathy. *N Engl J Med.* 2015;373:1295-1306.

4. Garcia-Alvarez A, Sitges M, Pinazo MJ, et al. Chagas cardiomyopathy: the potential of diastolic dysfunction and brain natriuretic peptide in the early identification of cardiac damage. *PLoS Negl Trop Dis.* 2010;4:e826.

<http://dx.doi.org/10.1016/j.recresp.2016.09.049>
0300-8932/

© 2016 Sociedad Española de Cardiología. Publicado por Elsevier España, S.L.U. Todos los derechos reservados.

Impacto de la insuficiencia mitral funcional en el pronóstico de pacientes con insuficiencia cardíaca y fracción de eyección reducida



Prognostic Implications of Functional Mitral Regurgitation in Patients With Heart Failure and Reduced Ejection Fraction

Sr. Editor:

La insuficiencia mitral funcional (IMF) se encuentra en un 20-30% de los pacientes con insuficiencia cardíaca (IC) y fracción de eyección del ventrículo izquierdo (FEVI) reducida^{1,2}. En estos pacientes la IMF aumenta la presión telediastólica del ventrículo izquierdo (VI), contribuye al remodelado del VI y empeora la hipertensión pulmonar y la función ventricular derecha, factores relacionados con mal pronóstico en IC. La evolución de la IMF depende de la cardiopatía, pero se desconocen los determinantes de su aparición y el tratamiento de elección. La resincronización cardíaca y el trasplante pueden ser opciones terapéuticas, pero no resuelven la afección del grueso de pacientes en esta situación³. La reparación percutánea de la válvula mitral ha igualado los resultados de la cirugía en la insuficiencia mitral orgánica con FEVI aceptable⁴. Estudios observacionales indican beneficio del tratamiento percutáneo de IMF con FEVI reducida. A la espera de los resultados del estudio aleatorizado (ClinicalTrials.govNCT01772108), resulta interesante identificar el perfil del paciente que podría beneficiarse de dicho tratamiento.

Se presentan los datos de la IMF de la Red Española de Investigación en IC (REDINSCOR). Desde 2007 a 2011, se reclutó en 18 hospitales a 2.507 pacientes con IC sintomática⁵. Se seleccionaron los casos con FEVI < 40% sin alteración valvular orgánica ni miocardiopatía hipertrófica. Se dividieron según presentasen IMF significativa (IMFs) (grados II-IV) o IMF no significativa (IMFns) (grados 0-I). Los análisis se realizaron mediante SPSS 22 y STATA-13⁶.

Se incluyó a 1.526 pacientes, la mayoría varones (78%) con antecedentes de hipertensión arterial (65%) y sobrepeso (índice de masa corporal, 28,4). El 57% estaba en clase funcional III o IV con elevación de péptidos natriuréticos a pesar de un tratamiento optimizado de la IC (el 86% estaba tratado con bloqueadores beta; el 87%, con inhibidores de la enzima de conversión de la angiotensina/antagonistas del receptor de la angiotensina II y el 64%, con antialdosterónicos). La etiología de la disfunción ventricular fue en su mayoría isquémica (57%). En el momento de la inclusión, 530 pacientes (35%) presentaban signos de IC descompensada.

En 746 pacientes (47%) se detectó IMFs. El grupo con IMFs tenía con mayor frecuencia bloqueo de rama izquierda, dilatación ventricular y auricular izquierda y peor FEVI. Además, en el momento de su inclusión presentaban IC descompensada con mayor frecuencia, asociada a elevación de péptidos natriuréticos, hipotensión arterial y disfunción renal. Las variables asociadas de manera independiente con la presencia de IMFs fueron sexo

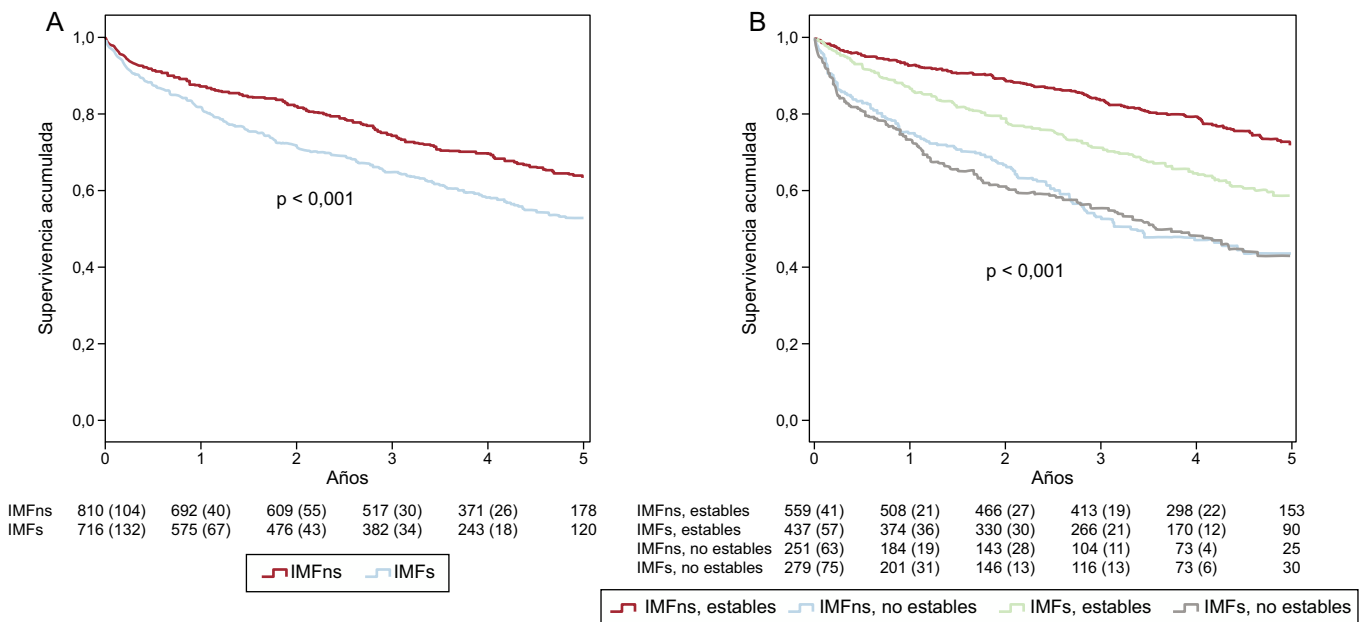


Figura. Curvas de Kaplan-Meier. A: se observó un peor pronóstico de los pacientes que presentaban IMFs ($p < 0,001$). B: los pacientes que presentaban signos de descompensación (no estables) tenían una supervivencia peor independientemente del grado de IMF que presentasen. En los pacientes estables, la presencia de IMFs identificó un grupo de pronóstico intermedio ($p < 0,001$). IMF: insuficiencia mitral funcional; IMFns: insuficiencia mitral funcional no significativa; IMFs: insuficiencia mitral funcional significativa.

Tabla
Modelos de Cox y Fine-Gray^a

	HR/sHR	IC95%	p	Estadístico C
<i>Mortalidad por cualquier causa (HR)</i>				0,70
Insuficiencia mitral funcional	1,54	1,14-2,08	0,005	
Presión arterial sistólica (mmHg)	0,99	0,98-0,99	0,008	
Diámetro telediastólico del ventrículo izquierdo (mm)	1,02	1-1,03	0,042	
Filtrado glomerular ^b (ml/min/1,73 m ²)	0,99	0,98-0,99	0,001	
Elevación de péptidos natriuréticos	2,11	1,45-3,06	0,001	
Tratamiento bloqueador beta	0,50	0,33-0,76	0,001	
<i>Mortalidad cardiac (sHR)</i>				0,71
Insuficiencia mitral funcional	1,90	1,36-2,68	< 0,001	
Presión arterial sistólica (mmHg)	0,99	0,98-0,99	0,011	
Diámetro de la aurícula izquierda (mm)	1,02	1-1,04	0,05	
Filtrado glomerular ^b (ml/min/1,73 m ²)	0,99	0,98-0,99	< 0,001	
Elevación de péptidos natriuréticos	2,16	1,40-3,34	< 0,001	
<i>Mortalidad por IC refractaria (sHR)</i>				0,78
Insuficiencia mitral funcional	2,11	1,32-3,39	0,002	
Presión arterial diastólica (mmHg)	0,98	0,96-0,98	0,001	
Fracción de eyección (%)	0,95	0,92-0,98	0,001	
Diámetro de la aurícula izquierda (mm)	1,03	1-1,06	0,046	
Filtrado glomerular ^b (ml/min/1,73 m ²)	0,98	0,97-0,99	< 0,001	
Elevación de péptidos natriuréticos	1,97	1,05-3,68	0,034	

HR: hazard ratio; IC: insuficiencia cardiaca; IC95%: intervalo de confianza del 95%; sHR: sub-hazard ratio.

^a Los eventos competitivos son mortalidad no cardiaca y la distinta de la IC refractaria.

^b Fórmula Chronic Kidney Disease Epidemiology Collaboration (CKD-EPI).

masculino (odds ratio [OR] = 0,34; intervalo de confianza del 95% [IC95%], 0,25-0,47; $p < 0,001$), índice de masa corporal (OR = 0,94; IC95%, 0,91-0,97; $p < 0,001$), IC descompensada (OR = 1,33; IC95%, 1,01-1,74; $p = 0,042$), diámetro del VI (OR = 1,04; IC95%, 1,02-1,05; $p < 0,001$), aurícula izquierda (OR = 1,05; IC95%, 1,03-1,07; $p < 0,001$), natremia (OR = 0,97; IC95%, 0,94-1,00; $p = 0,044$) y elevación de péptidos natriuréticos (OR = 1,57; IC95%, 1,17-2,1; $p = 0,003$) (área bajo la curva, 0,70; IC95%, 0,67-0,74).

La mediana de seguimiento fue 3,4 [intervalo intercuartílico, 1,7-4,7] años. La supervivencia a 1, 3 y 5 años fue del 84,5, el 69,9 y el 58,5%. Se observó peor pronóstico (figura A) en los pacientes con IMFs (supervivencia acumulada al año, el 81,5 frente al 87,1%; a 3 años, el 64,9 frente al 74,3%, y a 5 años, el 52,7 frente al 63,5%; $p < 0,001$) debido a mortalidad por IC refractaria.

Las variables relacionadas de manera independiente con la mortalidad en el modelo multivariable fueron la presencia de IC descompensada (hazard ratio [HR] = 1,7; IC95%, 1,32-2,13; $p < 0,001$), la clase funcional III-IV (HR = 1,3; IC95%, 1,01-1,67; $p = 0,041$), la presión arterial sistólica (HR = 0,99; IC95%, 0,98-0,99; $p = 0,01$), el tamaño de la AI (HR = 1,02; IC95%, 1,01-1,03; $p = 0,001$), la anemia (HR = 1,34; IC95%, 1,06-1,69; $p = 0,013$), el filtrado glomerular (HR = 0,99; IC95%, 0,98-0,99; $p < 0,001$), la elevación de los péptidos natriuréticos (HR = 1,88; IC95%, 1,38-2,56; $p < 0,001$), la natremia (HR = 0,97; IC95%, 0,95-0,99; $p = 0,038$) y el tratamiento bloqueador beta (HR = 0,51; IC95%, 0,38-0,68; $p < 0,001$).

En los pacientes estables sin IC descompensada ($n = 996$), la presencia de IMFs se relacionó de manera independiente con la mortalidad total, cardiaca y por IC refractaria (tabla y figura B). Con la inclusión de la IMF en el modelo básico, el *integrated discrimination improvement index* (valor añadido en la discriminación por aumento de sensibilidad sin sacrificar especificidad) aumenta el 1,2% ($p = 0,003$) para mortalidad de cualquier causa, el

2% ($p < 0,001$) para mortalidad cardiaca y el 2,5% ($p < 0,001$) para mortalidad por IC refractaria.

En los pacientes con FEVI reducida, la IMF es un marcador de mal pronóstico, pero no se ha definido su papel en la toma de decisiones. Esto podría deberse, por un lado, a la variabilidad de su gravedad según la situación clínica del paciente y, por otro, a la complejidad de realizar estudios longitudinales que evalúen correctamente el papel de la IMF en cada fase de la enfermedad. Se ha cuestionado el beneficio de la reducción del grado de la IMF en fases avanzadas de IC. No obstante, es posible que en un grupo de pacientes la mejoría hemodinámica asociada a la reducción de la IMF favorezca el remodelado positivo, igual que cuando se logra este efecto con la terapia de resincronización cardiaca³. Nuestro estudio es el primero que analiza el papel de la situación clínica en la evolución de la IMF. Con base en nuestros resultados, los pacientes estables son un grupo de potencial beneficio en los que es interesante estudiar el efecto de la reducción del grado de IMF mediante reparación percutánea. Urge la realización de estudios prospectivos aleatorizados que estudien este problema.

FINANCIACIÓN

Este trabajo ha sido financiado por la Red de Investigación Cardiovascular.

M. Dolores García-Cosío Carmena^{a,*}, Eulalia Roig Minguell^b, Andreu Ferrero-Gregori^b, Rafael Vázquez García^c, Juan Delgado Jiménez^a y Juan Cinca^b, en nombre de los investigadores de la red REDINSCOR

^aServicio de Cardiología, Hospital Universitario 12 de Octubre, Madrid, España

^bServicio de Cardiología, Hospital de la Santa Creu i Sant Pau, Barcelona, España

^cServicio de Cardiología, Hospital Puerta del Mar, Cádiz, España

* Autor para correspondencia:

Correo electrónico: mdgcosio@secardiologia.es

(M.D. García-Cosío Carmena).

On-line el 24 de noviembre de 2016

BIBLIOGRAFÍA

1. Agricola E, Ielasi A, Oppizzi M, et al. Long-term prognosis of medically treated patients with functional mitral regurgitation and left ventricular dysfunction. *Eur J Heart Fail.* 2009;11:581-587.
2. Rossi A, Dini FL, Faggiano P, et al. Independent prognostic value of functional mitral regurgitation in patients with heart failure. A quantitative analysis of

1256 patients with ischaemic and non-ischaemic dilated cardiomyopathy. *Heart.* 2011;97:1675-1680.

3. Sitges M, Vidal B, Delgado V, et al. Long-term effect of cardiac resynchronization therapy on functional mitral valve regurgitation. *Am J Cardiol.* 2009;104:383-388.

4. Feldman T, Kar S, Elmariah S, et al. Randomized comparison of percutaneous repair and surgery for mitral regurgitation: 5-Year results of EVEREST II. *J Am Coll Cardiol.* 2015;66:2844-2854.

5. Alonso-Pulpón L, Borrás X, Brugada J, et al. Clinical and preclinical heart failure research network (REDINSCOR). *Rev Esp Cardiol.* 2008;61:76-81.

6. Fine J, Gray RJ. A proportional hazards model for the subdistribution of a competing risk. *J Am Stat Assoc.* 1999;94:496-509.

<http://dx.doi.org/10.1016/j.recesp.2016.10.005>
0300-8932/

© 2016 Sociedad Española de Cardiología. Publicado por Elsevier España, S.L.U. Todos los derechos reservados.

Embolias sistémicas. La importancia de la ecocardiografía transesofágica



Systemic Emboli: The Importance of Transesophageal Echocardiography

Sr. Editor:

Los trombos murales intraaórticos son, como tal, una entidad infrecuente, pues su prevalencia es de alrededor del 1% de las embolias sistémicas¹. La aparición de un trombo en la aorta sin lesión predisponente para ello es aún más rara y su tratamiento hoy sigue siendo controvertido².

Se presenta el caso de un varón de 45 años, fumador, sin otros factores de riesgo cardiovascular, con antecedente de un ictus que le había causado una lesión isquémica años antes del actual ingreso, con un estudio cardiológico normal. El paciente ingresó en nuestro centro por cuadro de dolor abdominal difuso, más marcado en la fosa iliaca derecha, motivo por el que, tras realizársele una ecografía abdominal normal, se le practicó una tomografía

computarizada (TC) de abdomen, que evidenció múltiples áreas hipodensas en ambos riñones, compatibles con infartos renales.

Dados el antecedente de ictus previo y el cuadro actual, se solicitó ecocardiograma urgente para descartar el foco de dichas embolias intracardiacas. El ecocardiograma mostró un ventrículo izquierdo no dilatado y con función normal y unas estructuras valvulares sin anomalías.

Dado el cuadro por el que acudió el paciente, se decidió realizar ecocardiografía transesofágica (ETE). La prueba mostró unas cavidades cardiacas normales, sin hallazgos. Al realizar la valoración de la aorta, se observó un trombo móvil intraaórtico de 4 cm de largo (vídeo del [material suplementario](#)), sin clara lesión de la pared donde se asentaba.

Con ese hallazgo, se solicitó TC de tórax urgente, que mostró el trombo móvil anclado a la pared anterior de la aorta torácica descendente proximal, posterior al cayado, sin que se pudiera descartar una placa aterosclerosa como mecanismo etiológico ([figura](#)). Se contactó con el servicio de angiología y cirugía vascular que recomendó anticoagulación y reevaluación posterior.

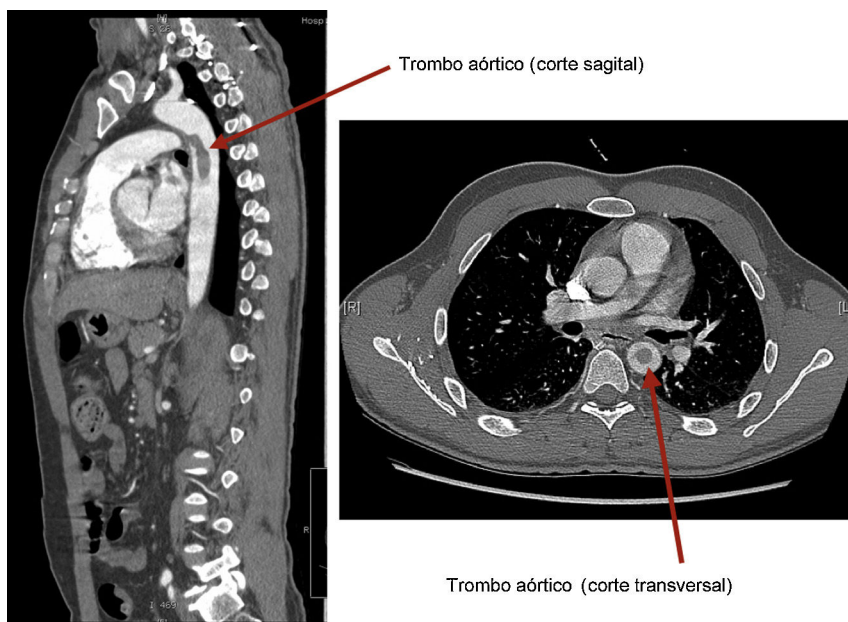


Figura. Imágenes sagital y transversal del trombo aórtico.