

Artículo original

Gated-SPECT de perfusión miocárdica como técnica complementaria de la resonancia magnética para pacientes con infarto de miocardio crónico

Gemma Cuberas-Borrós^a, Victor Pineda^b, Santiago Aguadé-Bruix^c, Guillermo Romero-Farina^a, M. Nazarena Pizzi^a, Gustavo de León^a, Joan Castell-Conesa^c, David García-Dorado^a y Jaume Candell-Riera^{a,*}

^aServicio de Cardiología, Hospital Universitari Vall d'Hebron, Institut de Recerca (VHIR), Universitat Autònoma de Barcelona, Barcelona, España

^bServicio de Radiología, Hospital Universitari Vall d'Hebron, Institut de Recerca (VHIR), Universitat Autònoma de Barcelona, Barcelona, España

^cServicio de Medicina Nuclear, Hospital Universitari Vall d'Hebron, Institut de Recerca (VHIR), Universitat Autònoma de Barcelona, Barcelona, España

Historia del artículo:

Recibido el 22 de febrero de 2013

Aceptado el 29 de abril de 2013

On-line el 23 de julio de 2013

Palabras clave:

Resonancia magnética

Gammagrafía

Infarto de miocardio

Hibernación

Keywords:

Magnetic resonance

Scintigraphy

Myocardial infarction

Hibernation

RESUMEN

Introducción y objetivos: El objetivo de este estudio es comparar los resultados de la resonancia magnética y la gated-SPECT de perfusión miocárdica en la valoración de la función ventricular y la viabilidad en pacientes con infarto de miocardio en fase crónica.

Métodos: Se estudió con resonancia magnética y gated-SPECT a 104 pacientes (media de edad, 61 ± 12 años; el 87,5% varones) con infarto previo. Se correlacionaron los volúmenes y la fracción de eyección del ventrículo izquierdo y los criterios clásicos de viabilidad con realce tardío con gadolínio (< 75% de transmuralidad) con los de la SPECT (captación > 50%) en los 17 segmentos del ventrículo izquierdo. Se valoró la motilidad, el engrosamiento y la isquemia en la gated-SPECT de los segmentos no viables o con criterios dudosos con el realce (un 50-75% de transmuralidad).

Resultados: Se observó buena correlación entre ambas exploraciones para los volúmenes y la fracción de eyección ($p < 0,05$) y para la masa necrótica estimada ($p < 0,01$). De los 264 segmentos con realce > 75%, 82 (31%) tenían captación > 50% en la SPECT. De los 106 segmentos con criterios dudosos de viabilidad (un 50-75% de realce) en la resonancia magnética, en la SPECT 68 (64%) tenían una captación > 50%; 41 (38,7%), motilidad conservada; 46 (43,4%), engrosamiento conservado, y 17 (16%), criterios de isquemia.

Conclusiones: Una tercera parte de los segmentos considerados no viables en la resonancia magnética muestran captación > 50% en la SPECT. El análisis de la motilidad, engrosamiento y presencia de isquemia en la gated-SPECT es de utilidad en los segmentos de dudosa viabilidad en la resonancia magnética.

© 2013 Sociedad Española de Cardiología. Publicado por Elsevier España, S.L. Todos los derechos reservados.

Gated-SPECT Myocardial Perfusion Imaging as a Complementary Technique to Magnetic Resonance Imaging in Chronic Myocardial Infarction Patients

ABSTRACT

Introduction and objectives: The aim of this study was to compare magnetic resonance and gated-SPECT myocardial perfusion imaging in patients with chronic myocardial infarction.

Methods: Magnetic resonance imaging and gated-SPECT were performed in 104 patients (mean age, 61 [12] years; 87.5% male) with a previous infarction. Left ventricular volumes and ejection fraction and classic late gadolinium enhancement viability criteria (<75% transmural) were correlated with those of SPECT (uptake >50%) in the 17 segments of the left ventricle. Motion, thickening, and ischemia on gated-SPECT were analyzed in segments showing nonviable tissue or equivocal enhancement features (50%-75% transmural).

Results: A good correlation was observed between the 2 techniques for volumes, ejection fraction ($P < .05$), and estimated necrotic mass ($P < .01$). In total, 82 of 264 segments (31%) with >75% enhancement had >50% SPECT uptake. Of the 106 equivocal segments (50%-75% enhancement) on magnetic resonance imaging, 68 (64%) had >50% uptake, 41 (38.7%) had normal motion, 46 (43.4%) had normal thickening, and 17 (16%) had ischemic criteria on SPECT.

Conclusions: A third of nonviable segments on magnetic resonance imaging showed >50% uptake on SPECT. Gated-SPECT can be useful in the analysis of motion, thickening, and ischemic criteria in segments with questionable viability on magnetic resonance imaging.

Full English text available from: www.revespcardiol.org/en

© 2013 Sociedad Española de Cardiología. Published by Elsevier España, S.L. All rights reserved.

* Autor para correspondencia: Servicio de Cardiología, Hospital Universitari Vall d'Hebron, Institut de Recerca (VHIR), Universitat Autònoma de Barcelona, Pg. Vall d'Hebron 119-129, 08035 Barcelona, España.

Correo electrónico: jcandell@vhebron.net (J. Candell-Riera).

Abreviaturas

FEVI: fracción de eyección del ventrículo izquierdo
 PET: tomografía por emisión de positrones
 RM: resonancia magnética
 RTG: realce tardío de gadolinio
 SPECT: tomografía computarizada por emisión monofotónica
 VI: ventrículo izquierdo

INTRODUCCIÓN

La resonancia magnética (RM) es una exploración que, además del análisis de los volúmenes y la fracción de eyección del ventrículo izquierdo (FEVI), permite valorar el miocardio en riesgo y delimitar la transmuralidad y la extensión de la necrosis miocárdica mediante realce tardío de gadolinio (RTG)¹⁻³. Se acepta que una transmuralidad de la necrosis superior al 75% de la pared miocárdica^{2,4} o $> 4,5 \text{ mm}^5$ es un índice de inviabilidad o irreversibilidad de la función contráctil tras la revascularización. Asimismo, se viene adoptando como criterio de inviabilidad en la tomografía computarizada por emisión monofotónica (SPECT) de perfusión miocárdica⁶ o para la tomografía por emisión de positrones (PET) de metabolismo con fluorodesoxiglucosa⁵ una captación $< 50\%$ respecto a la máxima del ventrículo izquierdo (VI). Sin embargo, hay valores intermedios (entre el 50 y el 75% de transmuralidad para la RM y entre el 30 y el 50% de captación para las pruebas isotópicas) con los que hay dudas respecto al umbral óptimo para poder predecir más acertadamente la posibilidad de recuperación contráctil. Así, algunos autores han definido el 40% de captación para la SPECT con compuestos tecnecio⁷ y el 37% para la PET⁸ como mejores umbrales. Por otra parte, con estas técnicas isotópicas también se puede valorar el grado de engrosamiento sistólico segmentario y la presencia de isquemia si se ha provocado estrés físico o farmacológico, que son otras variables que pueden orientar en el diagnóstico de la viabilidad miocárdica⁹.

En este estudio se pretende comparar los resultados de la RM y la SPECT de perfusión miocárdica de estrés en una serie de pacientes con infarto de miocardio en fase crónica y determinar qué parámetros de la *gated*-SPECT pueden ser de ayuda en la valoración del miocardio viable.

MÉTODOS

Pacientes

Se ha estudiado a 104 pacientes (media de edad, 61 ± 12 años; el 87,5% varones) no consecutivos con infarto de miocardio previo diagnosticado según las guías internacionales^{10,11} y estables clínicamente. Todos ellos estaban incluidos en un protocolo de estudio con RM del remodelado ventricular tras infarto, aprobado por el comité ético del centro (PR-HG-36/2000), y se les había practicado una *gated*-SPECT con ^{99m}Tc-tetrafosmina a criterio del clínico responsable, con un intervalo máximo entre ambas exploraciones no superior a 1 año.

Las características clínicas y coronariográficas de los 104 pacientes se exponen en la [tabla 1](#). El intervalo entre el infarto agudo de miocardio y la SPECT de perfusión miocárdica fue de 8 ± 6 meses y entre la SPECT y la RM, 6 ± 4 meses. En ningún caso hubo complicaciones o reingresos por síndrome coronario agudo entre ambas exploraciones.

Tabla 1

Características clínicas, ergométricas y coronariográficas de los pacientes

Edad (años)	61 \pm 12
Varones	91 (87)
Diabetes mellitus	13 (12,5)
Hipertensión	53 (50,9)
Hipercolesterolemia	55 (52,9)
Fumadores	55 (52,9)
Nitratos	9 (8,7)
Bloqueadores beta	53 (51,0)
IECA o ARA-II	43 (41,3)
Revascularización previa	44 (42,3)
Prueba de esfuerzo (n = 101)	
MET	7,10 \pm 2,84
%FC _{máx}	80,04 \pm 11,75
PAS _{máx}	145 \pm 26
FC _{máx} \times PAS _{máx}	18.534 \pm 4.888
Angina	2 (1,9)
Coronariografía (n = 86)	
Enfermedad de un vaso	46 (53,5)
Enfermedad de dos vasos	23 (27)
Enfermedad de tres vasos	17 (19,5)

ARA-II: antagonistas del receptor de la angiotensina II; FC: frecuencia cardíaca; IECA: inhibidores de la enzima de conversión de la angiotensina; MET: equivalentes metabólicos; PAS: presión arterial sistólica.

Los datos expresan n (%) o media \pm desviación estándar.

Resonancia magnética

Los estudios de RM se realizaron en un equipo de 1,5 T (Avanto, Siemens; Alemania), usando una antena acoplada en fase con 4 elementos. Todas las secuencias se realizaron con sincronización electrocardiográfica y en apnea. Se adquirieron secuencias funcionales de cine-RM segmentadas (TrueFISP; tiempo de eco [TE], 1,4 ms; tiempo de repetición [TR], 55 ms; ángulo de inclinación: 52°; ancho de banda, 977 Hz/píxel; matriz de 256 \times 212; grosor de corte, 8 mm) en planos de eje corto desde la base hasta el ápex del VI, dos cámaras y cuatro cámaras. A los 10 min de la administración del contraste (gadolinio, 0,15 mmol/kg), se adquirieron las imágenes de realce tardío mediante secuencia segmentada con prepulso de inversión-recuperación (TurboFlash; TE, 1,2 ms; TR, 450 ms; ángulo de inclinación, 50°; ancho de banda, 1.180 Hz/píxel; matriz de 192 \times 128; grosor de corte, 8 mm), eligiendo el tiempo de inversión más adecuado para anular correctamente en la señal del miocardio sano y con posiciones de corte exactamente iguales a las obtenidas en las imágenes de cine-RM.

La cuantificación por RM de la masa necrótica se calculó tras delimitar manualmente los márgenes de las áreas de hiperseñal en la secuencia de RTG, multiplicando la masa específica miocárdica por el volumen estimado del resultado de la suma de las áreas de hiperseñal por el grosor de corte. El grado de transmuralidad de cada segmento miocárdico se valoró visualmente cuantificando el porcentaje del grosor del RTG con respecto al grosor total del segmento, siempre que implicara más de la mitad de este. Se establecieron cinco grupos según el grado de transmuralidad: 1, sin RTG; 2, RTG $< 25\%$; 3, RTG 25 a $< 50\%$; 4, RTG 50 a $< 75\%$, y 5, RTG $\geq 75\%$.

Se dividió el VI en 17 segmentos¹², y se definieron dos regiones: la anterior (ANT) que engloba los segmentos anteriores, septales y apical, y la inferolateral (INF-LAT), que abarca los segmentos inferiores y laterales ([fig. 1](#)).

Las variables estudiadas fueron: volúmenes telediastólico y telesistólico y FEVI; masa necrótica en gramos y porcentaje de esta

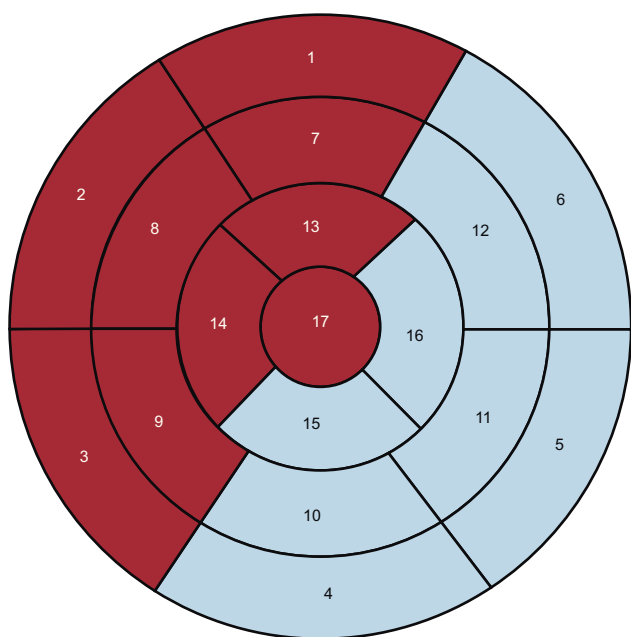


Figura 1. Mapa polar de 17 segmentos en el que se diferencia el territorio anterior (fondo granate) del inferolateral (fondo azul). Segmentos: 1, basal anterior; 2, basal anteroseptal; 3, basal inferoseptal; 4, basal inferior; 5, basal inferolateral; 6, basal anterolateral; 7, medio anterior; 8, medio anteroseptal; 9, medio inferoseptal; 10, medio inferior; 11, medio inferolateral; 12, medio anterolateral; 13, apical anterior; 14, apical septal; 15, apical inferior; 16, apical lateral y 17, ápex. Esta figura se muestra a todo color solo en la versión electrónica del artículo.

respecto a todo el VI; masa necrótica estimada por segmentos: número de segmentos con RTG ponderada por el grado de transmuralidad, y grado de transmuralidad segmentaria del RTG clasificado en las cinco categorías descritas.

Gated-tomografía computarizada por emisión monofotónica de perfusión miocárdica

De los 104 pacientes, se realizó una prueba de esfuerzo limitada por síntomas mediante protocolo de Bruce a 101. De estos, se administró dipiridamol a 16 simultáneamente al esfuerzo por no alcanzar un 80% de taquicardización ni 5 equivalentes metabólicos¹³. Para la SPECT se utilizó un protocolo corto de un solo día con 300 MBq de ^{99m}Tc-tetrofosmina para el estrés y 900 MBq de ^{99m}Tc-tetrofosmina para el reposo; a 3 pacientes se les realizó únicamente un estudio en reposo con 900 MBq de ^{99m}Tc-tetrofosmina. Antes de la inyección del radiofármaco para el estudio en reposo, se administró nitroglicerina sublingual a todos los pacientes. La adquisición se inició a los 30-60 min tras el estrés y a los 60-90 min tras la inyección en reposo. Se utilizó una gammacámara Siemens E.cam de doble cabezal con los detectores adyacentes a 90°, colimador de baja energía y alta resolución, ventana de ^{99m}Tc, zoom de adquisición de 1,45 y matriz de 64 × 64. El arco de detección se inició en oblicua anterior derecha 45° hasta oblicua posterior izquierda 45°, a razón de una imagen cada 3° y 27 s por imagen. Para la *gated*-SPECT se estableció una tolerancia R-R del 70%, con un fraccionamiento de 8 imágenes por ciclo. No se realizó la adquisición con corrección de la atenuación. Se realizó la reconstrucción tomográfica de los cortes reorientados del corazón usando una reconstrucción iterativa OSEM, con un filtro Butterworth 0,35/10 para el estudio en estrés (baja dosis) y de 0,45/10 para el estudio en reposo (dosis alta).

La valoración cuantitativa por segmentos del grado de engrosamiento y la gradación cuantitativa de la perfusión se realizó sobre el mapa polar del estudio en reposo utilizando el

programa automático QPS para la perfusión y QGS para la *gated*-SPECT^{14,15}. Además de la puntuación de los segmentos, también se calculó la extensión del defecto mediante la selección de tres niveles de corte para el mapa de *blackout*: el 30, el 40 y el 50%, mediante Emory Cardiac Toolbox de Emory University¹⁶.

Las variables estudiadas fueron:

- Volúmenes telediastólico y telesistólico y FEVI.
- Porcentaje de extensión del defecto en el mapa polar con captación en reposo < 30, < 40 y < 50.
- El porcentaje de captación en cada uno de los 17 segmentos clasificado en cinco categorías: normal, < 30, 30 a < 40, 40 a < 50 y ≥ 50%.
- La motilidad segmentaria categorizada en una escala de 6 puntos: 0, normal; 1, hipocinesia ligera; 2, hipocinesia moderada; 3, hipocinesia importante; 4, acinesia, y 5, discinesia.
- El engrosamiento segmentario categorizado en una escala de 5 puntos: 0, normal; 1, ligera alteración del engrosamiento; 2, moderada alteración del engrosamiento; 3, gran alteración del engrosamiento, y 4, ausencia de engrosamiento.

Se consideró que un segmento tenía criterios de isquemia en la SPECT cuando la puntuación entre estrés y reposo mejoraba al menos un grado. Se consideró que un segmento tenía la motilidad y el engrosamiento conservados en la *gated*-SPECT cuando su puntuación era de 0 a 2.

Estadística

Los resultados de las variables cuantitativas se expresaron en valores medios ± desviación estándar e intervalos, mientras que las variables categóricas se expresaron en porcentajes o proporciones. Para la determinación de normalidad, se utilizó el test de normalidad de Kolmogorov-Smirnov. Se determinó la correlación de Pearson para variables de función ventricular y volúmenes obtenidos con *gated*-SPECT y RM y la correlación intraclase para los grados de transmuralidad de RM en relación con la captación segmentaria de la SPECT. Para la comparación de las variables cuantitativas respecto a categorías, se realizó un análisis de comparación de medias (análisis de la varianza) con corrección de Bonferroni. Se consideró valor estadísticamente significativo $p < 0,05$. Se realizó también un análisis de curva *receiver operating characteristic* (ROC) entre el grado de captación segmentaria en la SPECT y el grado de transmuralidad segmentaria en la RM tomando como referencia de viabilidad en la RM un RTG < 75% de transmuralidad. Se calculó el índice kappa (k) entre el umbral óptimo de la SPECT obtenido mediante la curva ROC y la RTG < 75% de la RM.

En primer lugar se analizaron estadísticamente las variables de los 104 pacientes; en segundo lugar, para cada uno de los 1.768 segmentos y, finalmente, los segmentos con RTG y aquellos con criterios limítrofes de viabilidad en la RM. Se utilizó el paquete estadístico SPSS versión 15.

RESULTADOS

Las correlaciones entre la RM y la *gated*-SPECT para el volumen telediastólico (144 ± 43 frente a 149 ± 56 ml), el volumen telesistólico (78 ± 38 frente a 88 ml) y la FEVI (el $45 \pm 12\%$ frente al $44 \pm 13\%$) fueron 0,707, 0,762 y 0,707 respectivamente ($p < 0,05$).

La masa necrótica en la RM fue de $21,7 \pm 13,7$ g ($16,2 \pm 9,9\%$ del VI). En el 55,8% de los pacientes, la necrosis era < 15% del VI; en el 35,6%, un 15-30%, y en el 8,7%, > 30%. Las correlaciones de la masa necrótica valorada con RM respecto a la extensión de la necrosis en el mapa polar de la SPECT para umbrales < 30, < 40 y < 50 fueron 0,498, 0,497 y

0,487 respectivamente ($p < 0,01$). Las correlaciones entre la masa necrótica estimada con RM por segmentos y la extensión de la necrosis en el mapa polar de la SPECT para umbrales < 30 , < 40 y $< 50\%$ fueron 0,543, 0,523 y 0,512 respectivamente ($p < 0,01$).

Análisis segmentario

Se analizó un total de 1.768 segmentos (17 segmentos de 104 pacientes).

La curva ROC de la SPECT de perfusión miocárdica tomando como criterio de viabilidad una transmuralidad con RTG $< 75\%$ se muestra en la figura 2. El resultado es un área bajo la curva de 0,845. El umbral óptimo de captación de SPECT fue del 54%, para el que se dan las máximas sensibilidad y especificidad (el 78 y el 74,7% respectivamente). Para este umbral óptimo de la SPECT, se calculó el índice kappa ($\kappa = 0,409$).

La correlación intraclase entre el incremento del grado de transmuralidad con RTG y la reducción del grado de captación de la SPECT en las regiones ANT e INF-LAT y a nivel de los segmentos basales, medios y apicales se muestra en la tabla 2. La mejor correlación entre el grado de transmuralidad con RTG y el grado de reducción de la captación en la SPECT se observó a nivel de los segmentos apicales.

Mostraron RTG 477 de los 1.768 segmentos, de los cuales el 80,1% se localizaba en la región ANT y el resto (19,9%), en la región INF-LAT. Un 7,5% de estos segmentos con RTG eran de localización basal, el 34,8% eran de localización media y el 57,7%, de localización apical. El grado de transmuralidad era $< 25\%$ en un 5% de los segmentos, del 25-50% en un 17,4%, del 50-75% en un 22,2% y $> 75\%$ en un 55,3%. Es decir que, desde el punto de vista de la RM, más de la mitad de los segmentos con RTG no tenían criterios de viabilidad.

En la tabla 3 y la figura 3 se expone la relación entre el porcentaje de captación en la SPECT y el grado de transmuralidad del RTG expresado en número de segmentos. De los 264 segmentos

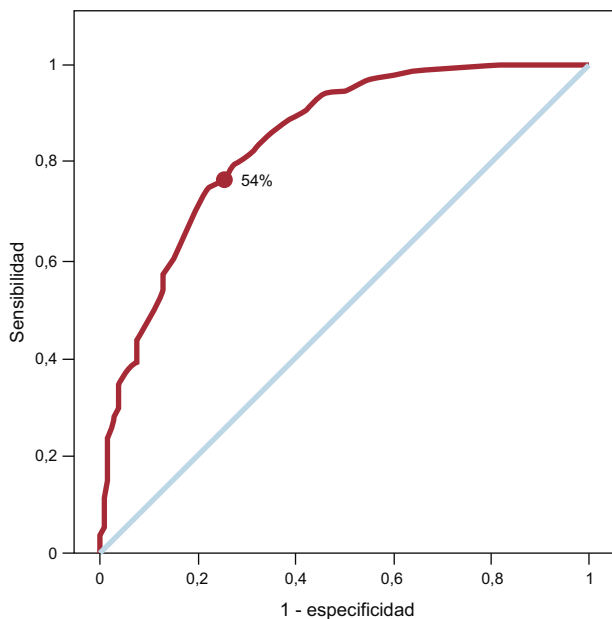


Figura 2. Curva receiver operating characteristic entre el grado de captación segmentaria en la tomografía computarizada por emisión monofotónica y la resonancia magnética tomando como referencia de viabilidad una transmuralidad del realce tardío de gadolinio $< 75\%$. Área bajo la curva = 0,845. El punto escogido de captación para la tomografía computarizada por emisión monofotónica (54%) es el que maximiza la importancia conjunta de la sensibilidad (78%) y la especificidad (74,7%).

Tabla 2

Correlación intraclase entre el grado de transmuralidad del realce tardío con gadolinio y el grado de captación en la tomografía computarizada por emisión monofotónica

Segmentos	R
Todos (n = 1.768)	-0,420
Región anterior	-0,439
Región inferolateral	-0,380
Segmentos basales	-0,255
Segmentos mediales	-0,368
Segmentos apicales	-0,450

Tabla 3

Relación entre el porcentaje de captación en la tomografía computarizada por emisión monofotónica y el grado de transmuralidad del realce tardío con gadolinio en la resonancia magnética expresado en número de segmentos

	SPECT				Total
	$< 30\%$	30 a $< 40\%$	40 a $< 50\%$	$\geq 50\%$	
RM					
$< 25\%$	0	0	3	21	24
25 a $< 50\%$	2	6	12	63	83
50 a $< 75\%$	5	14	19	68	106
$\geq 75\%$	90	42	50	82	264
Total	97	62	84	234	477

RM: resonancia magnética; SPECT: tomografía computarizada por emisión monofotónica.

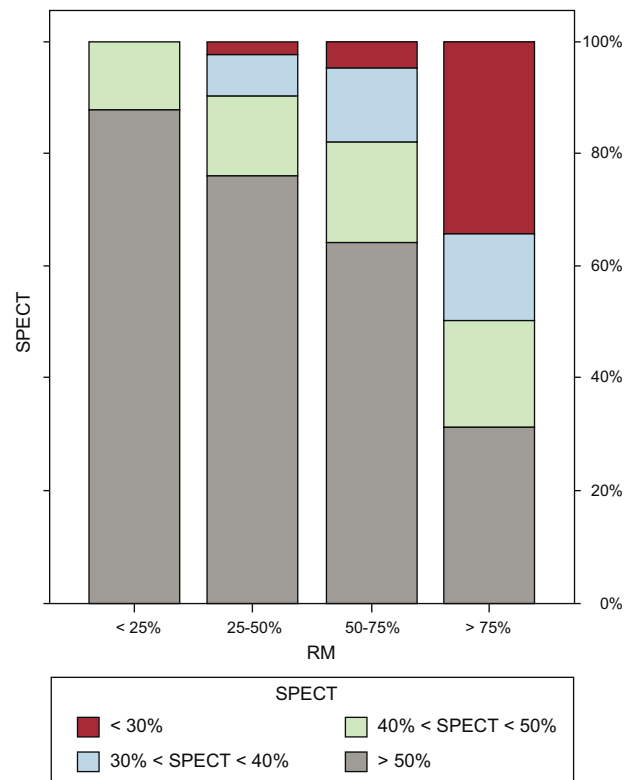


Figura 3. Gráfico de barras que expresa la relación entre el porcentaje de captación en la tomografía computarizada por emisión monofotónica y el grado de transmuralidad del realce tardío de gadolinio en la resonancia magnética. RM: resonancia magnética; SPECT: tomografía computarizada por emisión monofotónica.

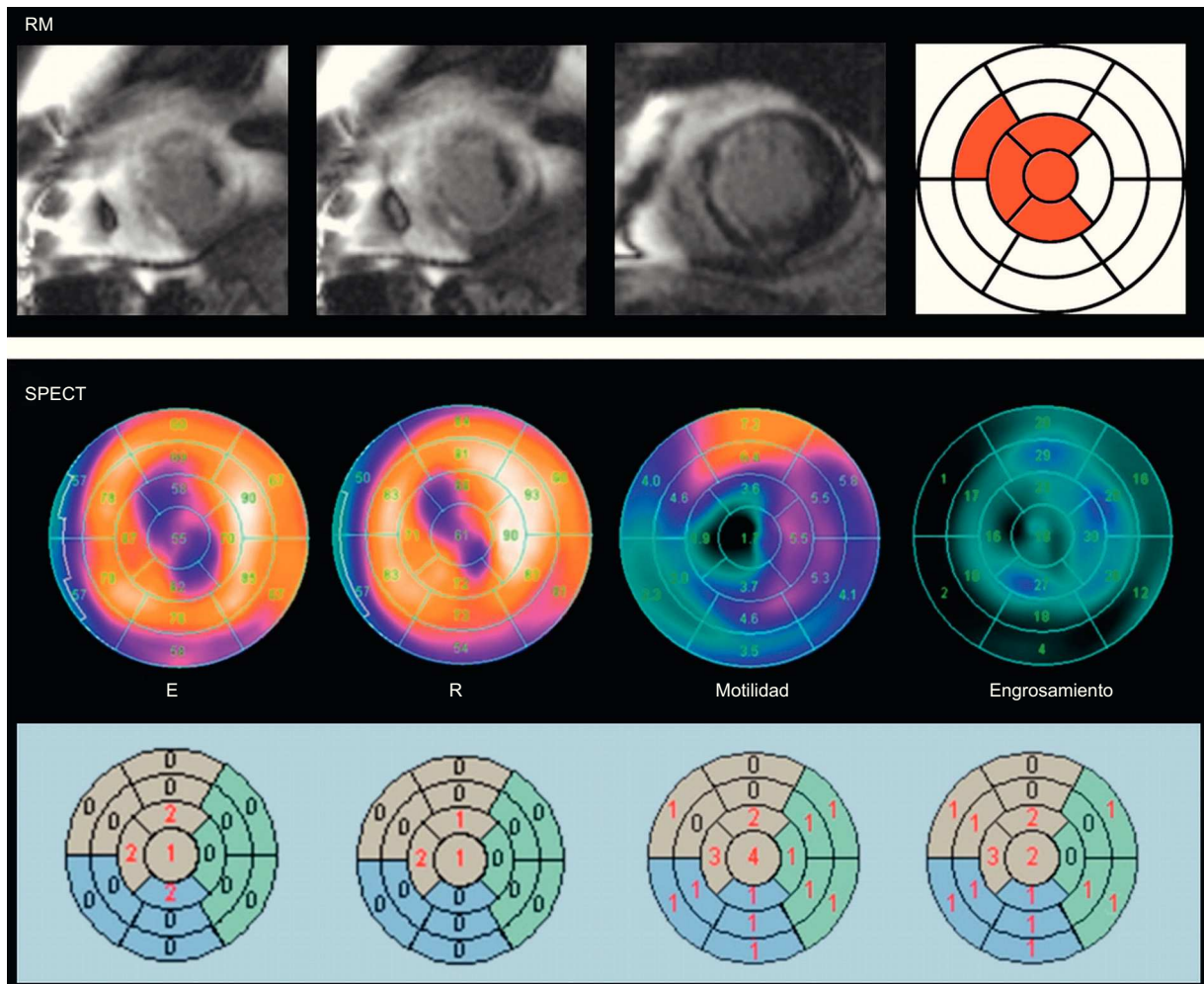


Figura 4. Ejemplo de discordancia respecto a viabilidad entre la resonancia magnética y la tomografía computarizada por emisión monofotónica, en un paciente con infarto de miocardio anterior. El grado de transmuralidad del realce tardío de gadolinio es $> 75\%$ en cuatro segmentos (en rojo), mientras que en los mapas polares de la tomografía computarizada por emisión monofotónica se observa reversibilidad entre estrés y reposo, motilidad conservada (puntuación 1-2) y engrosamiento conservado (puntuación 1-2) y en estos segmentos, salvo en el segmento apical (puntuación 4) y el septo apical (puntuación 3). E: estrés; R: reposo; RM: resonancia magnética; SPECT: tomografía computarizada por emisión monofotónica. Esta figura se muestra a todo color solo en la versión electrónica del artículo.

sin criterios clásicos de viabilidad en la RM (transmuralidad de RTG $> 75\%$), 82 (31%) tenían un captación $> 50\%$ en la SPECT (fig. 4); 106 segmentos (el 22,2% de los segmentos con RTG) tenían criterios dudosos (RTG de un 50-75%) de viabilidad en la RM; 68 (64%) de estos tenían una captación $> 50\%$ en la SPECT; 41 (38,7%), motilidad conservada; 46 (43,4%), engrosamiento conservado, y 17 (16%), criterios de isquemia.

DISCUSIÓN

Los resultados del presente estudio muestran que, aunque la correlación general entre RM y *gated*-SPECT para la estimación de los volúmenes y la FEVI es buena, hay discrepancias entre ambas técnicas en la cuantificación de la extensión de la necrosis y la valoración de la viabilidad miocárdica. La RM con RTG se ha demostrado superior a la SPECT de perfusión miocárdica para la delimitación transmural de la necrosis miocárdica, sobre todo en los infartos subendocárdicos^{17,18}. La explicación para esta sensibilidad subóptima de la SPECT es su menor resolución espacial. Ahora bien, el umbral de transmuralidad de la necrosis para aceptar como viable o inviable determinado segmento miocárdico no está bien establecido. Entre otros factores, ello puede deberse a

que la transmuralidad de la necrosis no es necesariamente homogénea en todo el segmento miocárdico. Por este y otros motivos, la superioridad de la RM, incluso sobre la PET, sigue siendo motivo de controversia^{19,20}. Existe otro punto que justifica la comparación entre ambas técnicas, y es que en ciertas circunstancias la práctica de una RM puede presentar limitaciones: pacientes portadores de marcapasos o desfibrilador automático implantable, ausencia de ritmo regular estable, imposibilidad de controlar un mínimo de apnea, insuficiencia renal o claustrofobia.

Aunque en nuestra serie hemos observado que hay una aceptable correlación entre la masa necrótica general del VI estimada por RM y la extensión de la necrosis en la SPECT, la comparación segmento a segmento entre ambas técnicas no es óptima. El territorio basal es donde se da la mayor discrepancia entre el grado de transmuralidad de la necrosis por RTG y el porcentaje de captación en la SPECT. Ello es atribuible principalmente a que la cuantificación del grado de captación isotópica en los segmentos anteroseptales a nivel basal en el mapa polar de la SPECT presenta problemas, ya que la longitud del *septum* es menor que la de la pared lateral del VI, con lo que, en muchas ocasiones, estos segmentos muestran un porcentaje de captación muy bajo, que corresponde principalmente a actividad extracardiaca.

Uno de los problemas de la RM y de la SPECT en la interpretación de los resultados de la viabilidad es la observación de criterios dudosos o limítrofes o, en otras palabras, la obtención de «resultados probables» y no «resultados definitivos». Así, aunque la RM muestra imágenes con mayor resolución espacial, la interpretación puede ofrecer dudas acerca de la viabilidad de determinado territorio. Kim et al² observaron resultados equívocos o no diagnósticos en 293 de 804 (36%) segmentos. Para esos autores, cuando el RTG ocupa un área > 75% de un segmento, se lo considera inviable, y cuando la extensión es < 25%, se lo considera viable. Entre estos valores, la probabilidad de recuperación contráctil tras la revascularización es de sólo el 50%. Otros autores han propuesto valores de corte absolutos como criterios de viabilidad para la RM: grosor < 4,5 mm de RTG⁵ o > 3 mm de ausencia de RTG⁸. Kühl et al⁸, en una serie de 26 pacientes con miocardiopatía isquémica (fracción de eyección, 31% ± 11%), observaron una clara correlación inversa entre el grado de RTG y el nivel de captación de la ¹⁸F-fluorodesoxiglucosa. Mediante análisis de curvas ROC, obtuvieron el umbral del 37% de captación con PET que mejor diferenciaba el miocardio viable del no viable. Tomando como referencia este valor de la PET, la sensibilidad y la especificidad de la RM para el diagnóstico de miocardio no viable fueron del 96 y el 84% respectivamente. En 2006, Kühl et al²¹, en una serie de 29 pacientes con miocardiopatía isquémica (fracción de eyección, 32 ± 10%) y considerando un área de RTG > 50% a nivel segmentario como criterio de inviabilidad y una captación < 50% para PET/SPECT, obtuvieron un valor predictivo positivo de recuperación contráctil del 73%, igual para ambas técnicas, mientras que el valor predictivo negativo era superior para la RM (el 93 frente al 77%).

En nuestra serie, hemos corroborado esta correlación negativa entre el grado de transmuralidad del RTG y el grado de captación isotópica con SPECT, sobre todo a nivel de los segmentos apicales, pero también hemos observado discrepancias entre RM y SPECT. Un 31% de los segmentos sin criterios clásicos de viabilidad en la RM (RTG > 75%) tenían un porcentaje de captación > 50% en la SPECT. Por otra parte, un 22% de los segmentos con RTG tenían criterios dudosos de viabilidad (RTG 50-75%) en la RM. En estos, la SPECT podía proporcionar una ayuda al diagnóstico de viabilidad, ya que en un 64% había captación > 50%, en un 39% la motilidad estaba conservada, en un 43% el engrosamiento estaba conservado y en un 16% se observaron criterios de reversibilidad estrés-reposo (isquemia). La RM también permite una valoración del engrosamiento, la motilidad y la isquemia en caso de que se realice con estrés, lo cual podría suponer una disminución de los resultados dudosos obtenidos sólo con la valoración del RTG.

Es evidente que el estudio segmentario de la necrosis y la viabilidad no permite extraer conclusiones acerca de la recuperabilidad contráctil general del VI una vez revascularizado el paciente, ya que otros factores clínicos y coronariográficos tienen un papel importante en el pronóstico de estos enfermos²²⁻²⁴. Mientras que en algunas series se ha considerado que un 15% del VI era la cantidad de miocardio viable requerida para mejorar la función contráctil general²⁵, Inaba et al²⁶, en un metanálisis de 29 estudios que incluían a 4.167 pacientes, estimaron que la cantidad de miocardio viable necesaria para mejorar la supervivencia después de revascularización quirúrgica en la miocardiopatía isquémica era del 25,8% con PET, el 35,9% con ecografía de estrés y el 38,7% con SPECT.

Limitaciones

La inclusión de pacientes en este estudio no fue consecutiva y los resultados obtenidos tan sólo reflejan los resultados de un único centro a través de su disponibilidad y experiencia en las exploraciones practicadas. Por otra parte, el perfil de los pacientes incluidos probablemente no sea el ideal para el estudio de la

viabilidad miocárdica, ya que un porcentaje considerable tenía una FEVI > 40%. El estudio SPECT de estrés + reposo es más completo que la RM en reposo y la metodología utilizada para la valoración segmentaria de la transmuralidad con RTG es visual, mientras que para la SPECT se ha realizado mediante un programa automático^{14,15} de valoración semicuantitativa plasmado en el mapa polar del VI. En nuestro estudio no se ha valorado con la RM la motilidad y el engrosamiento; sin embargo, la correlación de esta técnica con la obtenida mediante *gated*-SPECT es buena. Whaba et al²⁷ observaron una concordancia entre ambas técnicas del 80% ($\kappa = 0,66$) para motilidad y del 83% ($\kappa = 0,70$) para engrosamiento en pacientes con infarto previo. No aplicar automáticamente un mapa polar de similares características para la RM dificulta una estricta comparación segmento a segmento entre ambas técnicas. Se podrá superar esta limitación con la aplicación de mapas polares que reflejen más objetivamente la extensión del RTG. Por otra parte, nuestro análisis estadístico se ha centrado en la comparación de segmentos, y se debe tener en cuenta que los distintos segmentos de un mismo paciente no son independientes entre sí. Si en nuestra serie hubiéramos dispuesto de corrección de atenuación, probablemente la correlación con los resultados de la RM habría sido todavía más ajustada. Raja et al²⁸ han mostrado una excelente concordancia entre SPECT y PET para la valoración de la viabilidad con la administración de nitratos y la corrección de atenuación en la SPECT. Finalmente, la ausencia de resultados tras la revascularización no ha permitido estimar la eficacia diagnóstica de la RM y la SPECT en la predicción de recuperabilidad contráctil.

CONCLUSIONES

La correlación entre RM y *gated*-SPECT para volúmenes y FEVI y la masa necrótica estimada es buena, aunque la correlación entre el grado de transmuralidad en la RM y el grado de captación en la SPECT es subóptima, sobre todo en el territorio basal del VI. Una tercera parte de los segmentos considerados no viables en la RM (RTG > 75%) muestran captación > 50% en la SPECT. De los segmentos considerados limítrofes en la RM (RTG 50-75%), en la *gated*-SPECT dos terceras partes tienen una captación > 50% en la SPECT, un 39% tiene motilidad conservada, el 43,4% muestra engrosamiento conservado y un 16%, isquemia. Estos resultados pueden tener implicaciones clínicas en los centros en que la RM en reposo se emplee como primera opción para el diagnóstico de viabilidad y sus resultados no sean concluyentes, ya que permiten conocer la aportación que ofrece la *gated*-SPECT de estrés-reposo ante esta eventualidad.

CONFLICTO DE INTERESES

Ninguno.

BIBLIOGRAFÍA

1. Ruiz-Nodar JM, Feliu E, Sánchez-Quiñones J, Valencia-Martín J, García M, Pineda J, et al. Miocardio rescatado tras angioplastia coronaria de rescate: cuantificación mediante resonancia magnética cardíaca. Rev Esp Cardiol. 2011;64:965-71.
2. Kim RJ, Wu E, Rafael A, Chen EL, Parker MA, Simonetti O, et al. The use of contrast-enhanced magnetic resonance imaging to identify reversible myocardial dysfunction. N Engl J Med. 2000;343:1445-53.
3. Wu E, Judd RM, Vargas JD, Klocke FJ, Bonow RO, Kim RJ. Visualization of presence, location, and transmural extent of healed Q-wave and non-Q-wave myocardial infarction. Lancet. 2001;357:21-8.
4. Roes SD, Kaandorp TAM, Marsan NA, Westenberg JJM, Dibbets-Schneider P, Stokkel MP, et al. Agreement and disagreement between contrast-enhanced magnetic resonance imaging and nuclear imaging for assessment of myocardial viability. Eur J Nucl Med Mol Imaging. 2009;36:594-601.
5. Knuesel PR, Nanz D, Wyss C, Buechi M, Kaufmann PA, Von Schulthess, et al. Characterization of dysfunctional myocardium by positron emission

- tomography and magnetic resonance. Relation to functional outcome after revascularization. *Circulation*. 2003;108:1095-100.
6. Wu YW, Tadamura E, Yamamuro M, Kanao S, Marui A, Tanabara K, et al. Comparison of contrast-enhanced MRI with ¹⁸F-FDG PET/²⁰¹Tl SPECT in dysfunctional outcome after surgical revascularization in chronic ischemic heart disease. *J Nucl Med*. 2007;48:1096-103.
 7. Castell J, Candell-Riera J, Roselló-Urgell J, Fraile López-Amor M, Hornero-Sos F, Aguadé-Bruix S, et al. Valoración de la viabilidad miocárdica mediante tecnecio-99m isonitrilo y talio-201. Resultados del protocolo multicéntrico español. *Rev Esp Cardiol*. 1997;50:320-30.
 8. Kühl HP, Beek AM, Van der Weerd AP, Hofman MBM, Visser CA, Lammertsma AA, et al. Myocardial viability in chronic ischemic heart disease. Comparison of contrast-enhanced magnetic resonance imaging with ¹⁸F-Fluorodeoxyglucose positron emission tomography. *J Am Coll Cardiol*. 2003;41:1341-8.
 9. Candell-Riera J, Castell-Conesa J, González JM, Roselló-Urgell J; en representación del Grupo de Trabajo de Cardiología Nuclear. Eficacia del SPET miocárdico esfuerzo-reposo con ^{99m}Tc-MIBI en la predicción de la recuperabilidad de la función contráctil posrevascularización. Resultados del protocolo multicéntrico español. *Rev Esp Cardiol*. 2000;53:903-10.
 10. Van der Werf F, Bax J, Betriu A, Blomstrom-Lundqvist C, Crea F, Falk V, et al. Management of acute myocardial infarction in patients presenting with persistent ST-segment elevation: the Task Force on the management of ST-segment elevation acute myocardial infarction of the European Society of Cardiology. *Eur Heart J*. 2008;29:2909-45.
 11. Kushner FG, Hand M, Smith SC, King SB, Anderson JL, Antman EM, et al. 2009 focused updates: ACC/AHA guidelines for the management of patients with ST-elevation myocardial infarction updating the 2004 guideline and 2007 focused update) and ACC/AHA/SCAI guidelines on percutaneous coronary intervention (updating the 2005 guideline and 2007 focused update) a report of the American College of Cardiology Foundation/American Heart Association Task Force on Practice Guidelines. *J Am Coll Cardiol*. 2009;54:2205-41.
 12. Cerqueira MD, Weissman NJ, Dilsizian V, Jacobs AK, Kaul S, Laskey WK, et al. American Heart Association Writing Group on Myocardial Segmentation and Registration for Cardiac Imaging. Standardized myocardial segmentation and nomenclature for tomographic imaging of the heart: a statement for healthcare professionals from the Cardiac Imaging Committee of the Council on Clinical Cardiology of the American Heart Association. *Circulation*. 2002;105:539-42.
 13. Candell-Riera J, Santana-Boado C, Castell-Conesa J, Aguadé-Bruix S, Olona M, Palet J, et al. Simultaneous dipyridamole/maximal subjective exercise with ^{99m}Tc-MIBI SPECT: improved diagnostic yield in coronary artery disease. *J Am Coll Cardiol*. 1997;29:531-6.
 14. Germano G, Erel J, Lewin H, Kavanagh PB, Berman DS. Automatic quantitation of regional myocardial wall motion and thickening from gated technetium-99m sestamibi myocardial perfusion single-photon emission computed tomography. *J Am Coll Cardiol*. 1997;30:1360-7.
 15. Slomka PJ, Berman DS, Xu Y, Kavanagh P, Hayes SW, Dorbala S, et al. Fully automated wall motion and thickening scoring system for myocardial perfusion SPECT: method development and validation in large population. *J Nucl Cardiol*. 2012;19:291-302.
 16. Garcia E, Cooke CD, Van Train KF, Folks R, Peifer J, DePuey DG, et al. Technical aspects of myocardial SPECT imaging with technetium-99m sestamibi. *Am J Cardiol*. 1990;66:E23-31.
 17. Wagner A, Mahrholdt H, Holly TA, Elliot MD, Regenfus M, Parker M, et al. Contrast-enhanced MRI and routine single photon emission computed tomography (SPECT) perfusion imaging for detection of subendocardial myocardial infarcts: an imaging study. *Lancet*. 2003;361:374-9.
 18. Ibrahim T, Bülow HP, Hackl T, Hörnke M, Nekolla SG, Breuer M, et al. Diagnostic value of contrast-enhanced magnetic resonance imaging and single-photon emission computed tomography for detection of myocardial necrosis early after acute myocardial infarction. *J Am Coll Cardiol*. 2007;49:208-16.
 19. Maddahi J. Viability assessment with MRI is superior to FDG-PET for viability: Pro. *J Nucl Cardiol*. 2010;17:292-7.
 20. Patterson RE, Sigman SR, O'Donnell RE, Eisner RL. Viability assessment with MRI is superior to FDG-PET for viability: Con. *J Nucl Cardiol*. 2010;17:298-309.
 21. Kühl HP, Lipke CSA, Krombach GA, Katoh M, Battenberg TF, Nowak B, et al. Assessment of reversible myocardial dysfunction in chronic ischemic heart disease: comparison of contrast-enhanced cardiovascular magnetic resonance and combined positron emission tomography-single photon emission computed tomography imaging protocol. *Eur Heart J*. 2006;27:846-53.
 22. Candell-Riera J, Romero-Farina G, Aguadé-Bruix S, Castell-Conesa J, De León G, García-Dorado D. Prognostic value of myocardial perfusion-gated SPECT in patients with ischemic cardiomyopathy. *J Nucl Cardiol*. 2009;16:212-21.
 23. Romero-Farina G, Ferreira I, Aguadé-Bruix S, Castell-Conesa J, Igual A, Candell-Riera J. Análisis del número de pacientes que es necesario tratar mediante revascularización coronaria en relación con la presencia de viabilidad miocárdica en las imágenes de la gated-SPECT: estudio de cohorte prospectivo desde una unidad de cardiología nuclear. *Rev Esp Med Nucl*. 2009;28:6-10.
 24. Candell-Riera J, Romero-Farina G, Aguadé-Bruix S, Castell-Conesa J. La miocardiopatía isquémica desde la perspectiva de la cardiología nuclear clínica. *Rev Esp Cardiol*. 2009;62:903-17.
 25. Santana CA, Shaw LJ, Garcia EV, Soler-Peter M, Candell-Riera J, Grossman GB, et al. Incremental prognostic value of left ventricular function by myocardial ECG-gated FDG PET imaging in patients with ischemic cardiomyopathy. *J Nucl Cardiol*. 2004;11:542-50.
 26. Inaba Y, Chen JA, Bergmann SR. Quantity of viable myocardium required to improve survival with revascularization in patients with ischemic cardiomyopathy: a meta-analysis. *J Nucl Cardiol*. 2010;17:646-54.
 27. Whaba FFM, Lamb HJ, Bax JJ, Dibbets-Schneider P, Bavelaar-Croon CDL, Zwinderman AH, et al. Assessment of regional myocardial wall motion and thickening by gated ^{99m}Tc-tetrofosmin SPECT: a comparison with magnetic resonance imaging. *Nucl Med Commun*. 2001;22:663-71.
 28. Raja S, Singh B, Rohit MK, Manohar K, Kashyap R, Bhattacharya A, et al. Comparison of nitrate augmented Tc-99m tetrofosmin gated SPECT imaging FDG PET imaging for the assessment of myocardial viability in patients with severe left ventricular dysfunction. *J Nucl Cardiol*. 2012;10:1176-81.