

## Imagen en cardiología

## FOP con platipnea-ortodesoxia y ausencia de cava inferior

## PFO With Platypnea-orthodeoxia in the Absence of Inferior Cava

Javier Suárez de Lezo\*, José María Segura y José Suárez de Lezo

Grupo Cardiológico CORPAL, Hospital Cruz Roja de Córdoba, Córdoba, España

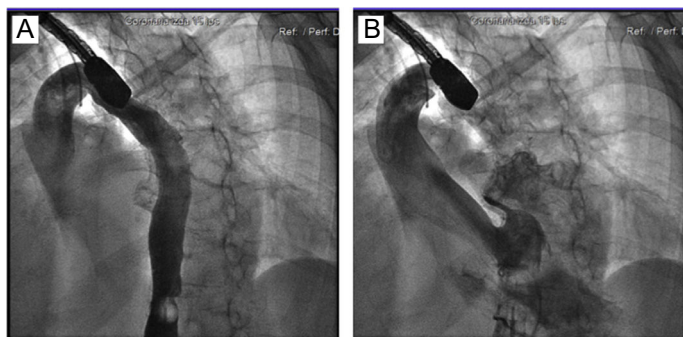


Figura 1.

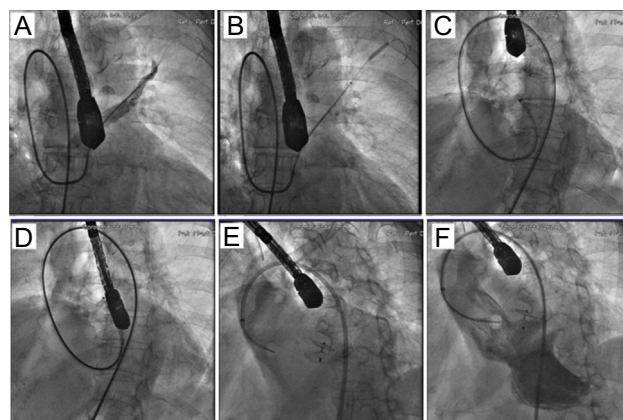


Figura 2.

Mujer de 78 años, diagnosticada de síndrome de platipnea-ortodesoxia por un foramen oval permeable (FOP) con paso derecha izquierda y desaturación en ortostatismo (78%), a la que se programó para el cierre del FOP. En el procedimiento se descubrieron la ausencia de vena cava inferior y una gran vena ácigos que drenaba en la cava superior (figura 1A). El contraste administrado pasaba a la aurícula izquierda a través de un FOP tunelizado (figura 1B). Esta anatomía dificultó el procedimiento, por lo que fue preciso pasar un catéter guía JL4 por el FOP y, a través de él, alojar una guía coronaria en una vena pulmonar (figura 2A). Posteriormente, con ayuda de un catéter hijo, se posicionó un balón en la vena pulmonar, lo que permitió una maniobra de anclaje (figura 2B) y facilitó el avance del catéter guía para después pasar una guía de alto soporte en la aurícula izquierda, que permitió avanzar la cánula (figura 2C). A través de la cánula, se pasó un dispositivo Amplatzer de 25 mm, y se desplegaron el disco izquierdo (figura 2D) y luego el derecho (figura 2E), lo que demostró ausencia de paso de contraste a la aurícula izquierda tras la suelta final (figura 2F).

En la literatura hay pocos casos de cierre de un FOP con ausencia de vena cava inferior y, hasta donde llega nuestro conocimiento, este es el primer caso en concomitancia con un síndrome de platipnea-ortodesoxia. Su cierre en esta condición es factible, aunque dificulta técnicamente el procedimiento. El abordaje por vía venosa yugular o transhepática podría ser una alternativa en estos casos.

\* Autor para correspondencia:  
Correo electrónico: [jslht@yahoo.es](mailto:jslht@yahoo.es) (J. Suárez de Lezo).  
On-line el 31 de agosto de 2018