

Imágenes en cardiología

Fisiología e imagen en el abordaje de la enfermedad coronaria en entramado

Physiology and imaging for woven disease management

Victoria Vilalta*, Oriol Rodríguez-Leor y Omar Abdul-Jawad

Unidad de Cardiología Intervencionista, Servicio de Cardiología, Hospital Universitari Germans Trias i Pujol, Badalona, Barcelona, España

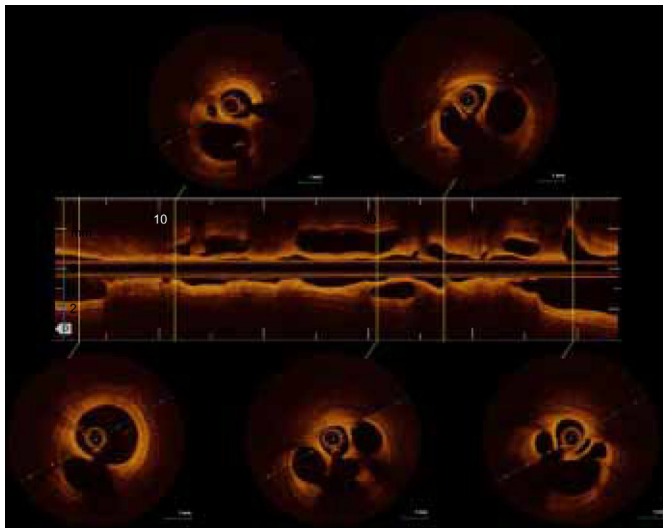


Figura 1.

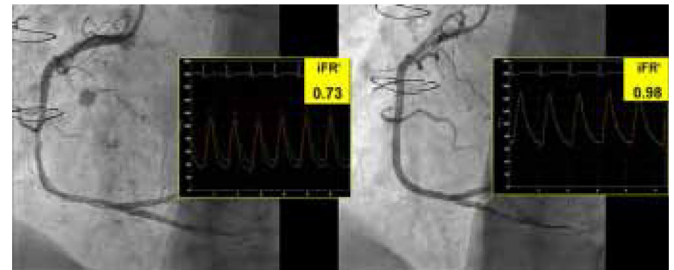


Figura 2.

La enfermedad de arteria coronaria en entramado (denominada en inglés *woven disease*) es una anomalía congénita rara en la que las arterias coronarias epicárdicas se dividen en múltiples microconductos que luego se vuelven a fusionar en un conducto principal.

Esta variante vascular se ha considerado benigna y se ha recomendado una estrategia de tratamiento conservador para estos pacientes. Sin embargo, se ha descrito la aparición de infarto de miocardio y la formación de trombos en estas arterias. La angiografía y la tomografía de coherencia óptica se utilizan para establecer el diagnóstico y descartar otros trastornos, como un trombo, la disección espontánea y la oclusión crónica con colaterales. Hasta el momento no se han presentado datos fisiológicos al respecto.

Se presenta el caso de un varón de 59 años, fumador, con antecedentes de hipertensión, diabetes y lesión de 2 vasos (arteria descendente anterior izquierda y arteria circunfleja) tratada con un injerto coronario en 2012. El paciente fue remitido a nuestro hospital con un infarto de miocardio sin elevación del segmento ST. La angiografía reveló unos injertos permeables y una luz con múltiples giros en el segmento medio de la arteria coronaria derecha ([vídeo 1 del material adicional](#)), lo cual se confirmó en la tomografía de coherencia óptica ([figura 1](#), [vídeo 2 del material adicional](#)). Un índice diastólico instantáneo sin ondas (iFR) de 0,73, que indica deterioro del flujo ([figura 2](#)) motivó el implante de un *stent* farmacoactivo, con buenos resultados ([vídeo 3 del material adicional](#)). El iFR tras el implante del *stent* fue de 0,98.

La evaluación fisiológica de la lesión resulta útil para el pronóstico en la revascularización percutánea, y tanto la guía europea como la estadounidense recomiendan esta práctica. Anteriormente se proponía un tratamiento conservador para la enfermedad de la arteria coronaria en entramado, pero en nuestro caso se muestra por primera vez un deterioro del flujo inducido por los microconductos en entramado. Nuestras observaciones contribuyen a mejorar el conocimiento de esta anomalía, con importantes consecuencias para el tratamiento. Esta figura se muestra a todo color solo en la versión electrónica del artículo.

ANEXO. MATERIAL ADICIONAL

Se puede consultar material adicional a este artículo en su versión electrónica disponible en [doi:10.1016/j.recesp.2018.09.009](https://doi.org/10.1016/j.recesp.2018.09.009).

* Autor para correspondencia:
Correo electrónico: victoria.vilalta@gmail.com (V. Vilalta).
On-line el 20 de diciembre de 2018