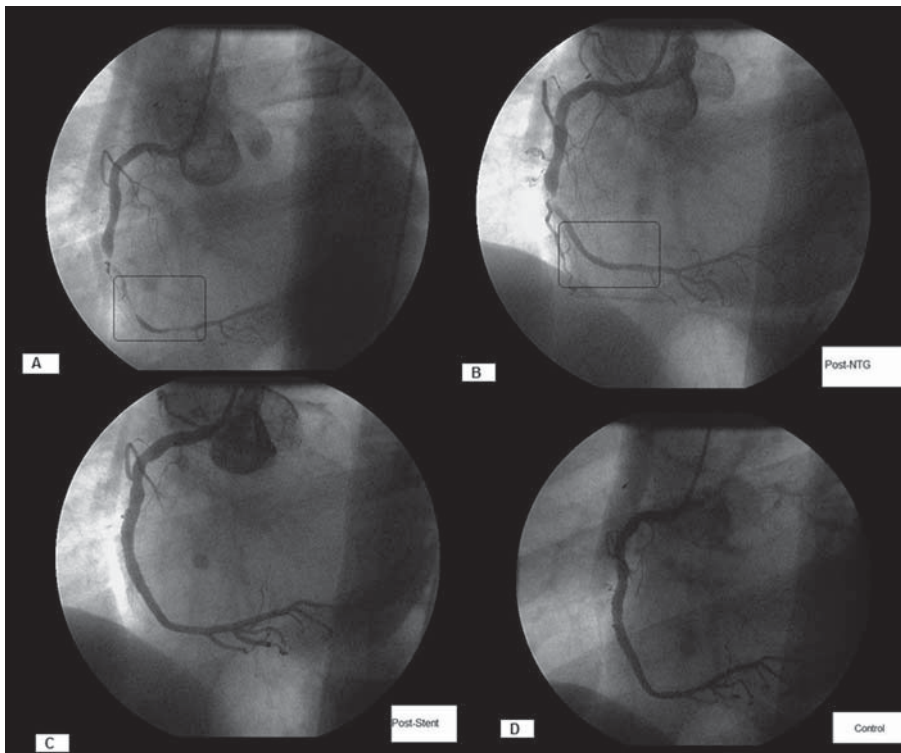


## Fibrilación ventricular dos horas tras angioplastia exitosa en un síndrome coronario agudo sin elevación del ST

### Sr. Editor:

Aunque la incidencia de fibrilación ventricular (FV) en el síndrome coronario agudo sin elevación del ST (SCASEST) es baja<sup>1</sup>, la FV tras angioplastia en dicho contexto es extremadamente rara. Presentamos el caso de un varón de 65 años, hipertenso y dislipémico, admitido en unidad coronaria por angina de reciente comienzo, con episodio en reposo que cedió con nitroglicerina sublingual. Los exámenes físico y de laboratorio no mostraron hallazgos significativos, la cuantificación de la fracción MB de la creatincinasa (CK-MB) fue normal. El electrocardiograma destacaba ST mínimamente infradesnivelado en DII y el ecocardiograma evidenció ventrículo izquierdo con hipertrofia concéntrica leve y función sistólica conservada. Se inició tratamiento con atenolol, aspirina, clopidogrel, atorvastatina e infusión de heparina sódica y nitroglicerina. El paciente repitió episodio anginoso con ST infradesnivelado  $-0,5$  mm en derivaciones inferiores. Se practicó coronariografía, que mostró estenosis suboclusiva en arteria coronaria derecha tercio medio y severo vasospasmo distal, vaso dominante con flujo TIMI grado 2 (fig. 1A), sin lesiones significativas en el resto del árbol coronario. Tras administración de nitroglicerina intracoronaria, evidenció desaparición del vasospasmo y restablecimiento del flujo TIMI grado 3, observándose estenosis suboclusiva residual en tercio medio de aspecto radiotransparente (fig. 1B). A continuación se inició tratamiento con tirofiban y se realizó angioplastia coronaria con implante de *stent* Flexmaster-F1 (Abott®)  $4 \times 26$  mm, posdilatado con balón  $4,5 \times 20$  mm a 14 atm, con resultado angiográfico satisfactorio y sin complicaciones inmediatas (fig. 1C). El electrocardiograma tras la angioplastia no evidenció alteraciones significativas (fig. 2A). A las 2 h del procedimiento y encontrándose el paciente completamente asintomático, presentó episodio de FV (fig. 2B), revertida inmediatamente con cardioversión eléctrica. Se realizó tratamiento con lidocaína durante 24 h. El ECG tras la cardioversión no mostró supradesnivel del ST (fig. 2C). El examen de laboratorio sólo destacó elevación de CK total, con CK-MB no significativa. A las 24 h se repitió cateterismo, y se descartó trombosis del *stent* (fig. 1D) o alteraciones en los otros vasos. El paciente evolucionó sin complicaciones,



**Fig. 1.** A: angiograma basal de arteria coronaria derecha; en recuadro, zonas de vasospasmo. B: angiograma tras nitroglicerina intracoronaria; destacan la desaparición del vasospasmo y estenosis radiotransparente en tercio medio. C: angiograma tras implante de stent. D: control angiográfico tras fibrilación ventricular.

fue dado de alta a los 5 días y permanece asintomático tras 10 meses de seguimiento.

Entre los posibles mecanismos desencadenantes, el vasospasmo coronario, con su consiguiente reperfusión, puede determinar la aparición de arritmias ventriculares malignas<sup>2</sup>; asimismo, la arteria coronaria derecha se asocia a un mayor riesgo de FV en la angioplastia primaria<sup>3</sup>. En nuestro caso se trató de una estenosis suboclusiva en coronaria derecha dominante y de gran desarrollo. Es posible que la súbita reperfusión del vaso determinase gran formación de radicales libres<sup>4</sup> y la arritmia ventricular fuese una expresión de lesión por reperfusión. Aunque la incidencia de vasospasmo tras implante de *stent* no está clara, en un estudio de provocación con acetilcolina<sup>5</sup> se indujo vasospasmo severo en el 19,6 y el 8% de los pacientes con y sin vasospasmo previo respectivamente. Asimismo, Kim et al<sup>6</sup> publicaron un caso de FV producida por vasospasmo pocas horas tras el implante de *stents* farmacoactivos múltiples. En el presente caso la angiografía inicial evidenció espasmo a distancia de la lesión; si bien el paciente no refirió precordialgia previa al evento ni mostró supradesnivel del ST en el electrocardiograma tras la cardioversión, no puede descartarse la posibilidad de vasospasmo silente<sup>7</sup>.

En conclusión, comunicamos un episodio de FV sin desencadenante aparente 2 h después de una an-

gioplastia exitosa por un SCASEST. Probablemente se trate de un caso excepcional, pues no se ha encontrado predictores de dicho evento en la literatura.

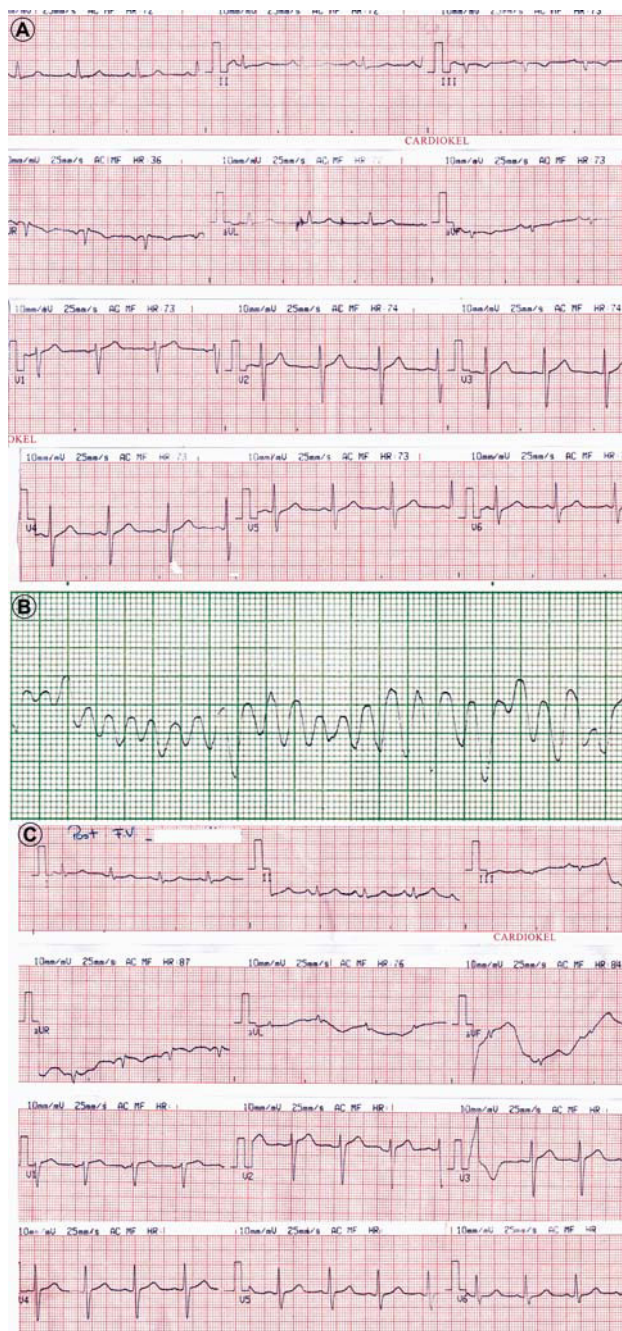
María R. Aymat<sup>a</sup>, Gerardo Padilla<sup>a</sup>, Juan Palavecino<sup>b</sup>  
y Rubén López<sup>b</sup>

<sup>a</sup>Servicio de Hemodinamia y Cardiología Intervencionista.  
Hospital Centro de Salud Zenón Santillán. Tucumán. Argentina.

<sup>b</sup>Servicio de Cardiología. Hospital Centro de Salud Zenón Santillán.  
Tucumán. Argentina.

#### BIBLIOGRAFÍA

1. Sana M Al-Khatib, Christopher Granger, Yao Huang, Kerry Lee, Robert Kaliff, Maarten Simoons, et al. Sustained ventricular arrhythmias among patients with acute coronary syndromes with no ST-segment elevation. *Circulation*. 2002;106:309-12.
2. Miller D, Waters D, Szalacheic J, Thérout P. Clinical characteristics associated with sudden death in patients with variant angina. *Circulation*. 1982;66:588-92.
3. Mehta R, Harjai K, Grines R, Stone G, Boura J, Cox D, et al. Sustained ventricular tachycardia or fibrillation in the cardiac catheterization laboratory among patients receiving primary percutaneous coronary intervention. *J Am Coll Cardiol*. 2004;43:1765-72.
4. Bolli R, Patel BS, Jerondi MO, Lai EK, McCay PB. Demonstration of free radical generation in "stunned" myocardium of intact dogs with the use of spin trap alpha-phenyl-N-Sert-butyl-nitron. *J Clin Invest*. 1988;82:476-85.



**Fig. 2.** A: electrocardiograma tras la angioplastia. B: fibrilación ventricular 2 h después. C: electrocardiograma tras la cardioversión.

5. Kaku B, Honin K, Yhuki H, Uno Y, Yamazaki T, Funada A, et al. The incidence of stent-edge spasm after stent implantation in patients with or without vasospastic angina pectoris. *Int Heart J.* 2005;46:23-33.
6. Kim J, Park C, Seo H, Oh D. Delayed severe multivessel spasm and aborted sudden death after Taxus stent implantation. *Heart.* 2005;91:e15.
7. Sovari A, Cesario D, Kocheril A, Brugada R. Multiple episodes of ventricular tachycardia induced by silent coronary vasospasm. *J Interv Card Electrophysiol.* 2008;21:223-6.