

## Agradecimientos

Al Dr. Martín Ruiz Ortiz por su ayuda en la revisión del manuscrito y sus aportaciones.

## FINANCIACIÓN

El presente trabajo se ha financiado parcialmente con la ayuda de becas no condicionadas de Daiichi-Sankyo y Bayer.

Javier Torres Llergo\*, María Rosa Fernández Olmo, Magdalena Carrillo Bailén y Miguel Puentes Chiachio

Servicio de Cardiología, Hospital Universitario de Jaén, Jaén, España

\* Autor para correspondencia:

Correo electrónico: [javiertorresllergo@gmail.com](mailto:javiertorresllergo@gmail.com) (J. Torres Llergo).

On-line el 12 de junio de 2020

## BIBLIOGRAFÍA

- Gómez-Doblas JJ, Muñoz J, Alonso Martín JJ, et al. en representación de los colaboradores del estudio OFRECE. Prevalencia de fibrilación auricular en España. Resultados del estudio OFRECE. *Rev Esp Cardiol*. 2014;67:259–269.
- Ruff CT, Giugliano RP, Braunwald E. Comparison of the efficacy and safety of new oral anticoagulants with warfarin in patients with atrial fibrillation: A meta-analysis of randomised trials. *Lancet*. 2014;383:955–962.
- Friberg L, Rosenqvist M, Lip GY. Net clinical benefit of warfarin in patients with atrial fibrillation: a report from the Swedish atrial fibrillation cohort study. *Circulation*. 2012;125:2298–2307.
- Andreotti F, Rocca B, Husted S, et al. Antithrombotic therapy in the elderly: expert position paper of the European Society of Cardiology Working Group on Thrombosis. *Eur Heart J*. 2015;36:3238–3249.
- Piccini JP, Xu H, Cox M. Adherence to guideline-directed stroke prevention therapy for atrial fibrillation is achievable – first results from Get With The Guidelines–Atrial Fibrillation (GWTG-AFIB). *Circulation*. 2019;139:1497–1506.



<https://doi.org/10.1016/j.recesp.2020.05.014>  
0300-8932/

© 2020 Sociedad Española de Cardiología. Publicado por Elsevier España, S.L.U. Todos los derechos reservados.

## Fenotipo cardiológico de la glucogenosis tipo XV: una miocardiopatía muy infrecuente que tener en cuenta



### Cardiac phenotype in glycogen storage disease type XV: a rare cardiomyopathy to bear in mind

#### Sr. Editor:

Las glucogenosis pueden asemejarse a la miocardiopatía hipertrófica (MCH)<sup>1</sup>. Algunas de las glucogenosis identificadas más recientemente, también con afección cardíaca, son prácticamente desconocidas y, por lo tanto, es difícil sospechar su presencia (tabla 1). En la presente comunicación se destaca que la glucogenosis tipo XV (OMIM 613507) también puede presentarse como una miocarditis o incluso suscitar el diagnóstico de miocardiopatía arritmogénica del ventrículo izquierdo (VI).

Un probando joven refirió dolor torácico limitante, episodios presincoales mal definidos y debilidad progresiva. Se detectó un ligero aumento de la concentración sanguínea de troponina T y de la concentración de proteínas en la orina, con la creatinina normal. El electrocardiograma demostró ritmo sinusal, bloqueo completo de la rama derecha del haz de His atípico con hemibloqueo posterior izquierdo (figura 1A); se observaron extrasístoles ventriculares y supraventriculares infrecuentes y aislados mediante Holter y registrador implantable. La angiografía coronaria por tomografía computarizada descartó estenosis coronarias. La imagen cardíaca mediante ecocardiografía y resonancia magnética cardíaca identificó anomalías estructurales en el VI. Las alteraciones consistieron en hipertrofia de leve a moderada del VI solo en el segmento basal del tabique, fracción de eyección del VI (FEVI) en el límite inferior, *strain* longitudinal global ligeramente reducido, volumen ligeramente incrementado, paredes apical y lateral adelgazadas e hipocinéticas con un trombo laminar, edema epicárdico o intramiocárdico con fibrosis asociada grave (figura 1B-F). El diagnóstico fue de miocarditis y inició tratamiento con colchicina, bisoprolol y anticoagulantes orales. El paciente sufrió un ictus cerebeloso poco tiempo después con recuperación *ad integrum* pero, por lo demás, los síntomas y las pruebas no han variado con un seguimiento de 24 meses. El dolor torácico persistente motivó la realización de una biopsia endomiocárdica, en la que se vio que no había confusión o *disarray* ni fibrosis relevante pero sí vacuolación miocárdica grave que desplazaba periféricamente los núcleos. La positividad marcada del ácido perióxico de Schiff (PAS) en las vacuolas dio el

diagnóstico de glucogenosis, y su atenuación parcial si se incluía tratamiento previo con diastasa en el protocolo de tinción, fue consistente con depósitos de poliglucosano (figura 1G,H). Las imágenes ultraestructurales también concordaron con el diagnóstico (figura 1I). Se evaluaron los genes de glucogenosis, MCH y miocardiopatía arritmogénica mediante secuenciación de nueva generación (NextSeq 500, Illumina Technologies). El probando era portador de 2 variantes patogénicas ya publicadas del gen GYG-1, a saber: p.Asp102His y p.Gly135Arg2. La exploración clínica exhaustiva por un neurólogo experto, la tomografía computarizada de todo el cuerpo, las pruebas estándar para evaluar la función respiratoria y una prueba de esfuerzo permitieron descartar la presencia de afectación de la musculatura esquelética. La necesidad de mantener la anticoagulación impidió la realización de una biopsia muscular. Con respecto al tratamiento, se eliminaron la colchicina y los bloqueadores beta y se intensificaron los anticoagulantes. Los 6 sujetos del estudio familiar de 3 generaciones realizado resultaron negativos para el fenotipo y solo eran heterocigotos para una de las mutaciones.

En la literatura se prefiere el término glucogenosis tipo XV para hacer referencia al fenotipo miocardiopático, mientras que el nombre de miopatía por cuerpos de poliglucosano de tipo 2 (PGBM2, OMIM 616199) se aplica a una enfermedad alélica que se caracteriza por una miopatía de evolución lenta e inicio tardío sin afectación cardíaca<sup>2–5</sup>. Hasta el momento, se han descrito 38 pacientes con PGBM2, y el del presente estudio es el quinto caso de glucogenosis tipo XV<sup>2–4</sup>. Todos estos pacientes presentan 2 mutaciones del gen GYG-1 y se identifica acumulación de poliglucosanos tanto en los cardiomiocitos como en el músculo esquelético. Destaca que las mutaciones sin sentido son más frecuentes en los pacientes con miopatía que en aquellos con miocardiopatía<sup>3,5</sup>.

Después de revisar la literatura<sup>3,4</sup> y a nuestro probando, destacamos que la glucogenosis tipo XV representa un diagnóstico cardiológico, con afección biventricular microscópica, aunque las técnicas de imagen cardíaca solo detectan una enfermedad aislada del VI. Cabe destacar que en esta enfermedad no necesariamente se observa hipertrofia masiva del VI (14–23 mm en los 5 pacientes identificados hasta ahora) y nunca se ha relacionado con deterioro cognitivo, bloqueo auriculoventricular o preexcitación, como sí ocurre en otras glucogenosis conocidas, como las enfermedades PRKAG2, de Danon y de Pompe<sup>1</sup>. En cambio, el dolor torácico de larga duración (80%), las alteraciones regionales del VI (adelgazamiento, 60%; hipocinesia o acinesia, 40%), las alteraciones de la

**Tabla 1**  
Resumen de las glucogenosis con afectación cardíaca

Enfermedad, año de descubrimiento	Déficit enzimático	Gen	Patrón hereditario	Acumulación de poliglucosanos	Órganos clínicamente afectados (otros órganos con depósitos)	Información adicional
Glucogenosis II, Pompe, 1932	Maltasa ácida	GAA	Autosómico recesivo	No	MÚSCULO, corazón, arterias	Hipotonía, infecciones respiratorias, retraso en el desarrollo, intervalo PR corto, síndrome de Wolff-Parkinson-White, bloqueo auriculoventricular, miocardiopatía hipertrófica, lengua e hígado agrandados, aneurismas
Glucogenosis IIB, Danon, 1981	Proteína 2 de la membrana relacionada con lisosomas	LAMP2	Dominante ligado al cromosoma X	No	CORDAZÓN, músculo	Intervalo PR corto, síndrome de Wolff-Parkinson-White, miocardiopatía hipertrófica, deterioro cognitivo, miopatía, transaminasas elevadas, alteraciones visuales. Los varones suelen verse más afectados que las mujeres
Glucogenosis IIIa, Cori-Forbes, 1952	Enzima desramificadora (amilo-1,6-glucosidasa)	AGL	Autosómico recesivo	No	HÍGADO, corazón, afección multisistémica	Hepatomegalia, hipertransaminasemia, cirrosis, adenomas hepáticos, hepatocarcinoma, hipoglucemia, creatinina elevada, miocardiopatía hipertrófica, estatura baja, acidosis láctica, dislipemia, hipogonadismo, anomalías faciales y otitis media
Glucogenosis IV, Andersen, 1956	Enzima ramificante (amilo 1,4-1,6 transglucosidasa)	GBE1	Autosómico recesivo	Sí	MÚSCULO, corazón, hígado, cerebro	Miopatía con o sin afección cardíaca (miocardiopatía hipertrófica, miocardiopatía dilatada), neuropatía y cirrosis
Glucogenosis XIV, 2007	Fosfoglucomutasa	PGM1	Autosómico recesivo	No	Corazón, músculo, multisistémico	Miocardiopatía dilatada, fisura palatina, úvula bífida, fenotipo de Pierre Robin, rhabdomiolisis, hipertermia maligna, insuficiencia suprarrenal, hipoglucemia, aumento de la transaminasemia, hipogonadismo, retraso del crecimiento, alteraciones de la coagulación. Es posible que la biopsia muscular no detecte la acumulación de glucógeno
Glucogenosis XV, 2010	Glucogenina 1	GYG1	Autosómico recesivo	Sí	CORDAZÓN, músculo	La glucogenosis XV se refiere a la afección cardíaca (miocardiopatía hipertrófica, miocardiopatía dilatada) en esta enfermedad, mientras que la enfermedad muscular se conoce como miopatía por cuerpos de poliglucosano de tipo 2 (es muy infrecuente que ambas afecciones coexistan)
Miocardiopatía hipertrófica VI (MCH VI), 1966-1985	Subunidad gamma de la proteincinasa activada por AMP	PRKAG2	Autosómico dominante	Sí	CORDAZÓN, músculo	Los pacientes pueden tener también miocardiopatía hipertrófica masiva, síndrome de Wolff-Parkinson-White y bloqueo auriculoventricular (a menudo, solo se observa afección cardíaca)
Inmunodeficiencia, autoinflamación, miocardiopatía (miopatía por cuerpos de poliglucosano de tipo 1), 2009	Ligasa E3 de la ubiquitina	RBCK1	Autosómico recesivo	Sí	CORDAZÓN, MÚSCULO, hígado	Miocardiopatía dilatada, miopatía y septicemia

Órgano afectado predominantemente en mayúsculas.

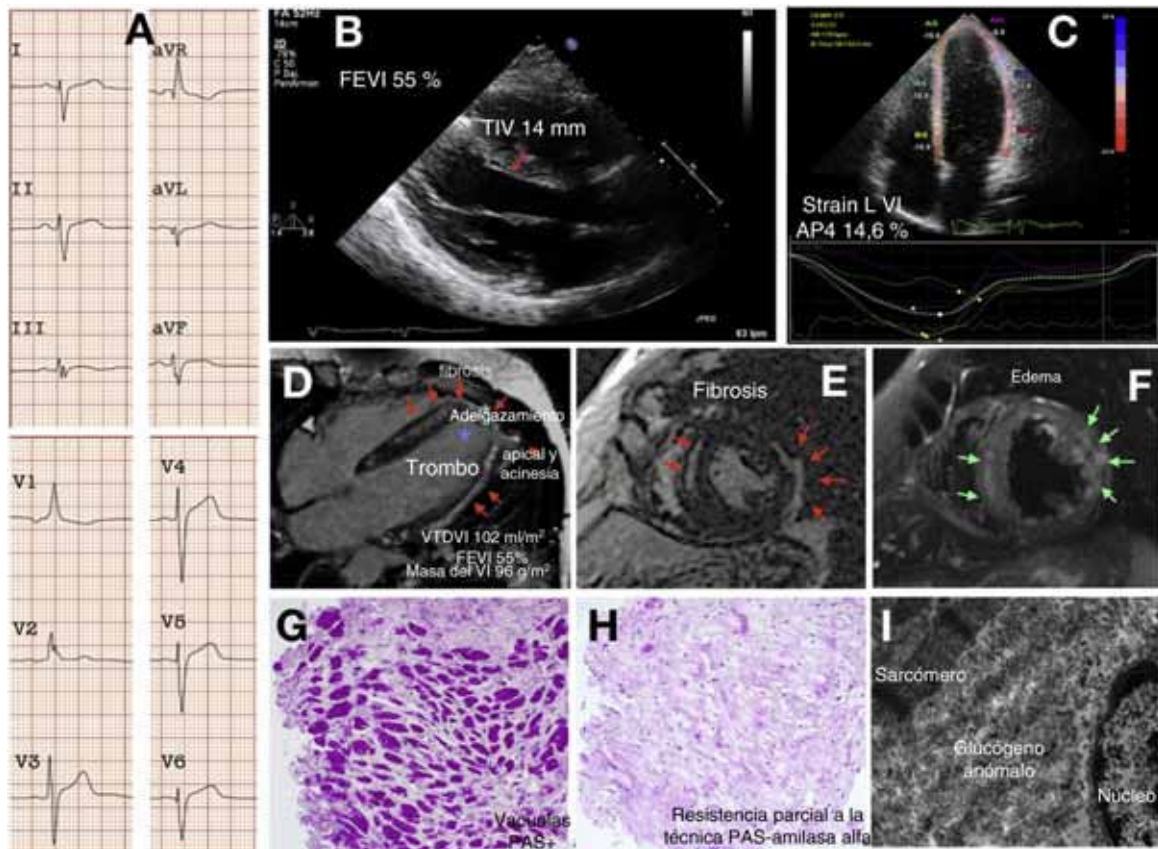
caracterización tisular del VI (cicatriz, 100%; edema, 20%) y los episodios de embolia sistémica (ictus, 40%; trombosis del VI, 20%) son los rasgos más representativos. Además, la disfunción del VI es muy variable (FEVI 25-55%, volúmenes de ligera a gravemente aumentados y necesidad de trasplante cardíaco, 20%), se asocia con taquiarritmias ventriculares potencialmente mortales (40%) y raramente con miopatía esquelética (20%). Curiosamente, la enfermedad es muy penetrante en varones pero no en mujeres (la única mujer reportada, homocigota para la mutación p.Asp102-His, no mostró ningún signo o síntoma en la evaluación cardíaca y de músculo esquelético<sup>2</sup>).

Por último, cabe destacar que la glucogenosis tipo XV debería considerarse una fenocopia no solo de MCH, sino también de miocarditis y de miocardiopatía arritmogénica dominante del VI (sobre todo si la hipertrofia del VI es únicamente leve y la

cicatrización, pronunciada). La biopsia endomiocárdica y los estudios histológicos son cruciales para dirigir la evaluación genética. En caso de sospecha, los cardiólogos deberían asegurarse de incluir el GYG-1 en las pruebas seleccionadas para el estudio genético. Lamentablemente, en el momento actual no hay ningún tratamiento para esta enfermedad. El tratamiento de las arritmias y la insuficiencia cardíaca es sintomático.

## FINANCIACIÓN

Este estudio fue financiado parcialmente por subvenciones del Instituto de Salud Carlos III, el FEDER de la Unión Europea, Una forma de hacer Europa [PI18/01582] y el Biobanco La Fe [PT17/0015/0043], y el Memorial Nacho Barberá.



**Figura 1.** Fenotipo cardíaco de la glucogenosis tipo XV. A: electrocardiograma. B y C: ecocardiografía. D-F: imágenes de resonancia magnética cardíaca; las flechas rojas señalan el realce tardío de gadolinio (fibrosis), el asterisco resalta el trombo apical y las flechas verdes señalan el edema miocárdico. G y H: histología. I: caracterización ultraestructural. FEVI: fracción de eyección del ventrículo izquierdo; TIV: grosor del tabique interventricular; PAS: reacción del ácido peryódico de Schiff; Strain LVI AP4: strain longitudinal del VI en el plano apical de 4 cámaras; VI: ventrículo izquierdo; VTVDVI: volumen telediastólico del VI. Esta figura se muestra a todo color solo en la versión electrónica del artículo.

Nuria Mancheño<sup>a,◇</sup>, Aitana Braza-Boils<sup>b,◇</sup>, Nuria Muelas<sup>c,d</sup>,  
Ismael Ejarque-Doménech<sup>e</sup>, Luis Martínez-Dolz<sup>f,g</sup>  
y Esther Zorio<sup>b,f,g,\*</sup>

On-line el 6 de agosto de 2020

<sup>a</sup>Departamento de Patología, Servicio de Anatomía Patológica, Hospital Universitario y Politécnico La Fe, Valencia, España

<sup>b</sup>Unidad de Cardiopatías Familiares, Muerte Súbita y Mecanismos de Enfermedad (CaFaMuSME), Instituto de Investigación Sanitaria La Fe, Valencia, España

<sup>c</sup>Unidad de Enfermedades Neuromusculares, Servicio de Neurología, Hospital Universitario y Politécnico La Fe, Valencia, España

<sup>d</sup>Centro de Investigación Biomédica en Red Enfermedades Raras (CIBERER), Madrid, España

<sup>e</sup>Centro de Salud de Benetúser, Valencia, España

<sup>f</sup>Centro de Investigación Biomédica en Red Enfermedades Cardiovasculares (CIBERCV), Madrid, España

<sup>g</sup>Servicio de Cardiología, Hospital Universitario y Politécnico La Fe, Valencia, España

\* Autor para correspondencia:

Correo electrónico: [zorio\\_est@gva.es](mailto:zorio_est@gva.es) (E. Zorio).

◇ Primeras coautoras.

## BIBLIOGRAFÍA

1. Rapezzi C, Arbustini E, Caforio AL, et al. Diagnostic work-up in cardiomyopathies: bridging the gap between clinical phenotypes and final diagnosis. A position statement from the ESC Working Group on Myocardial and Pericardial Diseases. *Eur Heart J*. 2013;34:1448–1458.
2. Cenacchi G, Papa V, Costa R, et al. Update on polyglucosan storage diseases. *Virchows Arch*. 2019;475:671–686.
3. Hedberg-Oldfors C, Glamuzina E, Ruygrok P, et al. Cardiomyopathy as presenting sign of glycogenin-1 deficiency—report of three cases and review of the literature. *J Inher Metab Dis*. 2017;40:139–149.
4. Moslemi AR, Lindberg C, Nilsson J, Tajsharghi H, Andersson B, Oldfors A. Glycogenin-1 deficiency and inactivated priming of glycogen synthesis. *N Engl J Med*. 2010;362:1203–1210.
5. Laforêt P, Malfatti E, Vissing J. Update on new muscle glycogenosis. *Curr Opin Neurol*. 2017;30:449–456.

<https://doi.org/10.1016/j.recresp.2020.05.033>  
0300-8932/

© 2020 Sociedad Española de Cardiología. Publicado por Elsevier España, S.L.U. Todos los derechos reservados.