

Artículo original

Experiencia inicial del tratamiento percutáneo de la regurgitación mitral con dispositivo MitraClip® en España



Fernando Carrasco-Chinchilla^a, Dabit Arzamendi^b, Miguel Romero^c, Federico Gimeno de Carlos^d, Juan Horacio Alonso-Briales^a, Chi-Hion Li^b, Maria Dolores Mesa^c, Roman Arnold^d, Ana María Serrador Frutos^d, Manuel Pan^c, Eulalia Roig^b, Isabel Rodríguez-Bailón^a, Luis de la Fuente Galán^d, José María Hernández^{a,*}, Antonio Serra^b y José Suárez de Lezo^c

^aUnidad del Corazón, Hospital Universitario Virgen de la Victoria, Málaga, España

^bServicio de Cardiología, Hospital de la Santa Creu i Sant Pau, Barcelona, España

^cServicio de Cardiología, Hospital Universitario Reina Sofía, Córdoba, España

^dServicio de Cardiología, Hospital Clínico Universitario de Valladolid, Valladolid, España

Historia del artículo:

Recibido el 18 de noviembre de 2013

Aceptado el 14 de febrero de 2014

On-line el 21 de junio de 2014

Palabras clave:

Insuficiencia cardíaca

Insuficiencia mitral valvular

Técnica endovascular

RESUMEN

Introducción y objetivos: La regurgitación mitral sintomática tiene un pronóstico desfavorable sin tratamiento quirúrgico. Sin embargo, según el registro europeo de enfermedad cardíaca valvular, no se intervino al 49% de los pacientes en esa situación. El tratamiento percutáneo de la regurgitación mitral con MitraClip® se ha demostrado seguro y eficaz añadido al tratamiento médico en este perfil de pacientes. El objetivo de este trabajo es describir la experiencia inicial con MitraClip® en España.

Métodos: Estudio observacional retrospectivo que incluye a todos los pacientes tratados desde noviembre 2011 hasta julio 2013 por los cuatro hospitales españoles con mayor número de implantes.

Resultados: Se trató a 62 pacientes (el 77,4% varones), principalmente con regurgitación mitral funcional restrictiva (85,4%), de gravedad grado III (37%) o IV (63%), fracción de eyección media del $36 \pm 14\%$ y clase funcional de la *New York Heart Association* III (37%) o IV (63%). En el 98% de los pacientes, se implantó con éxito el dispositivo. Al año, el 81,2% tenía regurgitación mitral ≤ 2 y el 90,9% en clase funcional de la *New York Heart Association* \leq II. Hubo un solo caso de mortalidad periprocedimiento (sepsis 20 días después del implante) y otros 3 fallecimientos en el seguimiento (media, 9,1 meses). Fue necesario implantar un nuevo dispositivo por dehiscencia parcial del previo a 2 pacientes y se sometió a trasplante cardíaco a otros 2.

Conclusiones: El tratamiento con MitraClip® en España se ha dirigido principalmente a pacientes con insuficiencia mitral funcional, disfunción ventricular sistólica significativa y elevado riesgo quirúrgico, y se perfila como una opción segura de tratamiento con capacidad de reducir la regurgitación mitral y mejorar la capacidad funcional.

© 2014 Sociedad Española de Cardiología. Publicado por Elsevier España, S.L.U. Todos los derechos reservados.

Initial Experience of Percutaneous Treatment of Mitral Regurgitation With MitraClip® Therapy in Spain

ABSTRACT

Introduction and objectives: Symptomatic mitral regurgitation has an unfavorable prognosis unless treated by surgery. However, the European registry of valvular heart disease reports that 49% of patients with this condition do not undergo surgery. Percutaneous treatment of mitral regurgitation with MitraClip® has been proved a safe, efficient adjunct to medical treatment in patients with this profile. The objective of the present study is to describe initial experience of MitraClip® therapy in Spain.

Methods: Retrospective observational study including all patients treated between November 2011 and July 2013 at the 4 Spanish hospitals recording the highest numbers of implantations.

Results: A total of 62 patients (77.4% men) were treated, mainly for restrictive functional mitral regurgitation (85.4%) of grade III (37%) or grade IV (63%), mean (standard deviation) ejection fraction 36% (14%), and New York Heart Association functional class III (37%) or IV (63%). Device implantation was successful in 98% of the patients. At 1 year, 81.2% had mitral regurgitation ≤ 2 and 90.9% were in New York Heart Association functional class \leq II. One periprocedural death occurred (sepsis at 20 days post-implantation) and another 3 patients died during follow-up (mean, 9.1 months). Two patients needed a second implantation due to partial dehiscence of the first device and 2 others underwent heart transplantation.

Keywords:

Heart failure

Mitral regurgitation

Endovascular technique

* Autor para correspondencia: Unidad del Corazón, Hospital Universitario Virgen de la Victoria, Campus Universitario Teatinos s/n, 29010 Málaga, España. Correo electrónico: jmhg@secardiologia.es (J.M. Hernández).

Conclusions: In Spain, MitraClip® therapy has principally been aimed at patients with functional mitral regurgitation, significant systolic ventricular dysfunction, and high surgical risk. It is considered a safe alternative treatment, which can reduce mitral regurgitation and improve functional capacity.

Full English text available from: www.revespcardiol.org/en

© 2014 Sociedad Española de Cardiología. Published by Elsevier España, S.L.U. All rights reserved.

INTRODUCCIÓN

La regurgitación mitral es la segunda valvulopatía más frecuente en los países desarrollados¹. Cuando la regurgitación mitral es grave y se acompaña de insuficiencia cardiaca izquierda clínicamente evidente, el pronóstico sin tratamiento quirúrgico resulta desfavorable. Incluso se ha comunicado elevada mortalidad a 5 años de los individuos asintomáticos con regurgitación mitral degenerativa grave^{2,3}. El tratamiento quirúrgico se considera con indicación de clase I para los pacientes sintomáticos con regurgitación mitral grave o que presenten progresiva dilatación o disfunción ventricular izquierda, y se prefiere la reparación valvular al reemplazo⁴. Sin embargo, finalmente no se intervino al 49% de los pacientes incluidos en el *Euro Heart Survey on Valvular Heart Disease* con indicación de clase I para tratamiento quirúrgico, al considerarse que presentaban elevado riesgo quirúrgico⁵, principalmente determinado por edad avanzada, disfunción ventricular sistólica y comorbilidades.

En los últimos años se han desarrollado nuevas técnicas de tratamiento de la regurgitación mitral mediante abordaje percutáneo como alternativa a la cirugía para pacientes de alto riesgo quirúrgico⁶. De entre ellas, la más desarrollada imita la técnica de Alfieri, uniendo la parte central del borde libre de ambas valvas mitrales mediante el implante de un dispositivo de cromo-cobalto (MitraClip®, Abbot Vascular). De esta forma se crea un doble orificio de llenado diastólico y puede reducirse el grado de insuficiencia valvular. El estudio EVEREST I⁷ comprobó la factibilidad y la seguridad del tratamiento; posteriormente el estudio aleatorizado EVEREST II⁸ mostró buena eficacia del tratamiento (aunque inferior a la de la cirugía), con un 72% de pacientes con regurgitación mitral residual ≤ 2 al año de seguimiento. En 2008 el sistema MitraClip® recibió la marca CE, y desde entonces se han implantado más de 10.000 dispositivos, la mayor parte de ellos en Europa. El presente trabajo es el primer registro multicéntrico sobre la experiencia con MitraClip® en España.

El objetivo de este trabajo es describir el perfil de los primeros pacientes tratados con MitraClip® en España, valorando la eficacia precoz del tratamiento y las complicaciones asociadas al implante. Asimismo se describe la evolución de los pacientes tras 1 año de seguimiento.

MÉTODOS

Estudio observacional, realizado retrospectivamente a partir de los datos proporcionados voluntariamente por los cuatro hospitales españoles con mayor número de implantes. Han participado el Hospital de la Santa Creu i Sant Pau (Barcelona), el Hospital Reina Sofía (Córdoba), el Hospital Clínico de Valladolid y el Hospital Virgen de la Victoria (Málaga).

Inclusión de pacientes

Los pacientes incluidos en el estudio son todos los tratados en dichos hospitales desde noviembre de 2011 hasta julio de 2013. La indicación de implantar el dispositivo se realizó a pacientes con

regurgitación mitral de grado III-IV sintomática pese a optimización de tratamiento médico, considerados de alto riesgo quirúrgico en la sesión medicoquirúrgica realizada en cada centro y que cumplían adecuadamente con los criterios anatómicos que hacen factible el implante, utilizando como guía los empleados en el estudio EVEREST^{7,8}. Se realizó a los pacientes ecocardiografía transesofágica previa, y revisó las imágenes un comité de expertos externos de Abbott Vascular. Todos los pacientes recibieron información oral y escrita completa sobre los riesgos y beneficios del procedimiento y firmaron su consentimiento informado. Cada centro hospitalario ha realizado la recolección de sus datos y su organización en una base de datos común.

Descripción del procedimiento

Los procedimientos se realizaron con anestesia general y guiados mediante ecocardiografía transesofágica tridimensional y con el asesoramiento de un técnico especialista en MitraClip®. Participó en el implante un equipo mínimo formado por dos hemodinamistas, un ecocardiografista, un anestesiólogo y personal de enfermería familiarizado con la técnica. El procedimiento se realiza a través de punción venosa femoral, y se accede a la aurícula izquierda mediante punción transeptal. Dicha punción se guía por ecocardiografía transesofágica, y es importante realizarla concretamente en la porción superior y posterior de la fosa oval, procurando que la distancia entre el punto de punción y la línea de coaptación valvular esté comprendida entre 4 y 5 cm (medida en un plano de cuatro cámaras). Sobre una guía de alto soporte, se avanza un catéter guía de 24 Fr a la aurícula izquierda y se pasa por este el dispositivo MitraClip®. Los movimientos del clip en la aurícula izquierda hasta llegar al ventrículo izquierdo siempre van guiados por la ecocardiografía tridimensional. El clip se introduce abierto 120° en el ventrículo izquierdo, con una alineación perpendicular al plano de coaptación valvular (figura 1 A). La retirada del clip abierto hacia la aurícula izquierda captura los velos mitrales, que quedan en el interior del clip tras su cierre (figura 1 B). Tras la captura, se analiza el resultado con ecocardiografía (grado de regurgitación mitral, gradiente mitral, área valvular mitral y longitud de valvas capturadas por el clip), y se decide entre liberación definitiva o reposición hasta conseguir un buen resultado. Es posible implantar más de un clip para optimizar el resultado si no hay estenosis mitral residual.

Definición de variables

Ecocardiográficas

Se ha considerado que el procedimiento termina con éxito cuando se consigue reducir en la sala de hemodinámica la regurgitación mitral a grado \leq II tras implantar el clip. Para esta evaluación se ha empleado ecocardiografía transesofágica. La cuantificación por Doppler se ha realizado según las recomendaciones de la *American Society of Echocardiography*⁹. La cuantificación de la regurgitación mitral previa al implante y durante el seguimiento se ha realizado mediante ecocardiografía transtorácica según las mencionadas recomendaciones. Se ha definido

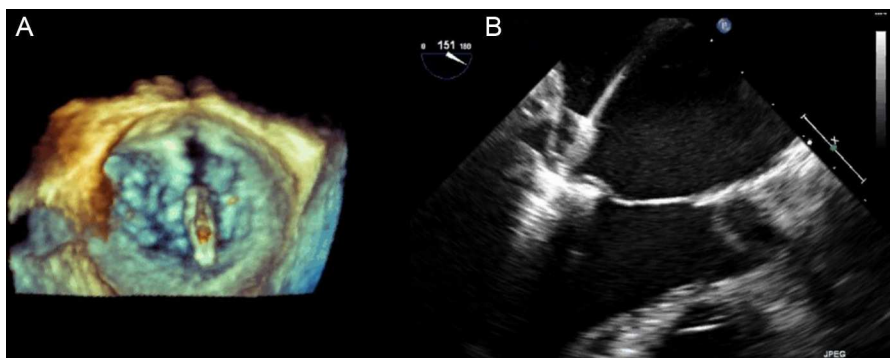


Figura 1. A: imagen de ecocardiografía tridimensional con clip mitral abierto en la aurícula izquierda, en la que se comprueba la alineación respecto al plano de coaptación de los velos mitrales. B: imagen tomada en el momento del cierre del clip, dejando los velos mitrales en su interior.

insuficiencia mitral significativa durante el seguimiento cuando se clasificaba como de grado III-IV.

Clínicas

Se ha evaluado la capacidad funcional de los pacientes de manera subjetiva con la escala de la *New York Heart Association* (NYHA). Se ha considerado ingreso por insuficiencia cardiaca las ocasiones en que los pacientes ingresaban en planta para tratamiento o eran atendidos en urgencias con necesidad de pernoctación. Se calculó el EuroSCORE logístico. Se definió evento en el seguimiento como ingreso hospitalario, trasplante cardiaco, reintervención o muerte por cualquier causa.

Análisis estadístico

Las variables categóricas se expresan en porcentajes. Las variables continuas se expresan como media \pm desviación estándar. Para establecer asociaciones entre variables categóricas se ha calculado el riesgo relativo mediante el test de la χ^2 y el intervalo de confianza del 95% (IC95%) del riesgo relativo. Para establecer asociaciones entre variables continuas, tras comprobar que se ajustan a una distribución normal, se ha medido la diferencia de medias y se ha realizado el test de la t de Student para muestras apareadas y los IC95% para la diferencia de medias. Para el estudio de supervivencia libre de eventos se utilizó el método de Kaplan-Meier. Se ha asumido un error alfa máximo de 0,05. Para el análisis de los datos se ha empleado el paquete informático R.

RESULTADOS

Características de la población

En total, en los hospitales participantes en el estudio se trató con MitraClip® a 62 pacientes entre noviembre 2011 y julio 2013. Los datos demográficos se presentan en la [tabla 1](#).

Respecto a las características basales de la población, destaca la elevada variabilidad de la edad de los pacientes; un 19,4% tenía < 60 años en el momento del implante. La fracción de eyección media fue del $36,5 \pm 13,7\%$.

El 85,4% de los casos tratados eran de etiología funcional, frente al 11,3% de origen degenerativo. En el 3,3% la etiología era mixta.

El mecanismo de regurgitación fue el tipo III de Carpentier (restrictivo) en el 84,5% de los pacientes. El 63,8% tenía restricción simétrica de ambos velos mitrales y en el 20,7% la restricción era asimétrica, con predominio de la restricción del velo posterior. El 15,5% de los pacientes tratados presentaban prolapso valvular (mecanismo tipo II de Carpentier).

Datos del procedimiento

Se trató fundamentalmente a pacientes con *jet* de regurgitación principal situado sobre los segmentos A2/P2 de la válvula mitral (el 95,2% de los pacientes). Un solo paciente tenía el *jet* de regurgitación principal sobre los segmentos A1/P1 y otro paciente sobre A3/P3. El 14,5% tenía > 1 *jet* significativo.

La regurgitación mitral se consideró de grado IV en el 63% de los pacientes y de grado III en el 37%. La presión pulmonar sistólica media antes del tratamiento estimada con ecocardiografía era de $57,4 \pm 19,1$ mmHg.

Se trató al 61% de los pacientes con un solo clip y al 35%, con dos. A un paciente se le implantaron tres clips y a otro, cuatro. El 98% de los pacientes tenían insuficiencia mitral de grado ≤ 2 justo al terminar el procedimiento, evaluada con ecocardiografía transesofágica en la propia sala de hemodinámica.

Dos pacientes sufrieron complicaciones potencialmente graves durante el implante del dispositivo. Uno de ellos precisó pericardiocentesis por taponamiento cardiaco, sin necesidad de cirugía y con buena evolución final. En otro paciente se produjo un hematoma retroarótico tras la punción transeptal, y se objetivó una fistula entre la aurícula derecha y la aorta, con gradiente máximo de 56 mmHg, que se manejó de manera conservadora, con buena evolución inicial.

Tabla 1

Características clínicas basales de los 62 pacientes tratados

Edad (años)	68,3 \pm 12,3
Varones (%)	77,4
Hipertensión arterial (%)	75,8
Diabetes mellitus (%)	23
Dislipemia (%)	50
EPOC (%)	29
Fibrilación auricular (%)	41,9
Accidente cerebrovascular (%)	3,2
Insuficiencia renal (%)	45,2
Cirugía de revascularización coronaria (%)	16,1
Revascularización coronaria percutánea (%)	32,1
Fracción de eyección (%)	36,5 \pm 13,7
EuroSCORE	17,2 \pm 10,8

EPOC: enfermedad pulmonar obstructiva crónica.

Salvo otra indicación, las cifras expresan media \pm desviación estándar.

Tabla 2

Desglose de complicaciones asociadas al implante de dispositivo registradas durante el ingreso hospitalario y el primer mes de seguimiento (n = 62)

Complicaciones	Pacientes, n (%)
Muerte	1 (1,6)
Taponamiento/pericardiocentesis	1 (1,6)
Necesidad de cirugía cardíaca	0
Ictus	0
Insuficiencia renal	3 (4,8)
Ventilación mecánica prolongada (> 48 h)	1 (1,6)
Hemorragia intestinal	3 (4,8)
Sepsis	4 (6,5)
Transfusión	5 (8,11)
Infección profunda acceso venoso	0
Fibrilación auricular de nueva aparición	0

Datos del seguimiento

Se presentaron complicaciones durante el ingreso hospitalario y el primer mes de seguimiento tras el implante de clip en 6 pacientes. Esto incluye un fallecimiento a los 20 días del implante debido a *shock* séptico, dos infecciones del tracto urinario de adquisición nosocomial (una de ellas complicada con *shock* séptico y hemorragia digestiva), un caso de hemorragia digestiva, una neumonía nosocomial y un caso de tormenta arrítmica tras el procedimiento. El desglose general de complicaciones o eventos adversos durante el ingreso o el primer mes de seguimiento aparece en la **tabla 2**. Destaca que no se hayan comunicado accidentes cerebrovasculares asociados al implante del dispositivo, y que ningún paciente precisara cirugía cardíaca urgente durante el ingreso hospitalario tras el implante.

El seguimiento medio de los pacientes fue de 9,1 meses. La **figura 2** representa el grado de regurgitación mitral basal y tras 1, 6 y 12 meses de seguimiento del implante de dispositivo. Las tasas de regurgitación mitral \leq II tras 1, 6 y 12 meses del implante eran del 83,9, el 85,7 y el 81,2% respectivamente.

La **figura 3** presenta la clase funcional de la NYHA basal y tras 1, 6 y 12 meses de seguimiento del implante de dispositivo. Las tasas de pacientes en NYHA \leq 2 tras 1, 6 y 12 meses de seguimiento eran del 80,7, el 80 y el 90,9% respectivamente.

La fracción de eyección a los 6 meses del implante era del 38,1%, lo que no supone diferencias estadísticamente significativas

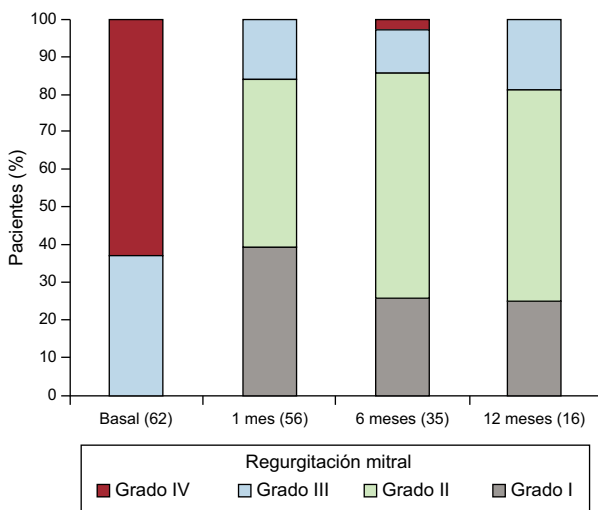


Figura 2. Evolución de la regurgitación mitral durante el seguimiento. Se indica el número de pacientes con ecocardiograma realizado en cada periodo.

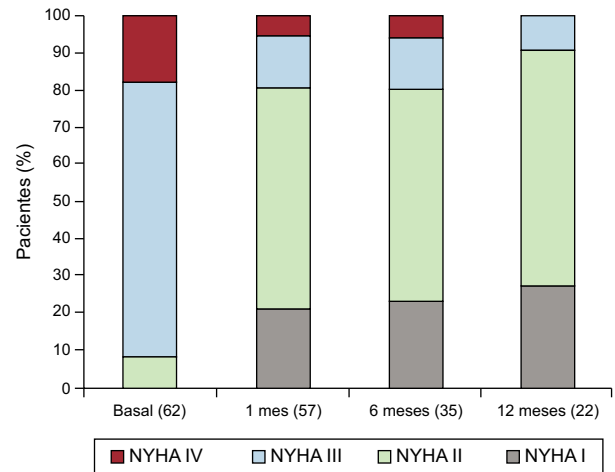


Figura 3. Evolución de la clase funcional de la New York Heart Association durante el seguimiento. Se indica el número de pacientes que han completado el seguimiento en cada periodo. NYHA: New York Heart Association.

respecto a la previa: diferencia de medias, 1,97 (IC95%, -5,6 a 1,75; $p = 0,29$).

En 8 pacientes se pudo medir la presión pulmonar media a los 12 meses de seguimiento (media, 43 mmHg). La presión pulmonar media previa de estos pacientes era de 60,6, lo que supone una reducción de 17,6 mmHg (IC95%, 7,9-27,3; $p = 0,004$).

Un 20% de los pacientes precisaron ingreso por insuficiencia cardíaca durante el seguimiento, que se produjo en promedio al quinto mes. La mitad de los pacientes que reingresaron habían obtenido un buen resultado en reducción de la regurgitación mitral (regurgitación mitral residual \leq 2 al mes). Este buen resultado se asocia además de forma estadísticamente significativa a la necesidad de ingreso hospitalario en el seguimiento (riesgo relativo = 0,19; IC95%, 0,07-0,46; $p < 0,01$). En 2 pacientes fue preciso implantar nuevo MitraClip® por dehiscencia parcial del dispositivo previo.

La **figura 4** muestra la curva de Kaplan-Meier para la supervivencia libre de eventos (muerte, trasplante, ingresos, reintervenciones). Dos pacientes recibieron trasplante cardíaco (**figura 5**) por insuficiencia cardíaca grave con descompensaciones frecuentes pese a tratamiento médico óptimo. En total se han contabilizado 4 muertes, una por causa cardiovascular, una media de 7,9 meses tras el implante.

DISCUSIÓN

Este trabajo presenta la experiencia preliminar con la terapia con MitraClip® en los cuatro hospitales con mayor número de implantes de España¹⁰. El conocimiento sobre el tratamiento percutáneo de la regurgitación mitral con MitraClip® procede de los estudios EVEREST y de los registros europeos recientemente publicados. El estudio EVEREST II incorporó a 258 pacientes (aleatorización 2:1; MitraClip® frente a cirugía) con regurgitación mitral grave, que fue de origen degenerativo en el 74% de los casos, con fracción de eyección media mayormente conservada⁸. En el seguimiento a 4 años de estos pacientes¹¹, cabe destacar la inexistencia de diferencias en mortalidad (el 17,4% con MitraClip® y el 17,8% en cirugía; $p = 0,91$), si bien la necesidad de reintervención fue significativamente superior entre los pacientes tratados con MitraClip® (el 24,8 frente a 5,5%; $p < 0,001$)⁸. Las reintervenciones del grupo de pacientes tratados con MitraClip® se realizaron mayoritariamente en el primer año y solo el 4,4% de los pacientes precisaron reintervención pasado ese tiempo, lo que

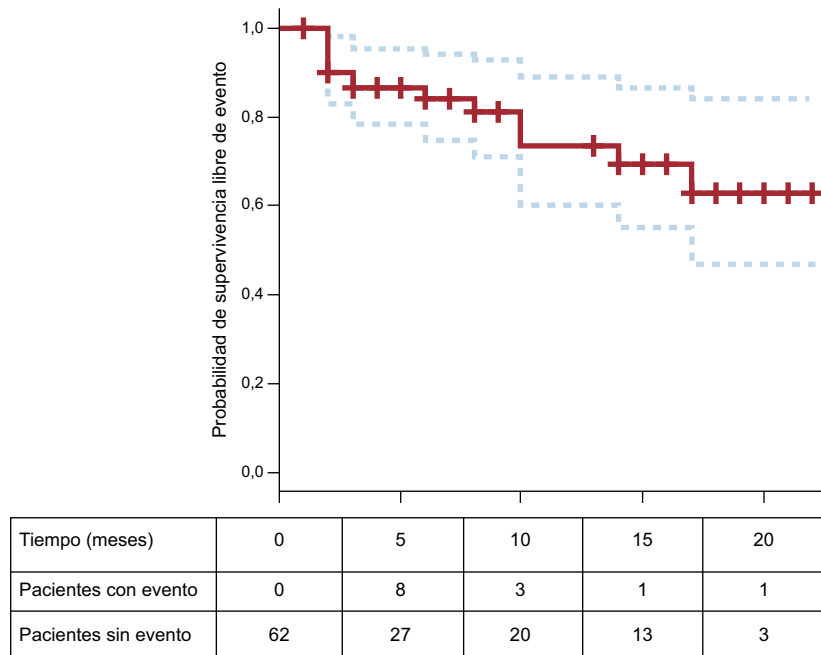


Figura 4. Curva de Kaplan-Meier con la estimación de la supervivencia libre de eventos. Bajo el eje de abscisas se indica el número de pacientes con y sin evento en cada unidad de tiempo.

sitúa al tratamiento como una técnica con aceptable durabilidad cuando resulta efectivo, lo que acontece aproximadamente en 3 de cada 4 pacientes. De los pacientes tratados con MitraClip® que posteriormente precisaron cirugía, se realizó reparación valvular en el 54% de los casos, y en el resto fue necesario el reemplazo valvular. En nuestra serie, los pacientes con regurgitación mitral grave o moderada-grave al año de seguimiento también se acercan al 20%, si bien no se realizaron reintervenciones por tratarse de pacientes inicialmente no quirúrgicos y se sometió a nuevo implante de dispositivo por dehiscencia del previo solo a 2 pacientes.

El perfil de pacientes tratados en la vida real, a juzgar por lo presentado en este y otros estudios observacionales, es radicalmente

distinto que en el EVEREST. En España, y de modo superponible en Europa, se ha tratado mayoritariamente a pacientes con insuficiencia mitral funcional en lugar de degenerativa y disfunción ventricular sistólica significativa, con un EuroSCORE alto. En definitiva, se ha tratado a pacientes para los que la cirugía no se consideraba una opción razonable por su elevado riesgo y que persistían sintomáticos pese al tratamiento médico óptimo. Si en los estudios EVEREST MitraClip® se comparaba con la cirugía, en la vida real, lejos de competir con ella, la terapia con MitraClip® ha venido a ocupar el lugar donde la cirugía no ofrece buenos resultados. Actualmente se están desarrollando estudios aleatorizados como el RESHAPE¹², que compara el tratamiento percutáneo con MitraClip®

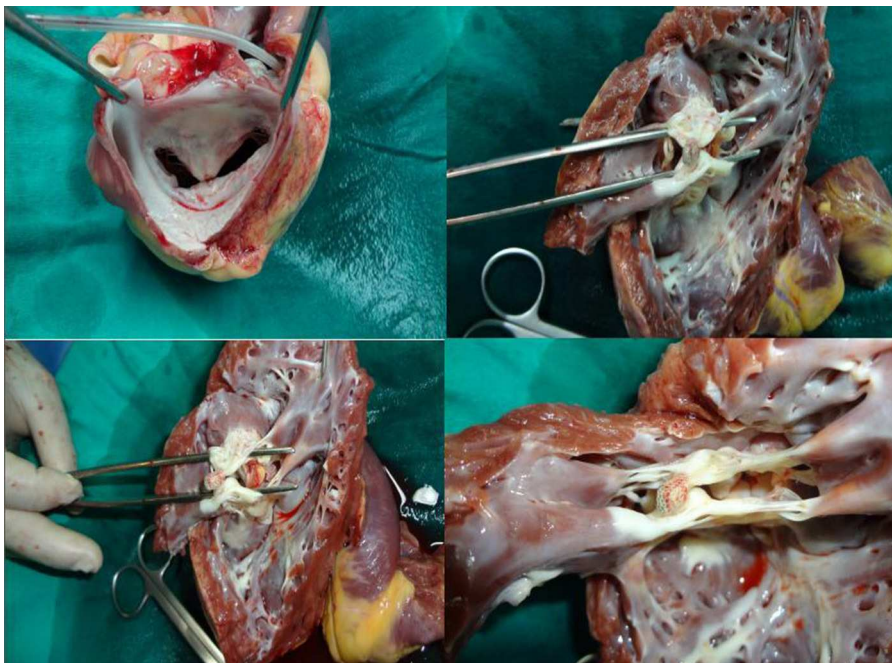


Figura 5. Clip mitral de un paciente que requirió trasplante cardiaco 6 meses después del implante del dispositivo.

frente a tratamiento médico y podrá aportar resultados definitivos sobre qué puede aportar MitraClip® a estos pacientes¹³⁻¹⁵. Hasta entonces, disponemos de los registros, de cuya lectura parece que se desprenden resultados positivos¹⁶. El estudio ACCESS EU, con 567 pacientes, comunica alta eficacia del tratamiento, con un 78% de pacientes con insuficiencia mitral \leq II al año y un 71,4% en NYHA I-II, junto con baja incidencia de complicaciones asociadas al implante del dispositivo (mortalidad a los 30 días, el 3,4%). El registro italiano unicéntrico GRASP¹⁷, con 117 pacientes (el 76% con regurgitación mitral funcional y fracción de eyección media del 38%), comunica regurgitación mitral residual \leq 2 al año de seguimiento en el 93% de los pacientes con etiología funcional y el 75% con la degenerativa, y un 3,4% de eventos adversos mayores asociados a los 30 días del implante (entre los que cabe destacar 1 caso mortal y 1 caso de ictus). Aproximadamente 3 de 4 pacientes refieren mejora de su clase funcional y del test de 6 min de marcha¹⁸⁻²⁰. Los resultados de nuestra serie son muy parecidos a los presentados en estos registros, tanto en el perfil de pacientes tratados siguiendo las recomendaciones de las guías clínicas de valvulopatías e insuficiencia cardiaca de la Sociedad Europea de Cardiología⁴ como en los resultados y las complicaciones asociadas al implante: el 81,2% con regurgitación mitral \leq II al año de seguimiento y solo 1 caso de muerte precoz. La serie recoge, además, la curva de aprendizaje de este procedimiento, probablemente de los más complejos técnicamente en cardiopatía estructural. Es reseñable la discrepancia entre la regurgitación mitral residual evaluada justo tras implantar el dispositivo en la sala de hemodinámica (solo en un 2% de los casos $>$ II) y la que observamos al mes del implante (aproximadamente 1 de cada 6 pacientes presenta regurgitación mitral significativa, de grado III-IV), lo que probablemente esté en relación con las condiciones fisiológicas en que se evalúa la regurgitación en el primer escenario (intubación orotraqueal y tendencia a la hipotensión arterial por los efectos vasodilatadores de la anestesia). Más llamativa que los resultados ecocardiográficos es la mejora del estado funcional de los pacientes, pues 4 de 5 pacientes muestra NYHA II pese a que la fracción de eyección media fuera del 36%. No obstante el porcentaje de descompensaciones que requieren ingreso asciende al 20% tras 1 año de seguimiento. De forma parecida a los inicios de la terapia de resincronización, parece que se identifica a algunos pacientes que presentan evolución tórpida pese a la reducción de la regurgitación mitral, y que presumiblemente está relacionada con la depresión de la función ventricular izquierda. Actualmente carecemos de herramientas validadas que ayuden a predecir la mala evolución en pacientes con miocardiopatía dilatada y disfunción ventricular izquierda grave tratados con MitraClip®, por lo que serán necesarios estudios con gran número de pacientes que permitan identificarlas¹⁶.

Limitaciones

La recogida de datos fue retrospectiva, y no siempre ha sido homogéneo el seguimiento de los pacientes en cada centro.

La medida de la capacidad funcional se ha determinado por la clasificación de la NYHA, pero no se ha realizado uniformemente a todos los pacientes tests cuantitativos sobre capacidad funcional capaces de medirla objetivamente.

CONCLUSIONES

El tratamiento con MitraClip® en España se ha concentrado en pacientes con insuficiencia mitral funcional y elevado riesgo

quirúrgico, y se perfila como una opción de tratamiento segura que permite reducir la regurgitación mitral y mejorar la capacidad funcional de los pacientes.

CONFLICTO DE INTERESES

Ninguno.

BIBLIOGRAFÍA

1. Iung B, Baron G, Butchart EG, Delahaye F, Gohlke-Bärwolf C, Levang OW, et al. A prospective survey of patients with valvular heart disease in Europe: The Euro Heart Survey on Valvular Heart Disease. *Eur Heart J*. 2003;24:1231-43.
2. Enriquez-Sarano M, Akins CW, Vahanian A. Mitral regurgitation. *Lancet*. 2009;373:1382-94.
3. Enriquez-Sarano M, Avierinos JF, Messika-Zeitoun D, Deltaint D, Capps M, Nkomo V, et al. Quantitative determinants of the outcome of asymptomatic mitral regurgitation. *N Engl J Med*. 2005;52:875-83.
4. Vahanian A, Alferi O, Andreotti F, Antunes MJ, Barón-Esquivias G, Baumgartner H, et al. Guidelines on the management of valvular heart disease (version 2012). *Eur Heart J*. 2012;33:2451-96.
5. Mirabel M, Iung B, Baron G, Messika-Zeitoun D, Deltaint D, Vanoverschelde JL, et al. What are the characteristics of patients with severe, symptomatic, mitral regurgitation who are denied surgery? *Eur Heart J*. 2007;28:1358-65.
6. Nombela-Franco L, Urena M, Ribeiro HB, Rodés-Cabau J. Avances en el tratamiento percutáneo de la insuficiencia mitral. *Rev Esp Cardiol*. 2013;66:566-82.
7. Feldman T, Wasserman HS, Herrmann HC, Gray W, Block PC, Whitlow P, et al. Percutaneous mitral valve repair using the edge-to-edge technique. Six-month results of the EVEREST phase I clinical trial. *J Am Coll Cardiol*. 2005;46:2134-40.
8. Feldman T, Foster E, Glower DD, Glower DG, Kar S, Rinaldi MJ, et al. Percutaneous repair or surgery for mitral regurgitation. *N Engl J Med*. 2011;364:1395-406.
9. Quiñones MA, Otto CM, Stoddard M, Waggoner A, Zoghbi WA; Doppler Quantification Task Force of the Nomenclature and Standards Committee of the American Society of Echocardiography. Recommendations for quantification of Doppler echocardiography: a report from the Doppler Quantification Task Force of the Nomenclature and Standards Committee of the American Society of Echocardiography. *J Am Soc Echocardiogr Off Publ Am Soc Echocardiogr*. 2002;15:167-84.
10. De la Torre Hernández JM, Díaz Fernández JF, Sabaté Tenas M, Goicolea Ruigomez J. Actualización en cardiología intervencionista. *Rev Esp Cardiol*. 2013;66:282-9.
11. Mauri L, Foster E, Glower DD, Apruzzese P, Massaro JM, Herrmann HC, et al; EVEREST II Investigators. 4-year results of a randomized controlled trial of percutaneous repair versus surgery for mitral regurgitation. *J Am Coll Cardiol*. 2013;62:317-28.
12. Schurer RA, Douglas YL, Van der Werf HW, Natour E, Van den Heuvel AF. Use of the MitraClip in high-risk patients with severe heart failure: are we ready to identify the right candidate? *Eur J Heart Fail*. 2013;15:715-6.
13. Divchev D, Kische S, Paranskaya L, Schneider H, Rehders T, Ortak J, et al. In-hospital outcome of patients with severe mitral valve regurgitation classified as inoperable and treated with the MitraClip® device. *J Intervent Cardiol*. 2012;25:180-9.
14. Franzen O, Van der Heyden J, Baldus S, Schlüter M, Schillinger W, Butter C, et al. MitraClip® therapy in patients with end-stage systolic heart failure. *Eur J Heart Fail*. 2011;13:569-76.
15. Tamburino C, Ussia GP, Maisano F, Capodanno D, La Canna G, Scandura S, et al. Percutaneous mitral valve repair with the MitraClip system: acute results from a real world setting. *Eur Heart J*. 2010;31:1382-9.
16. Schillinger W, Senges J. [TRAMI (Transcatheter Mitral Valve Interventions) register. The German mitral register]. *Herz*. 2013;38:453-9.
17. Grasso C, Capodanno D, Scandura S, Cannata S, Immè S, Mangiafico S, et al. One- and twelve-month safety and efficacy outcomes of patients undergoing edge-to-edge percutaneous mitral valve repair (from the GRASP Registry). *Am J Cardiol*. 2013;111:1482-7.
18. Baldus S, Schillinger W, Franzen O, Bekeredjian R, Sievert H, Schofer J, et al. MitraClip therapy in daily clinical practice: initial results from the German transcatheter mitral valve interventions (TRAMI) registry. *Eur J Heart Fail*. 2012;14:1050-5.
19. Rudolph V, Knap M, Franzen O, Schlüter M, De Vries T, Conradi L, et al. Echocardiographic and clinical outcomes of MitraClip therapy in patients not amenable to surgery. *J Am Coll Cardiol*. 2011;58:2190-5.
20. Ussia GP, Cammalleri V, Sarkar K, Scandura S, Immè S, Pistrutto AM, et al. Quality of life following percutaneous mitral valve repair with the MitraClip System. *Int J Cardiol*. 2012;155:194-200.