

Estructura cardíaca, mecánica de la contracción y miocardiopatías dilatadas

Pedro Zarco

Catedrático de Cardiología. Universidad Complutense. Madrid.

Jefe del Servicio de Exploración Cardiopulmonar. Hospital Clínico San Carlos. Madrid.

contracción miocárdica/ fisiopatología/ miocardiopatía congestiva

En el siglo IV a.C., Erasistrato había señalado que el corazón tenía una función diastólica activa y este concepto se había barajado ocasionalmente hasta que Brecher, siguiendo las ideas de Torrent Guasp, demostró la existencia de *succión ventricular diastólica*¹. En el trabajo que aparece en este número de la Revista, el Dr. Torrent Guasp presenta una visión actual del problema, aportando ideas nuevas, francamente notables, además de una sugerencia sobre un posible tratamiento mecánico de las miocardiopatías dilatadas.

1. Expone la idea de que el corazón cumple su función aspirante-impelente comportándose como el pistón de un motor de explosión. El descenso de la base (lazada basal), telescopándose sobre el ápex (lazada apexiana) daría lugar a la eyección y el ascenso, a la succión. Esta concepción se apoya sustancialmente en la visión hemodinámica de la sístole y diástole, como se observa en la imagen dinámica del corazón vista en la resonancia magnética que, evidentemente, recuerda al movimiento ascendente y descendente de un pistón. Para potenciar la eyección, habría que añadir al acortamiento longitudinal la reducción circunferencial de la lazada basal (quizás, en efecto, como sugiere Torrent Guasp, la reducción puede estar motivada por el desplazamiento caudal de la lazada basal sobre la lazada apexiana) y el giro de expresión de ambos ventrículos, exprimiéndose el ventrículo izquierdo «como si fuera una toalla» como señaló Richard Lower², contemporáneo de Harvey, en 1669, y que Torrent Guasp e Ingels han subrayado en otras publicaciones^{3,4}.

2. Especialmente fascinante es la idea de que el septo se pone erecto (enérgico envaramiento según Torrent Guasp), para elevar el plano valvular y efectuar la succión en la fase de llenado rápido ventricular, «por un mecanismo similar al utilizado por las serpientes cuando, mediante la contracción de la musculatura paravertebral, plantifican su cuerpo creciendo

en altura». Esta hermosa imagen nos recuerda la idea de dos físicos ilustres como Albert Einstein y Carlo Rubbia que decían que «el entendimiento del funcionamiento de la naturaleza genera una profunda sensación de belleza».

Torrent Guasp expone la idea de que la contracción ventricular es una onda peristáltica semejante a la circulación de los anélidos, de modo que la contracción ventricular se realizaría con la siguiente secuencia: ventrículo derecho (lazada basal) – base del ventrículo izquierdo (lazada basal del ventrículo izquierdo) – porción descendente de la lazada apical (septo descendente profundo) – porción ascendente de la lazada apical (septo superficial ascendente que termina en la aorta).

Desde luego, el ventrículo izquierdo se contrae antes que el ventrículo derecho, pero, como su masa es muy superior a la del derecho, su mecánica es prácticamente simultánea con el derecho y no se desvirtúa la concepción de Torrent Guasp. Más trascendencia tiene el concepto de que la lazada basal se contrae antes que la apexiana, lo que podría tener un gran significado fisiológico, ya que permitiría trasladar el bolo de eyección de la base al ápex como movimiento inicial para preparar la eyección, que tendría lugar inmediatamente después. El eco-Doppler con caracterización tisular podría apoyar este punto de vista de que la base se contrae antes que el ápex (Zamorano, comunicación personal), lo que está totalmente de acuerdo con el concepto de Torrent Guasp.

El aspecto más novedoso, pero también más polémico, es que la erección del septo, el «envaramiento del segmento ascendente del septo» que da lugar a la elevación del plano valvular, el alargamiento del ventrículo y la succión ventricular, sea un proceso de contracción activa. En la figura 7 del trabajo de Torrent Guasp que comentamos, la erección del septo (contracción del segmento ascendente) coincide exactamente con la protodiástole fisiológica de Wiggers, en cuyo final se inscribe el segundo tono. Este último inicia el comienzo de la diástole, con la fase de relajación isovolumétrica, seguida de la fase de llenado rápido ventricular. No será muy difícil demostrar experimentalmente, con cristales piezoeléct-

Correspondencia: Dr. P. Zarco.
Servicio de Exploración Cardiopulmonar.
Hospital Clínico San Carlos.
Prof. Martín Lagos, s/n. 28040 Madrid.

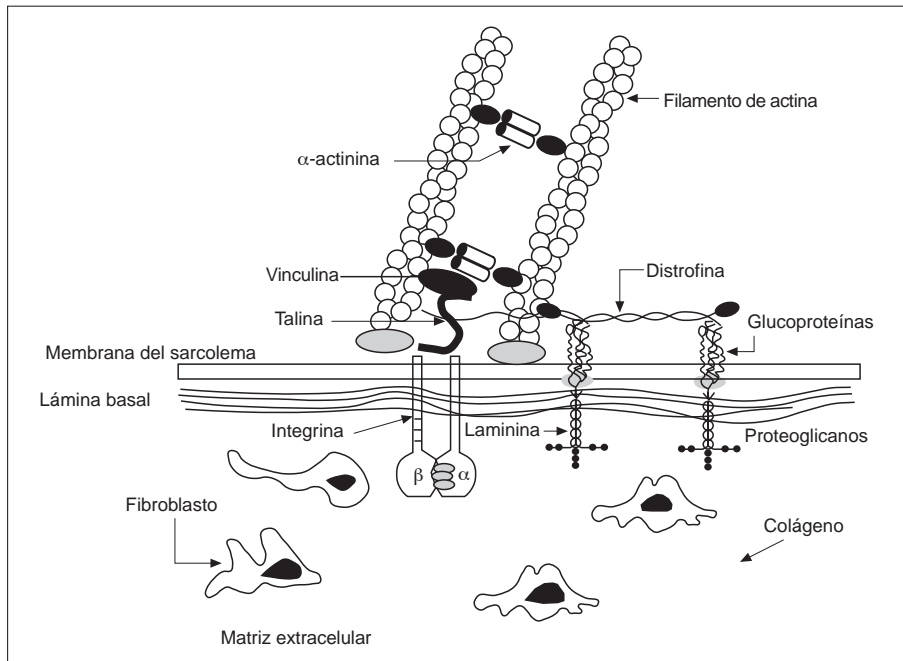


Fig. 1. Citosqueleto y matriz extracelular del miocito separados por la membrana del sarcolema. Las integrinas y la laminina anclan la matriz extracelular al citoesqueleto.

tricos colocados en el septo, si la elongación del septo se produce por contracción o por relajación —el autor de estas líneas cree que más bien por relajación— pero, en cualquier caso, la elongación del septo parece fundamental en la mecánica cardíaca del corazón considerado como el movimiento de un pistón aspirante-impelente de un motor de explosión, que señala Torrent Guasp. Y, por otra parte, desde el punto de vista del hito marcado por la cristalización de la miosina y la cinética de la contracción de Rayment^{5,6}, la relajación ventricular es la que consume mayoritariamente el ATP del trabajo cardíaco. Desde el punto de vista fenomenológico, se puede conservar el concepto de diástole comenzando en el segundo tono, pero desde el punto de vista bioenergético la fase de relajación isovolumétrica y la fase de llenado rápido o succión hay que incluirlas en la sístole (Brutsaert)⁷, lo que en la figura 7 que comentamos se denomina correctamente actividad.

3. Las fibras aberrantes o envolventes de Torrent Guasp tienen de interés para los cardiólogos que, al saltar del ventrículo izquierdo al derecho sobre el tabique interventricular probablemente son las responsables del ordeñamiento o *milking* de la arteria coronaria descendente anterior que con cierta frecuencia se observa en las coronariografías.

4. Las ideas de Torrent Guasp, elaboradas como complemento al sorprendente éxito de la operación de Batista en las miocardiopatías dilatadas, al proponer un soporte mecánico de contención en la lazada basal, están, curiosamente, totalmente de acuerdo con el concepto actual que de las miocardiopatías dilatadas tiene la biología molecular.

Las miocardiopatías hipertrófica y dilatada, desde su descripción inicial, representaron el paradigma del fallo de la función diastólica y de la función sistólica, respectivamente. Y también, desde su comienzo, fue un enigma por qué las enfermedades primarias del músculo cardíaco evolucionaban desde un principio en estas dos formas polares, de hipertrofia o dilatación. Ya Schmincke⁸, uno de los primeros que describieron la miocardiopatía hipertrófica, sugirió, en 1905, que quizá la hipertrofia fuera el fenómeno inicial y la alteración funcional, la obstrucción, su consecuencia, pero lo mismo podría suceder con el proceso inverso, que en primer lugar se produjera la alteración funcional y la hipertrofia fuera su consecuencia.

La llegada de la biología molecular comenzó a develar el enigma de la miocardiopatía hipertrófica. El descubrimiento, en primer lugar, de las más de 20 mutaciones puntuales de un solo aminoácido (mutación errónea) en la cabeza de la miosina beta, seguidas de las mutaciones erróneas de la troponina T y de la alfa-tropomiosina, condujeron al concepto de que la miocardiopatía hipertrófica era una *enfermedad del sarcómero* (Tierfelder)⁹. Las mutaciones erróneas que se adquieren como herencia dominante monogénica constituyen un *defecto molecular de generación de fuerza* que da lugar a la hipertrofia (compensadora)(?) y a la activación simpática subsiguientes, responsables de todas las manifestaciones clínicas y evolutivas de la enfermedad. De modo que la miocardiopatía hipertrófica está muy bien comprendida y sólo falta que la técnica de genética molecular permita sustituir la mutación errónea por el aminoácido normal para que el sarcómero recobre su capacidad funcional, el corazón

genere proteínas normales que se cambian cada dos semanas y el proceso se invierte hacia la normalidad.

Pero, ¿qué sucede con las miocardiopatías dilatadas? Últimamente hemos aprendido que también se heredan con mayor frecuencia de lo que se pensaba, que aproximadamente el 20% son genéticas. Hace algunos años, Bristow le había comentado a Cortina (comunicación personal) que la clave de la miocardiopatía dilatada se encontraba en la *actina*, pero no podíamos imaginar cuál podía ser el papel que la actina desempeñaba en la miocardiopatía dilatada. Y el enigma parece que empieza a desvelarse, porque el problema de la miocardiopatía dilatada reside, no en el motor, sino en el citosqueleto y en la matriz extracelular (fig. 5).

Las células miocárdicas están empotradas en un tejido conectivo intersticial laxo, que actualmente se denomina *matriz extracelular*, compuesto de proteínas y polisacáridos segregados por los fibroblastos. Las proteínas principales estructurales de la matriz extracelular del músculo cardíaco son el *colágeno*, los *proteínoglucanos* y la *lámina basal* o *membrana basal* (fig. 1).

El colágeno fibrilar es una gran familia de proteínas caracterizada por la formación de hélices triples y formado principalmente por colágeno de tipos I y III. La membrana basal es una lámina sobre la que descansan las fibras musculares, constituyendo una red de colágeno globular de tipo IV. La membrana basal es una vaina que rodea al miocito y se une al sarcolema mediante la laminina, una molécula de adhesión.

Los receptores de la superficie celular responsables de la unión de las células a la matriz extracelular son las integrinas que sirven de ancla al citosqueleto.

El *citosqueleto cardíaco* está compuesto de *actina*, la proteína de unión transversal *alfa-actinina*, la proteína *distrofina*, el filamento intermedio *desmina*, que conecta el disco Z y moléculas que actúan como muelles como la *titina*, que se extiende del disco Z a la línea M en el filamento grueso de la miosina y la nebulina, que se extiende de la línea Z a la actina y una serie de *fibras del estrés* como la vinculina y la talina (fig. 1).

La *distrofia muscular de Duchenne*, la más frecuente y grave de las distrofias musculares y la menos frecuente distrofia de *Becker*, resulta de una anomalía genética recesiva ligada al sexo. El análisis secuencial del cromosoma X ha demostrado que el cromosoma X codifica una proteína de 427 kD denominada *distrofina*^{9,10}. La distrofina desempeña un papel central en anclar el citosqueleto de la célula muscular a la matriz extracelular y permitir a la célula resistir el estrés de la contracción muscular (fig. 1). La mutación o la ausencia de la proteína distrofina conduce a una progresiva degeneración del músculo esquelético, que se acompaña de miocardiopatía dilatada en el 80% de los casos. En una familia, la delección de la distrofina se asoció con una miocardiopatía dilatada grave sin evidencia de manifestaciones de debilidad musculoesqueléticas¹¹.

El estudio experimental de la *taquimiocardiopatía*, una miocardiopatía perfectamente descrita por los cardiólogos pediatras, pero que los cardiólogos de adultos hemos incorporado muy recientemente, aporta una serie de datos totalmente coherentes con este concepto de la miocardiopatía dilatada.

La progresión de la miocardiopatía producida por taquicardia en el cerdo se asocia con profundos cambios en la matriz extracelular: se reduce la concentración del colágeno fibrilar y sus enlaces, disminuye la capacidad de adhesión de la membrana basal al miocito y aumenta el contenido de proteínoglucanos haciendo más fluida la matriz extracelular, al mismo tiempo que el miocito se hipertrofia, alargándose y ensanchándose.

La recuperación de la taquimiocardiopatía tras la supresión de la taquicardia se sigue del proceso inverso con aumento de la concentración de colágeno fibrilar, de la capacidad de adhesión de la membrana basal al miocito y se normaliza la distribución del proteínoglucanos (Spinale)¹². Estos resultados sugieren que los cambios en la matriz extracelular son un proceso dinámico que acompaña, no sólo a la función ventricular, sino también al remodelado del miocito y del ventrículo durante la progresión y la regresión de la miocardiopatía.

Según Mark Keating, existen nuevos datos de que el 20% de las miocardiopatías dilatadas familiares pueden deberse a mutaciones de la actina¹³.

En resumen, podemos concluir afirmando que, así como la miocardiopatía hipertrofica es una alteración de la generación de fuerza (enfermedad del sarcómero), la miocardiopatía dilatada es una alteración de la *transmisión de fuerza* (enfermedad de la matriz extracelular y del citosqueleto).

Precisamente, la idea de Torrent Guasp de utilizar una prótesis anular para «ejercer una labor de contención» en la base y mejorar la eficacia mecánica de las miocardiopatías dilatadas, concuerda totalmente, aunque a través de caminos muy distintos, con el concepto de la miocardiopatía dilatada como un defecto en el mecanismo de transmisión de fuerza. Es decir, no se trata de un fallo en la generación de fuerza, sino de la transmisión de la fuerza. La operación de Batista de remodelado del ventrículo izquierdo por reducción quirúrgica ventricular y el anillo de Torrent Guasp actuarían precisamente en este sentido, mejorando la dilatación de fuerza de la miocardiopatía dilatada, acortando su radio y sin aportar elementos motores.

BIBLIOGRAFÍA

1. Brecher GA. Experimental evidence of ventricular diastolic suction. *Circ Res* 1956; 4: 513-519.
2. Lower R. *Tractus de Corde*. En: Gunther RT, editor. *Early science in Oxford*. Londres: Pall Mall, 1968; 1.669.

3. Torrent Guasp F. Anatomía funcional del corazón. Madrid: Paz Montalvo, 1957.
4. Ingels NB. Myocardial fiber architecture and left ventricular function. *Technology and Health Care* 1997; 5: 45-52.
5. Rayment I, Rypniewski W, Schmidt-Bäse K, Smith R, Tomchick DR, Benning MM et al. Three-dimensional structure of myosin subfragment-1: a molecular motor. *Science* 1993; 261: 50-58.
6. Rayment I, Holden HM, Whittaker M, Yohn ChB, Lorenz M, Holmes KC et al. Structure of the actin-myosin complex and its implications for muscle contraction. *Science* 1993; 261: 58-65.
7. Brutsaert DL, Sys SU, Gillebert TC. Diastolic failure: pathophysiology and therapeutic implications. *J Am Coll Cardiol* 1993; 22: 318-325.
8. Schmincke A. Über link seitige muskulöse cournstenose. *Deutsche Med Wchschr* 1907; 3: 2-82.
9. Thierfelder L, Watkins H, MacRae C, Lamas R, McKenna W, Vosberg HP et al. Alfa-trpomyosin and cardiac troponin T mutations cause familial hypertrophic cardiomyopathy: a disease of the sarcomere. *Cell* 1994; 77: 701-712.
10. Koenig M, Monaco AP, Kunkel LM. The complete sequence of dystrophin predicts a rod-shaped cytoskeletal protein. *Cell* 1988; 53: 219-226.
11. Muntoni F, Cau M, Ganau A, Congiu R, Arvedi G, Mateddu A et al. Brief report: deletion of the dystrophin muscle-promoter region associated with X-linked dilated cardiomyopathy. *N Engl J Med* 1993; 329: 921-925.
12. Spinales FG, Zellner JL, Johnson DM, Eble DM, Munyer PD. Cellular and extracellular remodeling with the development and recovery from tachycardia-induced cardiomyopathy: changes in fibrillar collagen, myocyte adhesion capacity and proteoglycans. *J Mol Cell Cardiol* 1996; 28: 1.591-1.608.
13. Keating M. Monogenic disorders of heart rhythm and function. Orlando: 70th Scientific Sessions AHA, noviembre de 1997.