

# Estenosis subaórtica veinte años después de la reparación quirúrgica de un defecto septal auricular parcial en el adulto

Yolanda Carrascal Hinojal, Javier Gualis Cardona, Enrique Fulquet Carreras y Ángel Martínez

Servicio de Cirugía Cardíaca. Instituto de Ciencias de Corazón (ICICOR). Hospital Universitario de Valladolid. Valladolid. España.

La estenosis subaórtica tras la corrección quirúrgica de una comunicación interauricular tipo *ostium primum* es muy infrecuente. Generalmente, se diagnostica 6-8 años tras la cirugía efectuada en una etapa temprana de la vida. Presentamos el caso de una paciente intervenida a los 48 años en la que se realizó un cierre con parche de la comunicación y la reparación de la hendidura mitral. Veintidós años después fue intervenida por estenosis subaórtica severa. Analizamos los factores morfológicos intracardíacos que predisponen a esta enfermedad y obligan a un seguimiento prolongado para su diagnóstico, incluso en correcciones en adultos.

**Palabras clave:** *Cardiopatías congénitas. Cirugía. Comunicación interauricular. Estenosis subaórtica.*

## Subaortic Stenosis More Than Twenty Years After Surgical Repair of a Partial Atrial Septal Defect in an Adult

Subaortic stenosis after surgical correction of a partial atrioventricular septal defect is uncommon. When it occurs, it is usually diagnosed 6-8 years after early surgical repair in childhood. We present a female patient who underwent mitral valve cleft repair and closure of a partial atrial septal defect with a Teflon patch at the age of 48 years. Twenty-two years later, she presented with severe subaortic stenosis that required surgical repair. We analyze the intracardiac morphological factors associated with the development of late subaortic stenosis. We recommend long-term follow-up, even after surgical repair in adults.

**Key words:** *Congenital heart disease. Surgery. Atrial septal defect. Subaortic stenosis.*

Full English text available at: [www.revespcardiol.org](http://www.revespcardiol.org)

## INTRODUCCIÓN

La estenosis subaórtica (ESA) tardía tras una cirugía de comunicación interauricular (CIA) es infrecuente. Suele diagnosticarse 6-8 años tras la corrección de CIA en la infancia. Presentamos el caso de una paciente intervenida en la edad adulta y diagnosticada 22 años después de ESA severa.

## CASO CLÍNICO

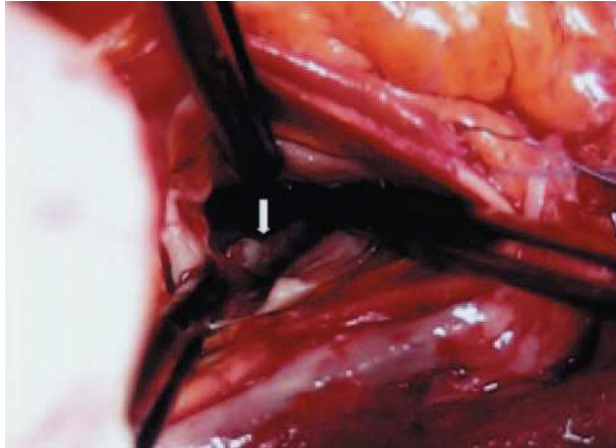
Mujer de 69 años, intervenida a los 48 años por CIA tipo *ostium primum* con disnea de medianos esfuerzos. Se cerró quirúrgicamente el defecto con parche de te-

flón y se corrigió, mediante sutura, la hendidura de la valva anterior mitral. Preciso implante de marcapasos VVI por bloqueo auriculoventricular completo. Permaneció asintomática hasta 22 años después, cuando presentó dolor torácico inespecífico y una prueba de esfuerzo interrumpida por la disnea. Ecocardiográficamente presentaba un ventrículo izquierdo hipertrofico con función conservada e hipertensión pulmonar severa. La válvula mitral estaba fibrosada, con insuficiencia moderada e insuficiencia aórtica ligera. Presentaba un gradiente sistólico fijo en el tracto de salida del ventrículo izquierdo (TSVI) de 84 mmHg, ocasionado por una membrana, que parecía partir de la valva anterior mitral. En el cateterismo cardíaco se diagnosticó una estenosis severa del tronco de la coronaria izquierda.

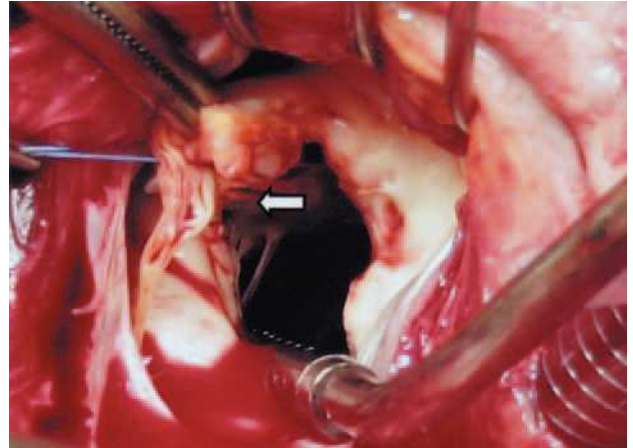
Durante la intervención se encontró un rodete fibroso a 2 mm de la válvula aórtica (fig. 1) y un tracto fibromuscular en la porción septal, extendido hacia continuidad mitroaórtica, donde se insertaba de manera anormal un músculo papilar mitral (fig. 2). Se reseco el rodete fibroso y parte del tejido muscular subyacente, seccionando la inserción anómala del papilar, se

Correspondencia: Dra. Y. Carrascal.  
Servicio de Cirugía Cardíaca. Hospital Universitario de Valladolid.  
Avda. Ramón y Cajal, s/n. 47003 Valladolid. España.  
Correo electrónico: [aguerrerop@medynet.com](mailto:aguerrerop@medynet.com)

Recibido el 11 de marzo de 2005.  
Aceptado para su publicación el 26 de mayo de 2005.



**Fig. 1.** Rodete fibromuscular en el tracto de salida del ventrículo izquierdo, 2 mm por debajo del anillo valvular aórtico.



**Fig. 2.** Inserción anómala de las cuerdas tendinosas del músculo papilar mitral, que se implantan en la parte alta del septo y contribuyen a la estenosis del tracto de salida del ventrículo izquierdo.

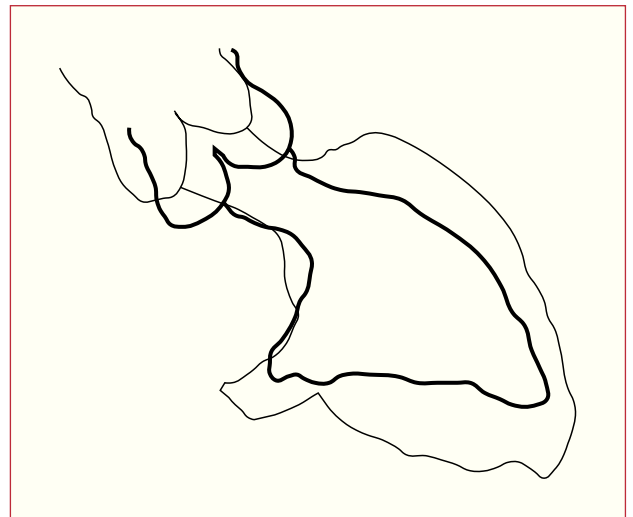
sustituyó la válvula mitral desestructurada por una prótesis mecánica y se realizó revascularización coronaria. La paciente no presentó incidencias postoperatorias y el gradiente ecocardiográfico residual en el TSVI fue de 16 mmHg.

En la revisión de la angiografía previa a la primera cirugía no se apreciaba gradiente en el TSVI y sí morfología sistodiastólica en «cuello de cisne» (fig. 3). El ecocardiograma mostraba una hipoplasia relativa de las cavidades izquierdas y una aparente inserción de cuerdas tendinosas en la parte alta del septo.

## DISCUSIÓN

La ESA tras cirugía correctora de CIA de tipo *ostium primum* es infrecuente. Afecta al 2-15% de los casos y suele diagnosticarse 6-8 años tras corrección del defecto en la infancia<sup>1-4</sup>. Hay escasos seguimientos postoperatorios en adultos<sup>1,4,5</sup>, en los que la evolución es más lenta. Su incidencia puede subestimarse ya que (como en este caso) un 60-70% permanece silente durante años<sup>3</sup>.

La ESA puede ser adquirida y progresiva, y puede recurrir tras cirugía<sup>6,7</sup>. Su etiología es multifactorial. Rasgos morfológicos y posiblemente genéticos<sup>8</sup> predisponen a su desarrollo. La ESA adquirida cursa con hiperplasia fibrosa secundaria a la aparición de un flujo turbulento en el TSVI. A este flujo contribuye el cierre de la hendidura mitral estrechando el tracto y limitando el desplazamiento sistólico de las valvas lejos del septo interventricular<sup>3</sup>. Su progresión provoca hipertrofia ventricular izquierda y septal sobreañadida a la estenosis inicial del TSVI<sup>6</sup>. Igual que en el caso que nos ocupa, un cociente entre la distancia válvula mitral-ápex (tracto de entrada del ventrículo izquierdo) y la válvula aórtica-ápex (TSVI) < 0,7 (en condiciones normales es de 1) favorece la aparición de ESA en el seguimiento<sup>9,10</sup>. Esta característica provoca una morfo-



**Fig. 3.** Representación gráfica de la ventriculografía en sístole y diástole realizada antes de la primera intervención. La imagen en cuello de ganso y la deformidad del tracto de salida del ventrículo izquierdo permanecen en sístole. La relación entre la longitud de los tractos de salida y de entrada del ventrículo izquierdo es < 1.

logía angiográfica en «cuello de ganso» en diástole ventricular. Su persistencia en sístole (nuestro caso) se considera un factor predisponente para el posterior desarrollo de ESA<sup>2</sup>. Su traducción ecocardiográfica sería la reducción del ángulo formado entre el TSVI y el septo interventricular<sup>10</sup> que, asociado a un desplazamiento inferior del plano de inserción de las valvas auriculoventriculares hacia el ventrículo izquierdo, predice el riesgo de desarrollo de ESA en el seguimiento. Aunque también es el mecanismo causal de las ESA congénitas, es más infrecuente que el diagnóstico tardío se deba a la inserción anómala del músculo papilar en la parte alta del septo<sup>2,6</sup>.

## CONCLUSIONES

Siempre que haya imágenes indicativas de esta morfología especial dentro del espectro de los defectos septales auriculares incompletos, aunque se haya descartado ESA intraoperatoriamente, se evaluará de manera periódica mediante ecocardiografía para descartar su aparición, pues un alto porcentaje de pacientes permanece asintomático.

## BIBLIOGRAFÍA

1. Gatzoulis MA, Hechter S, Webb GD, Williams WG. Surgery for partial atrioventricular septal defect in the adult. *Ann Thorac Surg.* 1999; 67:504-10.
2. DeLeon SY, Ilbawi MN, Wilson WR Jr, Arcilla RA, Thilenius OG, Bharati S, et al. Surgical options in subaortic stenosis associated with endocardial cushion defects. *Ann Thorac Surg.* 1991; 52:1076-82.
3. Gurbuz AT, Novick WM, Pierce CA, Watson DC. Left ventricular outflow tract obstruction after partial atrioventricular septal defect repair. *Ann Thorac Surg.* 1999;68:1723-6.
4. Bergin ML, Warnes CA, Tajik AJ, Danielson GK. Partial atrioventricular canal defect: long-term follow-up after initial repair in patients  $\geq$  40 years old. *J Am Coll Cardiol.* 1995;25:1189-94.
5. Oliver JM, González A, Gallego P, Sánchez-Recalde A, Benito F, Mesa JM. Discrete subaortic stenosis in adults: Increased prevalence and slow rate of progression of the obstruction and aortic regurgitation. *J Am Coll Cardiol.* 2001;38: 835-42.
6. Reeder GS, Danielson GK, Seward JB, Driscoll DJ, Tajik AJ. Fixed subaortic stenosis in atrioventricular canal defect: a Doppler echocardiographic study. *J Am Coll Cardiol.* 1992;20:386-94.
7. Oliver Ruiz JM. Cardiopatías congénitas del adulto: residuos, secuelas y complicaciones de las cardiopatías congénitas operadas en la infancia. *Rev Esp Cardiol.* 2003;56:73-88.
8. Cape EG, Vanauker MD, Sigfusson G, Tacy TA, Nido PJ. Potential role of mechanical stress in the etiology of pediatric heart disease: septal shear stress in subaortic stenosis. *J Am Coll Cardiol.* 1997;30:247-54.
9. Lim DS, Ensing GJ, Ludomirski A, Mooradian SJ, Rocchini AP. Echocardiographic predictors for the development of subaortic stenosis after repair of atrioventricular septal defect. *Am J Cardiol.* 2003;91:900-3.
10. Starr A, Hovaguimian H. Surgical repair of subaortic stenosis in atrioventricular canal defects. *J Thorac Cardiovasc Surg.* 1994; 108:373-6.