

Endarterectomía coronaria y revascularización miocárdica sin derivación cardiopulmonar

Guillermo Careaga Reyna, David Salazar Garrido, Sergio Téllez Luna y Rubén Argüero Sánchez

División de Cirugía Cardiotorácica. Hospital de Cardiología. Centro Médico Nacional Siglo XXI. IMSS. México.D.F. México.

Presentamos en forma prospectiva la experiencia con la endarterectomía coronaria combinada con la revascularización miocárdica sin derivación cardiopulmonar entre el 1 de marzo de 1997 y el 28 de febrero de 2002. Se evaluaron la necesidad de administrar fármacos inotrópicos, la presencia de infarto perioperatorio, la morbilidad, la clase funcional a largo plazo y la mortalidad.

En 8 pacientes se efectuaron 9 endarterectomías. Predominó el procedimiento en la arteria coronaria derecha. Un total de 4 pacientes requirió dopamina a dosis bajas. Hubo un infarto perioperatorio (12,5%). No hubo mortalidad y en el momento actual todos los pacientes se encuentran en clase funcional I, con pruebas de esfuerzo negativas.

Concluimos que la endarterectomía coronaria es una opción complementaria que permite una revascularización miocárdica más completa, aun sin utilizar la derivación cardiopulmonar.

Palabras clave: *Endarterectomía. Revascularización miocárdica. Circulación extracorpórea. Infarto perioperatorio.*

Coronary Arterectomy and Bypass Grafting Without Cardiopulmonary Bypass

We prospectively analyzed patients who underwent simultaneous off-pump coronary artery bypass grafting and endarterectomy between March 1, 1997 and February 28, 2002. The incidence of perioperative myocardial infarction, need for inotropic support, morbidity, long-time functional class, and mortality were evaluated.

Nine endarterectomies were performed in eight patients, more frequently in the right coronary artery. Dopamine was used in four patients. One perioperative myocardial infarction (12.5%) occurred. No deaths occurred and all patients are now functional class I. Tests for ischemia have been negative in all patients.

Coronary endarterectomy is an alternative procedure that has little morbidity and enables complete myocardial revascularization without cardiopulmonary bypass.

Key words: *Endarterectomy. Myocardial revascularization. Cardiopulmonary bypass. Perioperative myocardial infarction.*

Full English text available at: www.revespcardiol.org

INTRODUCCIÓN

La endarterectomía coronaria fue uno de los procedimientos iniciales en el tratamiento quirúrgico de la cardiopatía isquémica^{1,2}, aunque las limitaciones tecnológicas para realizarla ocasionaron resultados poco alentadores². Cuando se combinó con la colocación de derivaciones aortocoronarias, con el apoyo de la circulación extracorpórea, se observó que la permeabilidad de éstas a largo plazo era del 64%, frente a más del

90% de derivaciones colocadas en vasos no endarterectomizados³.

Por otro lado, la revascularización miocárdica sin derivación cardiopulmonar descrita por Kolessov⁴ ya es un procedimiento común en la mayoría de los centros de cirugía cardíaca⁵, por sus ventajas.

Sin embargo, con el advenimiento de la angioplastia coronaria transluminal percutánea, el tipo de casos tributarios de cirugía presenta ahora lesiones difusas y complejas⁶ que, asociadas a la calidad de la pared del vaso en el momento de la arteriotomía⁷, son factores determinantes del resultado del procedimiento, por lo que la endarterectomía coronaria existe como opción acompañante a la anastomosis de las derivaciones aortocoronarias⁸.

Presentamos nuestra experiencia con la endarterectomía coronaria en la revascularización miocárdica sin derivación cardiopulmonar.

Correspondencia: Dr. G. Careaga Reyna.
División de Cirugía. Hospital de Cardiología.
Centro Médico Nacional Siglo XXI.
Avda. Cuauhtémoc, 330. Col Doctores. 06725 México DF. México.
Correo electrónico: gcareaga3@aol.com

Recibido el 7 de mayo de 2002.

Aceptado para su publicación el 10 de diciembre de 2002.

TABLA 1. Características de los pacientes, localización de las derivaciones aortocoronarias colocadas y vasos endarterectomizados

Caso	Sexo	Edad (años)	Antecedentes	Vasos que recibieron derivación aortocoronaria	Vasos con endarterectomía	Estado actual
1	M	57	Diabetes/HTA	DA	DA	Vivo/clase I Cat: permeable
2	V	62	Tabaquismo	DA, DP	DA, DP	Vivo/clase I
3	M	78	Diabetes/dislipemia	DA, DP	DP	Vivo/clase I Cat: ocluida DP*
4	V	41	ACTP fallida en DA y DPI	DA, DP	DP	Vivo/clase I
5	V	54	Diabetes	DA, DP	DP	Vivo/clase II**
6	V	45	HTA/tabaquismo	DA, DP, 1aD	DP	Vivo/clase I
7	V	55	HTA/tabaquismo	DA, DP, 2aD	2aD	Vivo/clase I
8	V	57	—	DA, DP, 1aD, 2aD	DP	Vivo/clase I

*La paciente presentó un infarto perioperatorio inferior.

**Paciente con miocardiopatía isquémica.

ACTP: angioplastia coronaria transluminal percutánea; HTA: hipertensión arterial; DA: descendente anterior; DP: descendente posterior; 1aD: primera diagonal; 2aD: segunda diagonal; Cat: cateterismo; V: varón; M: mujer.

PACIENTES Y MÉTODO

Se incluyó prospectivamente a los pacientes sometidos a endarterectomía y revascularización miocárdica sin derivación cardiopulmonar entre el 1 de marzo de 1997 y el 28 de febrero de 2002.

La revascularización sin derivación cardiopulmonar se indicó en obstrucciones mayores al 70%, anatomía distal adecuada, cuando la manipulación del miocardio no produjo alteraciones hemodinámicas o arritmias graves refractarias al tratamiento.

Tras preparar de forma habitual e inmovilizar el segmento miocárdico seleccionado, se efectuó la arteriotomía y, en caso de encontrar placa, evaluamos su fragilidad, grosor, permeabilidad, extensión aparente y adherencia al endotelio del vaso coronario.

Si no era adecuada para la anastomosis, efectuamos la endarterectomía mediante el despegamiento entre pared arterial y la placa, que se rodeó y traccionó suavemente de la porción distal de la arteriotomía y luego del área proximal, extrayéndose en su totalidad (fig. 1), lo que corroboramos con la salida de la pieza en forma de punta del extremo distal y con flujo de sangre de proximal y distal. La técnica fue idéntica en todos los casos, para continuar posteriormente con el procedimiento habitual de revascularización.

No realizamos endarterectomía en vasos con calibre menor de 2 mm, ectasia coronaria o placa situada en vasos que irrigaban miocardio no viable.

Se determinaron la presencia de arritmias, uso de inotrópicos, valores de la isoenzima MB de la creatinina (CK-MB), otras complicaciones o mortalidad postoperatorias y en el seguimiento las pruebas de esfuerzo y clase funcional de acuerdo con la asociación cardiológica neoyorquina (NYHA), considerando infarto perioperatorio cuando aparecieron ondas Q inexistentes en el electrocardiograma preoperatorio, cambios electrocardiográficos sugestivos de lesión persistentes más de 7 días, alteraciones ecocardiográficas en la movilidad segmentaria, además de valores superiores a 400 U/l de CK o de 40 U/l de CK-MB^{9,10}.

xistentes en el electrocardiograma preoperatorio, cambios electrocardiográficos sugestivos de lesión persistentes más de 7 días, alteraciones ecocardiográficas en la movilidad segmentaria, además de valores superiores a 400 U/l de CK o de 40 U/l de CK-MB^{9,10}.

RESULTADOS

En el período estudiado se efectuaron 9 endarterectomías en 8 pacientes (6,2% de las revascularizaciones sin derivación cardiopulmonar), cuyas características aparecen en la tabla 1.

La edad promedio fue 56 años (rango, 41-78 años). La edad promedio en los pacientes sometidos a revascularización miocárdica fue de 60,9 años en nuestro centro.

Se colocaron en promedio 2,3 derivaciones por paciente (tabla 1).

Para la coronaria descendente anterior se utilizó rutinariamente la arteria mamaria interna.

Tres de los 8 pacientes requirieron 2 µg/kg/min de dopamina durante la intervención quirúrgica y uno con miocardiopatía isquémica y fracción de expulsión del 18% precisó 5 µg/kg/min de dopamina.

No empleamos bradicardia intraoperatoria inducida.

Un paciente presentó extrasístoles ventriculares transitorias, sin repercusión hemodinámica, a las 12-24 h del postoperatorio que fueron tratadas con lidocaína.

Hubo un infarto perioperatorio inferior con alteraciones electrocardiográficas, elevación de los valores de CK por encima de 800 U/l y de la CK-MB a 50 U/l, en una paciente en quien, 2 años después, observamos en el cateterismo la oclusión de la derivación de vena safena colocada en la coronaria derecha.

Otro caso en el que con anterioridad a la endarterectomía se colocó una derivación única de arteria mama-




Fig. 1. Esquematación del procedimiento. La placa de ateroma se observa a través de la arteriotomía de la descendente anterior y se extrae.

ria interna a la coronaria descendente anterior, se cate-terizó a los 36 meses y se corroboró la permeabilidad de la anastomosis (fig. 2), así como la ausencia de nuevas lesiones. No hubo defunciones.

Los pacientes se encuentran asintomáticos, reintegrados a sus actividades y las pruebas de esfuerzo realizadas han sido negativas para isquemia (tabla 1).

El paciente con miocardiopatía isquémica ha requerido ingreso en 2 ocasiones en el postoperatorio para ajustar la medicación por insuficiencia cardíaca.

El rango del período de seguimiento fue de 9 a 64 meses.

DISCUSIÓN

La endarterectomía coronaria con colocación de derivaciones aortocoronarias ha sido controvertida, con tasas de mortalidad de 0-10%, infarto perioperatorio del 5-30% y permeabilidad de las anastomosis del 38-100%^{9,11}. Esta variabilidad de resultados, la mejoría clínica e incluso la desaparición de la sintomatología en el 74-95% de los pacientes sometidos a endarterectomía impide establecer con claridad el límite entre la indicación precisa y el exceso en su realización. Por ello, su uso debe individualizarse según los hallazgos transoperatorios⁷ y realizarse de manera cuidadosa⁸, pues se ha documentado que la endarterectomía coronaria incrementa los valores de troponina T y de CK-MB¹².

Aunque la endarterectomía con o sin derivación cardiopulmonar ayuda a la recanalización efectiva de vasos que de otra manera aparecerían inoperables, la diversidad de técnicas, el aparente aumento en las tasas de infarto del miocardio, la rotura del vaso por tracción inadecuada, las tasas de permeabilidad a largo plazo menores que en vasos no endarterectomizados y la mortalidad deben contrastarse con la posibilidad de ofrecer una revascularización óptima en pacientes no

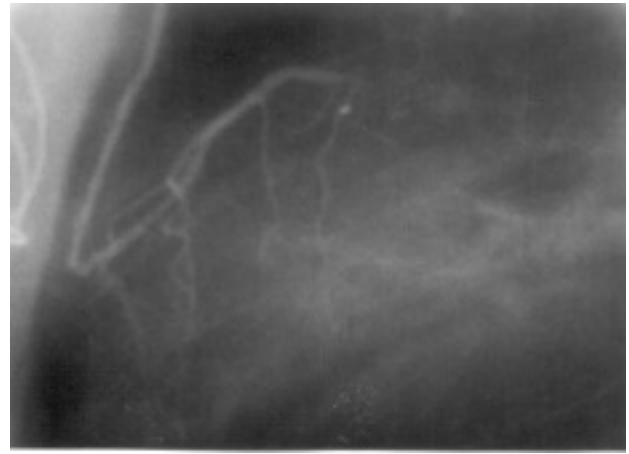


Fig. 2. Muestra la permeabilidad de la anastomosis de la arteria mamaria interna a la descendente anterior en la cual se efectuó una endarterectomía.

susceptibles de recibir una angioplastia percutánea o, inclusive, la posibilidad de realizar la cirugía a pacientes que en otras condiciones no se operarían¹³. No debemos olvidar que existe sesgo al cateterizar habitualmente sólo a pacientes que reinician la sintomatología, y los pacientes asintomáticos a largo plazo superan el 80%^{14,15}, con una permeabilidad superior al 85%⁸.

Cuando en una revascularización miocárdica sin derivación cardiopulmonar es necesario efectuar una endarterectomía, se puede convertir la intervención a una cirugía con derivación cardiopulmonar y realizar el procedimiento. Sin embargo, se debe analizar si esta conversión modificará o no la técnica. Si no es así, es prudente continuar la intervención sin agregar la potencial morbilidad asociada al empleo de la derivación cardiopulmonar, aun en casos complejos¹⁶.

CONCLUSIÓN

La endarterectomía coronaria complementaria a la revascularización miocárdica sin derivación cardiopulmonar es una opción viable cuando no hay otra alternativa para efectuar una revascularización adecuada y, a medio y largo plazo, es eficaz para ofrecer mejoría clínica a este tipo de pacientes, según las recomendaciones aquí enunciadas.

BIBLIOGRAFÍA

1. Bailey CP, May A, Lewman WM. Survival with coronary endarterectomy in man. *JAMA* 1957;164:641-56.
2. Effler DB, Groves KL, Sones FM, Shirey EK. Endarterectomy in the treatment of coronary artery disease. *J Thorac Cardiovasc Surg* 1964;47:98-108.
3. Yeh TJ, Heidary D, Shelton L. Y-grafts and sequential grafts in coronary bypass surgery: a critical evaluation of patency rates. *Ann Thorac Surg* 1979;27:409-12.
4. Mueller RL, Rosengart TK, Ison OW. The history of surgery for

- ischemic heart disease. *Ann Thorac Surg* 1997;63:869-78.
5. Careaga G, Santaella M, Esparza J, Argüero R. Revascularización miocárdica sin circulación extracorpórea. *Cir Ciruj* 1998;66: 85-8.
 6. Eagle KA, Guyton RA, Davidoff R, Ewy GA, Fonger J, Gardner TJ, et al. ACC/AHA guidelines for coronary artery bypass graft surgery: executive summary and recommendations. A report of the American College of Cardiology/American Heart Association task force on practice guidelines (committee to revise the 1991 guidelines for coronary artery bypass graft surgery). *Circulation* 1999;100:1464-80.
 7. Eschenbruch EM, Schmuziger M, Tollenaere P, Gornandt L, Hahn C. Endarterectomy of the left coronary artery (LCA) as a supplementary surgical means of myocardial revascularization with aortocoronary bypass procedure. *Thorac Cardiovasc Surg* 1980;28:280-4.
 8. Wallsh E, Franzone AJ, Clauss RH, Armellini C, Steichen F, Stertzer SH. Manual coronary endarterectomy with saphenous bypass. Experience with 263 patients. *Ann Thorac Surg* 1981;32: 451-7.
 9. Jain U, Lafflame JA, Aggarwal A, Ramsay JG, Comunale ME, Ghoshal S, et al. Electrocardiographic and hemodynamic changes and their association with myocardial infarction during coronary artery bypass surgery. *Anesthesiology* 1997;86:76-91.
 10. De Castro J, Vázquez-Rivaldos S, Velejos-Amo C, Herranz J, Almeria-Varela C, I Lloro-Mora M. Troponina I cardíaca en el infarto de miocardio perioperatorio tras cirugía de revascularización coronaria. *Rev Esp Cardiol* 2002;55:245-50.
 11. Keon WJ, Masters RG, Roshal A, Hendry P, Farrel EM. Coronary endarterectomy: an adjunct to coronary artery bypass grafting. *Surg Clin North Am* 1988;68:669-78.
 12. Taggart DP. Biochemical assessment of myocardial injury after cardiac surgery: effects of a platelet activating factor antagonist, bilateral internal thoracic artery grafts and coronary endarterectomy. *J Thorac Cardiovasc Surg* 2000;120:651-9.
 13. Fundaro P, Santoli C. Coronary endarterectomy: state of the art. *G Ital Cardiol* 1986;16:835-44.
 14. Qureshi SA, Halim MA, Pillai R, Smith P, Yacoub MH. Endarterectomy of the left coronary system. Analysis of a 10-year experience. *J Thorac Cardiovasc Surg* 1985;89:852-9.
 15. De Gaspers C. Myocardial revascularization combined with endarterectomy. *G Ital Cardiol* 1979;9:557-61.
 16. Tania M, Redial N, Demirkilic U, Tatar U. Double coronary endarterectomy on the beating heart in two patients with porcelain aorta. *Ann Thorac Surg* 2001;72:620-1.