

El Holter implantable subcutáneo. Un nuevo instrumento para el diagnóstico del síncope de origen no determinado

Jesús Rodríguez García, Raúl Coma Samartín*, Violeta Sánchez Sánchez**
y Juan José Esteve Alderete*

*Unidad Coronaria y **Servicio de Cardiología. Hospital Universitario 12 de Octubre. Madrid.

bloqueo cardíaco/ electrocardiografía ambulatoria/ síncope

Se presenta un caso de síncope recurrente de origen oscuro o no establecido, tras una completa evaluación diagnóstica que incluyó numerosas exploraciones (ecocardiograma, Holter, Doppler carotídeo, estudio electrofisiológico, tomografía computarizada, etc.). Dada la recurrencia y su presentación brusca, indicativa de origen cardíaco, se procedió a la implantación de un sistema de Holter subcutáneo de larga duración, primera unidad utilizada en nuestro país.

Este dispositivo, que presenta numerosas ventajas frente a los registradores de eventos externos hasta ahora utilizados, permitió el diagnóstico del paciente (síncope de origen cardíaco arrítmico por bloqueo auriculoventricular paroxístico) al mes de su implantación.

Se describe el sistema, compuesto de registrador y activador externo, su manejo y capacidades diagnósticas, así como la técnica de implantación.

THE SUBCUTANEOUS IMPLANTABLE HOLTER. A NEW TOOL TO DIAGNOSE SYNCOPE OF UNKNOWN ETIOLOGY

We present a recurrent syncope case with no clear origin or not stabilized after complete diagnostic exploration including echocardiogram, Holter, carotid Doppler, electrophysiologic study, computerized tomography, etc. Due to its recurrence and sudden appearance which was presumed to be of cardiac origin we implanted a long recording subcutaneous Holter system, the first unit used in Spain.

This device, which has several advantages compared to external recorders previous in use, facilitated the patient's diagnosis (arrhythmic syncope of cardiac origin due to a paroxistic atrioventricular block) one month after implantation.

We describe the system, which includes a recorder and an external activator, its handling and diagnostic capabilities as well as the implantation procedures.

(Rev Esp Cardiol 1998; 51: 502-505)

INTRODUCCIÓN

El síncope recurrente de origen oscuro o de causa no determinada constituye un motivo de ingreso hospitalario que obliga a someter al paciente a numerosas pruebas diagnósticas, algunas de ellas de carácter invasivo, con objeto de establecer el origen del mismo.

En un cierto número de casos, pese a todo, no es posible establecer la causa del mismo, aunque en los últimos años los estudios electrofisiológicos y el test de mesa basculante han supuesto una mejora evidente de la capacidad diagnóstica en estos casos.

En pacientes con síncope reiterados y cuya frecuencia o cadencia de presentación hacen poco probable su registro con un sistema de Holter convencional, y en los que no ha sido posible establecer la etiología de los mismos, diversos autores han propuesto¹⁻⁴ la utilización de sistemas externos registradores de eventos (*loop recorder*).

En una revisión realizada por Linzer se considera indicado el registro electrocardiográfico de larga duración, por medio de estos sistemas, en los pacientes con síncope frecuentes (desde uno a la semana a uno cada tres meses) sin evidencia de cardiopatía estructural significativa, y de los que es esperable una aceptable colaboración. Este mismo autor⁵ comprobó que en pacientes con síncope de etiología no filiada, tras registro de Holter, un sistema de registro de eventos permitió establecer el diagnóstico en el 25% y que el seguimiento de los pacientes que fueron diagnosticados

Correspondencia: Dr. J. Rodríguez García.
Cea Bermúdez, 12. 28003 Madrid.

Recibido el 10 de febrero de 1998.

Aceptado para su publicación el 17 de febrero de 1998.

dos de síncope no arrítmico, tras ser sometidos al registrador de eventos, demostró que ninguno de ellos presentó muerte súbita.

Los sistemas utilizados hasta el momento, conocidos como registradores de eventos, consistían en dispositivos no implantables y con muy limitada capacidad de memoria (5 min antes de la activación y 1 min después) y algunos permitían la transmisión telefónica del registro.

Se presenta, con motivo de su utilización en un paciente, la experiencia obtenida con un sistema de Holter de larga duración implantable subcutáneo.

CASO CLÍNICO

Varón de 81 años, que ingresa tras sufrir un síncope, de instauración brusca, al caminar, con caída al suelo, herida incisocontusa en región frontal izquierda y recuperación espontánea total en unos minutos. Durante el episodio no presentó convulsiones ni relajación de esfínteres.

Refería desde unos cinco años antes episodios similares, en número de dos o tres al año, sin relación con la actividad física, los cambios posturales, el giro de la cabeza, la tos, palpitaciones ni dolor precordial. Tras los episodios no presenta alteración de la consciencia, focalidad neurológica, cefalea ni amnesia.

Entre los antecedentes, ha sido diagnosticado de enfermedad de Paget desde hace unos 10 años y de hipertensión arterial y episodios de fibrilación auricular y *flutter* paroxístico, detectados un año antes en la valoración preoperatoria de una intervención urológica, donde se comprobó también la existencia de un bloqueo completo de rama derecha.

La exploración física no aportó datos significativos. El ECG confirmó el bloqueo completo de rama derecha y el masaje del seno carotídeo fue negativo y no desencadenó pausas de asistolia ni descenso significativo de la presión arterial.

Tras ello, se realizó ecocardiograma 2D y Doppler en el que se observó ligera hipertrofia ventricular izquierda sin alteración de la relajación y registro de Holter que evidenció ritmo sinusal con bloqueo completo de rama derecha estable y ocasionales episodios de fibrilación auricular y *flutter*, así como extrasistolia auricular frecuente y extrasistolia ventricular monotópica ocasional. Durante el registro el paciente permaneció asintomático.

También se realizó radiografía de columna cervical en la que se observaron alteraciones degenerativas acorde con su edad, Doppler de troncos supraaórticos que evidenció ligera ateromatosis difusa carotídea sin estenosis significativas, gammagrafía ósea que descartó compresión vascular por expansión ósea cervicocefálica secundaria a forma polioestótica del Paget y resonancia nuclear magnética sin hallazgos significativos.

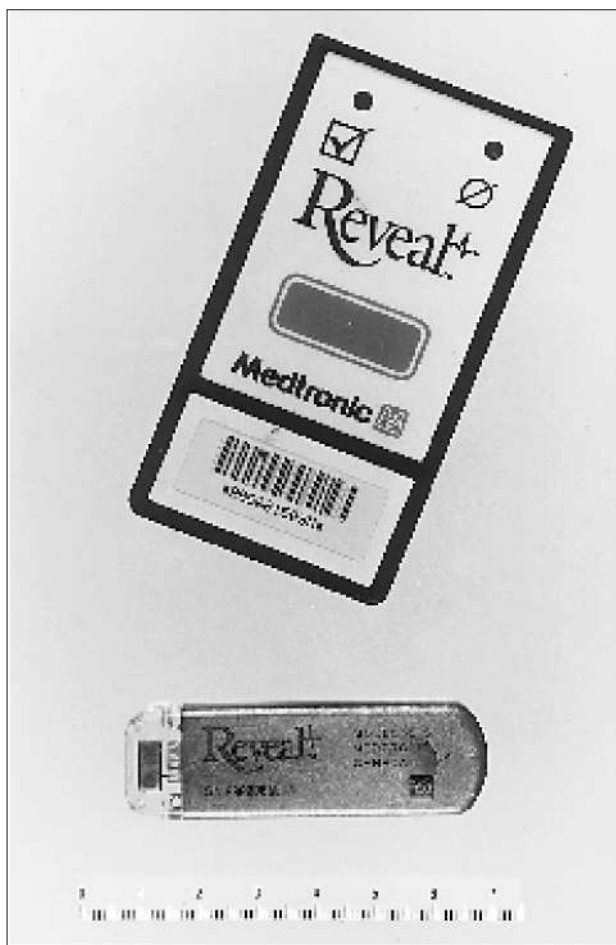

Fig. 1. Componentes del sistema de Holter implantable subcutáneo Medtronic Reveal. En la parte superior, activador externo del sistema. En la parte inferior, registrador implantable.

Durante su ingreso, el paciente presentó un nuevo síncope, con caída al suelo y contusión frontal sin objetivarse hipoglucemia ni alteraciones del ritmo cardíaco tras ser monitorizado.

Finalmente, se llevó a cabo estudio electrofisiológico en el que se observó función sinusal normal y conducción auriculoventricular normal, tras ajmalina y estimulación auricular. Tampoco se indujeron arritmias ventriculares tras protocolo de estimulación con uno, dos y tres extraestímulos desde ápex y tracto de salida de ventrículo derecho.

Fue dado de alta con el diagnóstico de síncope de causa no determinada, reingresando un mes más tarde tras un nuevo episodio sincopal y ante la reiteración de los síncope, cuyo perfil sugería un origen cardíaco, se decidió, de acuerdo con la experiencia de Krahn⁶, la implantación de un sistema de Holter subcutáneo de larga duración, que se efectuó en octubre de 1997, siendo instruidos el paciente y su familia en el manejo del activador para su correcto uso en caso de presentar síntomas.

El dispositivo de monitorización Holter insertable subcutáneo, Reveal Medtronic, tiene el aspecto exter-

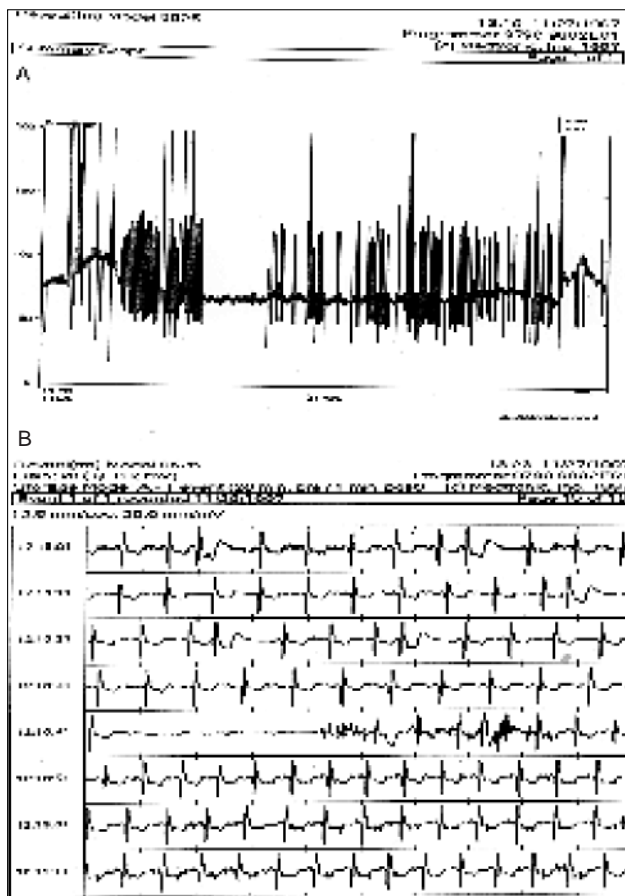


Fig. 2. Registros obtenidos a través del programador 9790 C Medtronic. Trazado superior, A: pausa de asistolia de 5 s de duración. Trazado inferior, B: ampliación del episodio de asistolia que permite comprobar las ondas P no conducidas.

no de un generador de marcapasos, aunque de menor tamaño (53 × 60 × 8 mm) y 17 g de peso, que dispone de dos pequeñas placas en su superficie, las cuales actúan como electrodos a través de los que se registra una derivación electrocardiográfica, que es almacenada en una memoria continua, de tipo bucle, que se congela al recibir una señal procedente de un activador externo que se facilita al paciente, al que se instruye en su uso (fig. 1).

La información almacenada es recuperada por medio de telemetría y puede imprimirse a través del programador o bien mediante una impresora láser. También puede ser conservada en disquetes de 3,5 pulgadas.

Es aconsejable realizar previamente a la implantación del dispositivo una prueba situando dos electrodos de monitorización convencional, con la misma distancia interelectrodo que la que separa los electrodos del sistema Revel e ir variando la posición de los mismos hasta obtener en un monitor o electrocardiógrafo la mayor amplitud de las deflexiones (ondas P y R).

Tras ello, la implantación se lleva a cabo con anestesia local en la región pectoral izquierda o derecha,

en la zona en que habitualmente se realiza la bolsa de alojamiento de los generadores de marcapasos y el dispositivo se orienta con los electrodos dirigidos hacia la piel y de acuerdo con la posición que se estableció como óptima para detectar la mayor amplitud de las deflexiones electrocardiográficas. Es suficiente para obtener un alojamiento adecuado una incisión de 1 a 1,5 cm y una disección roma en la dirección establecida.

Una vez implantado el sistema Revel se debe comprobar el electrograma registrado, lo que se realiza por medio del programador 9790 a través de telemetría, con el cabezal de programación situado sobre el dispositivo.

En este mismo momento se programa el modo de registro, que en este modelo permite cuatro modos de almacenamiento programables (20 min y 1 después de la activación, 40 min y 2 tras la activación, tres secuencias de 6 minutos y tres activaciones o bien tres secuencias de 12 min y tres activaciones).

La duración del dispositivo Revel es de unos 12 meses y la del activador es de unas 400 activaciones aproximadamente.

A los 28 días de la implantación el paciente acudió a la consulta, tras haber activado el sistema de Holter, a raíz de un cuadro de presíncope. Se procedió a la lectura del registro comprobándose que en coincidencia con la señal de activación realizada por el paciente existía un episodio de bloqueo auriculoventricular completo paroxístico de 5 s de duración (fig. 2).

Dada la demostrada correlación de los síntomas con el bloqueo auriculoventricular paroxístico, se decidió la implantación de un marcapasos VDD con cable único, Vitatron modelo Saphir II, que se efectuó en el mismo lado de implantación del sistema Revel, el cual se retiró en el mismo procedimiento aprovechando la bolsa donde se alojaba para situar el generador (fig. 3).

El caso descrito ilustra la utilidad de este sistema, que presenta ventajas sobre el registro de Holter convencional, ya que permite el registro prolongado del ritmo cardíaco (hasta un año), no está expuesto a pérdidas de monitorización por desconexión de electrodos, no limita las actividades diarias del paciente (práctica de ejercicio, baño, etc.), su presencia pasa desapercibida y precisa escasa colaboración por parte del paciente.

Como inconvenientes tiene el ser un sistema implantable, aunque la intervención es mínima y no precisa hospitalización y también que el modelo disponible en la actualidad sólo monitoriza una derivación.

Está en avanzado desarrollo un nuevo modelo que no precisa ser activado por el paciente, pues analiza automáticamente las alteraciones del ritmo.

Kran⁷ señala que también en el caso de síncope de origen no arrítmico este sistema supone una ayu-

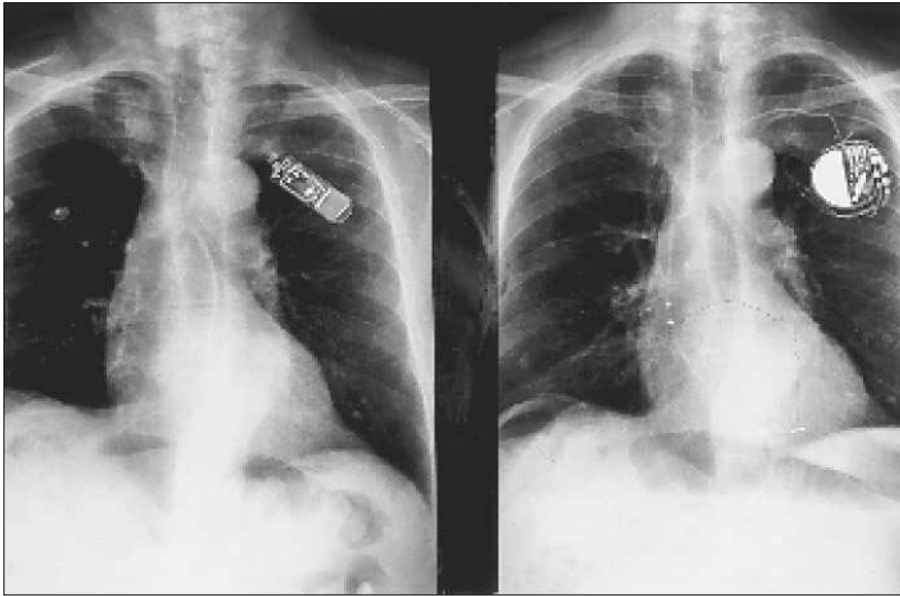


Fig. 3. Radiografías de tórax. Izqda.: sistema de Holter implantado en la región pectoral izquierda. Dcha.: marcapasos implantado en la misma zona, con aprovechamiento de la bolsa tras la retirada del Holter.

da diagnóstica, ya que en su serie en los pacientes que activaron el sistema por presentar síntomas (presíncope o síncope) sin que se comprobaran en el registro arritmias durante el episodio, permitió descartar esta etiología y orientar el diagnóstico en otros sentidos.

Aunque el sistema de Holter implantable de larga duración no reemplaza a ninguno de los métodos diagnósticos actualmente en uso, puede tener una utilidad complementaria en aquellos pacientes con síncope recurrentes, de aparición impredecible y cuya frecuencia no haga probable su registro con el sistema de Holter convencional.

Por otra parte, se están realizando estudios dirigidos a establecer la relación coste-efectividad de este dispositivo en grupos seleccionados de pacientes⁸, como los pacientes sin cardiopatía estructural en los que la capacidad diagnóstica del estudio electrofisiológico es baja.

BIBLIOGRAFÍA

1. Krahn AD, Klein GL, Yee R. Recurrent unexplained syncope: diagnostic and therapeutic approach. *Can J Cardiol* 1996; 12: 989-994.
2. Fogel RI, Evans JJ, Prytowsky EN. Utility and cost of event recorder in the diagnosis of palpitations, syncope or presyncope. *Am J Cardiol* 1997; 79: 207-208.
3. Hammill SC. Value and limitations of noninvasive assessment of syncope. *Cardiol Clin* 1997; 15: 195-218.
4. Brown AP, Dawkins KD, Davies JG. Detection of arrhythmias: use of a patient activated ambulatory electrocardiogram device with a solid state memory loop. *Br Heart J* 1987; 58: 251-253.
5. Linzer M, Pritchett EL, Pontinen M, McCarthy E, Divine GW. Incremental diagnostic yield of loop electrocardiographic recorders in unexplained syncope. *Am J Cardiol* 1990; 66: 214-219.
6. Krahn A, Klein G, Norris C, Yee R. The etiology of syncope in patients with negative non-invasive testing: final results from a pilot study with an insertable loop recorder. *PACE* 1997; 20: 1.077.
7. Krahn AD, Klein GJ, Caro Norris RN, Yee R. The etiology of syncope in patients with negative tilt table and electrophysiological testing. *Circulation* 1995; 92: 1.819-1.824.
8. Klein G, Yee R, Gonzalez J, Basta M, Le Feuvre C, Rosebaum M. Cost-effective analysis of diagnostic strategies in syncope of unknown. *Circulation* 1996; 94 (Supl 1): 3.655.